C. ARSENI

SUPURAȚIILE CHIRURGICALE ENDOCRANIENE

EDITURA MEDICALĂ

PROF. DR. DOC. C. ARSENI
MEMBRU CORESPONDENT AL ACADEMIEI R.S.R.

SUPURAȚIILE CHIRURGICALE ENDOCRANIENE

EDITURA MEDICALĂ
BUCUREȘTI ● 1983

Scanned with OKEN Scanner

Prefață

Tratamentul afecțiunilor supurative neurochirurgicale constituie o problemă redutabilă a acestei specialități, date fiind particularitățile de reacție ale sistemului nervos și dificultățile chirurgicale de ordin tehnic, care fac ca prognosticul afecțiunilor în cauză să fie rezervat. Odată cu constituirea neurochirurgiei ca specialitate, introducerea terapiei cu antibiotice, a metodelor moderne de anestezie și terapie intensivă, a tratamentului de scădere a edemului cerebral, aspectul afecțiunilor supurative neurochiurgicale s-a schimbat radical.

Autorii s-au străduit să prezinte cît mai clar și mai sistematic datele referitoare la aceste boli, evoluția concepțiilor și posibilităților terapeutice, ca și îmbunătățirea prognosticului vital și funcțional de-a lungul timpului.

Monografia este rezultatul experienței Clinicii de neurochirurgie din București, concretizată într-o cazuistică personală ce s-a acumulat în decurs de mai bine de 45 de ani. Internările repetate ale acestor pacienți în clinica noastră ne-au dat posibilitatea să-i urmărim timp îndelungat. Am putut remarca astfel creșterea numărului de supurații intracraniene care necesită tratament chirurgical, ceea ce contrazice opiniile mai vechi, conform cărora aceste afecțiuni ar putea fi rezolvate exclusiv prin antibioterapie.

Materialul ilustrativ care însoțește lucrarea este în întregime original, și, sperăm, sugestiv.

Intenția noastră a fost de a pune la îndemîna medicilor neurochirurgi, neurologi, otorinolaringologi, oftalmologi,

Scanned with OKEN Scanner

pediatri, infecţionişti etc. un material vast, dar concentrat, despre afecţiunile supurative neurochirurgicale, grevate încă de nenumărate complicaţii, cu tablouri clinice dintre cele mai variate şi cu posibilităţi terapeutice ingenioase. Reuşita ne-ar bucura, cu atît mai mult cu cît monografia de faţă este prima lucrare de acest fel din literatura românească de specialitate.

Autorul

Cuprins

CLASIFICAREA SUPURAȚIILOR CHIRURGICALE ENDOCRANIENE — 7

Partea întîi

ABCESELE CEREBRALE — 9

Capitolul unu

ÎNCADRARE NOSOLOGICĂ — 11

Capitolul doi

EVOLUȚIA CONCEPȚIILOR DESPRE ABCESELE CEREBRALE — 13

Capitolul trei

ABCESELE CEREBRALE — 20

Capitolul patru

ABCESELE CEREBRALE ADIACENTE — 114

Abcesele cerebrale otogene — 115

Abcesele cerebeloase — 142

Abcesele cerebrale rinogene — 154

Abcesele cerebrale adiacente cauzate de alte focare infecțioase de vecinătate — 171

Capitolul cinci

Abcesele cerebrale metastatice — 184

Abcesele cerebrale metastacie cu punct de plecare pleuropulmonar — 187

Forme clinice particulare — 206

Abcesele cerebrale metastatice în cadrul cardiopatiilor congenitale cianogene — 211

Abcesele cerebrale metastatice cu punct de plecare cunoscut — 226

Capitolul șase

ABCESELE CEREBRALE DE ORIGINE NECUNOSCUTĂ — 237

Capitolul șapte

ABCESELE CEREBRALE POSTTRAUMATICE — 251

Abcesele cerebrale posttraumatice tardive — 267

Scanned with OKEN Scanner

Capitolul opt

ABCESELE CEREBRALE LA COPIL — 272

Abcesele cerebrale în cadrul cardiopatiilor congenitale cianogene — 278

Partea a doua

AFECȚIUNI SUPURATIVE EXTRACEREBRALE — 285

Capitolul unu

ABCESELE EXTRADURALE — 287

Capitolul doi

EPIEMELE SUBARAHNOIDIENE — 290

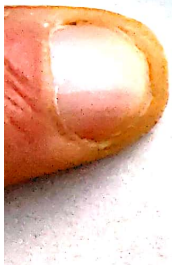

Clasificarea supuraţiilor chirurgicale endocraniene

Supuraţiile chirurgicale endocraniene se clasifică, în funcţie de structurile anatomice intracraniene şi de posibilităţile de rezolvare chirurgicală, în trei grupe:

I — Abcesele cerebrale — colecţii purulente situate în interiorul parenchimului cerebral.

II — Abcesele extradurale (epidurale) — colecţii purulente situate între craniu şi *dura mater*.

III — Empiemele subarahnoidiene — colecţii purulente situate în spaţiul subarahnoidian.

Materialul clinic pe baza căruia am elaborat descrierea acestor afecţiuni cuprinde 873 de cazuri internate şi diagnosticate în Clinica de neurochirurgie din Bucureşti între anii 1936 şi 1979 (inclusiv). Repartizate pe grupe, 810 cazuri revin grupei I (abcese cerebrale), 8 grupei a II-a (abcese extradurale) şi 55 grupei a III-a (empieme subarahnoidiene). Atragem atenţia asupra terminologiei originale, adoptate de Clinica de neurochirurgie din Bucureşti, şi anume aceea de „empiem subarahnoidian" pentru supuraţiile situate în spaţiul subarahnoidian, cunoscute pînă nu demult sub numele de „empiem subdural".

Problema referitoare la spaţiul de localizare a revărsatelor sanguine sau a colecţiilor purulente — subarahnoidian sau subdural — a fost clarificată în monografia „Patologia vasculară cerebrală", apărută sub redacţia prof. C. Arseni, în 1981. Argumentarea făcea apel la date anatomice de microscopie şi mai ales de electronomicroscopie (Schachenmayer şi Friede, 1978), care au arătat că meningele este format din două membrane: pahimeninge şi leptomeninge şi nu din trei (vechea concepţie anatomică, emisă de Bichat, susţinea că meningele este format din trei foiţe). Datele recente de electronomicroscopie relevă, la om, o interferenţă strînsă între *dura mater* şi arahnoidă, ceea ce sugerează inexistenţa spaţiului subdural descris de anatomia clasică.

Dealtfel, aceste date, susţinute în trecut de diferiţi anatomişti (Poirier, 1964) nu au dobîndit valabilitate decît după confirmarea prin studii de microscopie electronică.

În porţiunea *dură*-arahnoidă trebuie luate în consideraţie două zone intim fuzionate între ele (Schachenmayer şi Friede, 1978): stratul barieră al arahnoidei (zona cea mai externă) şi stratul marginal al *durei* (zona cea mai internă). Ca urmare, spaţiul sub-

Scanned with OKEN Scanner

dural trebuie privit ca un spaţiu creat artificial, post-mortem sau în timpul unor procese patologice care pot facilita clivajul dintre *dura mater* şi arahnoidă.

Arahnoida propriu-zisă are aspect lamelar la exterior, unde este tapetată de un endoteliu, iar la interior este constituită din ţesut areolar, cu cavităţi care comunică între ele. Se realizează astfel spaţiul subarahnoidian, între arahnoidă şi *pia mater,* în care circulă lichidul cerebrospinal (LCS). Întrucît în acest spaţiu se localizează colecţiile purulente, denumirea lor corectă este „empieme subarahnoidiene" (ESA); ca atare, vom folosi în cele ce urmează această denumire şi nu pe cea de „empieme subdurale".

Abcesele cerebrale

Scanned with OKEN Scanner

Încadrare nosologică

Motto:
„Une heure de synthèse vaut des années d'analyse".
CLAUDE BERNARD

Cu toate mijloacele moderne de diagnostic neurochirurgical, de anestezie și terapie intensivă, de antibioterapie și corticoterapie, de tratament al edemului cerebral, abcesele cerebrale rămîn încă un punct nevralgic al patologiei neurochirurgicale atît prin dificultățile de diagnostic și mortalitatea ridicată, cît și prin numeroasele sechele postoperatorii, de multe ori grave. Mortalitatea, în abcesele cerebrale, a scăzut impresionant în ultimii ani, datorită posibilității de a fi diagnosticate precoce, de a se preciza localizarea anatomică intracraniană (prin angiografie cerebrală și tomografie computerizată) și existenței mijloacelor terapeutice moderne.

Abcesele intracraniene constituie un capitol important de patologie atît pentru neurochirurgie, cît și pentru multe alte specialități medicale (otorinolaringologie, pediatrie, boli contagioase, ftiziologie, cardiologie, medicină internă, chirurgie generală etc.). Incidența abceselor cerebrale, în continuă creștere, este un fenomen explicabil atît prin apariția rezistenței tulpinilor microbiene la antibioticele de uz curent, cît și ca o consecință a tratamentului insuficient și incorect al focarelor infecțioase inițiale. Tocmai de aceea abcesele adiacente, otogene și rinogene, au o pondere deosebită în cadrul abceselor cerebrale.

Materialul publicat despre acest subiect, în țară și în străinătate, este imens; abcesele cerebrale sînt abordate sub cele mai diverse aspecte; etiopatogenie, histopatologie, evoluție locală intracerebrală a supurației pînă la încapsulare, tablouri clinice pe serii mai mari sau mai restrînse, metode de investigație (dintre care, în prezent domină tomografia computerizată), corticoterapia și tratamentul edemului cerebral, antibioterapia, momentul optim al intervenției chirurgicale, metode și tehnici neurochirurgicale, rezultate imediate și îndepărtate, sechele neuropsihice etc. Dintre lucrările de sinteză le amintim pe cele ale lui Heine și Beck (1927) — 133 de cazuri personale și din literatură; Sach (1946) — 128 de cazuri; Jooma, Pennybacker și Tutton (1951) — 295 de cazuri; Pennybacker (1951) — 110 cazuri; Loeser și Scheinberg (1957) — 99 de cazuri; Weber (1957) — 73 de cazuri; Bonnal și colab. (1960) — 547 de cazuri; Lallemant (1962) selecționează din datele publicate în literatura de specialitate 169 de cazuri de abcese cerebrale survenite la bolnavi cu cardiopatii cianogene; Kiser și Kendig (1963) — 139 de cazuri; Liske și Weickers (1964) — 110

Scanned with OKEN Scanner

cazuri; Arseni și colab. (1966) — 81 de cazuri; Acquaviva și colab. (1967) — 70 de cazuri; Krayenbühl (1967) — 130 de cazuri; Garfield (1969) — 200 de cazuri; Carey și colab. (1972) — 86 de cazuri; Le Beau și colab. (1972) — 275 de cazuri; Morgan și colab. (1973) — 88 de cazuri etc. Dintre seriile amintite merită o deosebită atenție cea prezentată de Jooma, Pennybacker și Tutton (1951), care cuprinde 145 de cazuri de abcese cerebrale tratate înainte de introducerea antibioticelor în terapie și 150 de cazuri de abcese cerebrale tratate în perioada antibioterapiei, în trei servicii de neurochirurgie (Edinburg, Manchester și Oxford). Demnă de remarcat este și seria lui Bonnal și colab. (1960) — 547 de abcese cerebrale, observații personale și cazuri din literatura de specialitate. Cele două mari serii, împreună cu cele ale lui Garfield (1969) — 200 de abcese cerebrale — și Le Beau și colab. (1972) — 275 de cazuri —, constituie elemente de referință pentru diagnosticul și tratamentul abceselor cerebrale.

De asemenea trebuie amintite cercetările pe serii foarte numeroase de autopsii efectuate în abcese cerebrale, care au contribuit la aprofundarea etiopatogeniei și tratamentului acestor afecțiuni. Astfel, exemplificăm cu seria lui Rüegg (1927), de 104 abcese cerebrale constatate la 27 899 de autopsii; Evans (1931) — 194 de cazuri constatate la 14 534 de autopsii; Courville și Nielsen (1934) — 76 de cazuri din 10 000 autopsii; Chiari (1949) — 136 de cazuri din 30 049 de autopsii.

Dintre autorii care au publicat lucrări de referință avînd ca subiect exclusiv abcesele cerebeloase îi citățm pe: Morgan și Wood (1975) — 17 cazuri; Shaw și Russell (1975) — 47 de cazuri; Arseni și Constantinescu (1977) — 103 cazuri, autorii delimitînd perfect din punct de vedere clinico-terapeutic această localizare.

Dintre publicațiile cu referiri speciale la copil, cele mai importante, prin numărul mare de cazuri luate în studiu, ni se par cele ale lui Matson (1969) — 131 de observații clinice, și Arseni, Horvath, Ciurea (1980) — 134 de observații clinice.

Prezenta monografie se bazează pe studiul unui lot uniform de 810 bolnavi cu abcese cerebrale (uniformitatea constă în metodele de diagnostic și tratament chirurgical), internați și operați în Clinica de neurochirurgie din București în perioada 1936—1979 inclusiv și urmăriți ulterior între 1 și 24 de ani. Aceste elemente conferă lucrării caracterul de sinteză în ceea ce privește rezolvările diagnostice și terapeutice la nivelul posibilităților actuale.

Scanned with OKEN Scanner

Evoluţia concepţiilor despre abcesele cerebrale

Motto:

„Each case must be treated on its merits".

JOOMA, PENNYBACKER, TUTTON (1951)

Primele descrieri menţionate în literatura medicală se referă la abcese cerebrale drenate extern şi aparţin lui Glandorp (1619) şi Boirel (1674). Morand (1768) realizează cu succes evacuarea unui abces cerebral netraumatic prin aplicarea unui drenaj extern prin trepanaţie. Roux (1821) înregistrează, în aceleaşi condiţii, un succes operator într-un caz de abces cerebral. Dupuytren (1839) a aplicat acelaşi procedeu operator într-un caz de abces cerebral, dar pacientul nu a supravieţuit. Ulterior apar lucrări sporadice asupra evacuării abceselor cerebrale prin aspiraţie după deschiderea *durei mater* şi incizia cortexului (Renz, 1867; Maas, 1869; Weeds, 1872; Hulke, 1879). Huguenin (1874—1878) adună 26 de cazuri din literatura medicală, publicate între 1744 şi 1878, în care procedeul chirurgical consta în evacuarea colecţiei purulente în exterior prin trepanaţie. Acelaşi autor conturează şi indicaţia de localizare a trepanaţiei pentru evacuarea abceselor cerebrale. Cowers şi Barker (1886), apoi Horsley (1888) menţionează de asemenea cazuri sporadice de abcese cerebrale diagnosticate clinic şi tratate chirurgical, cu evoluţie favorabilă.

Un eveniment în diagnosticul şi tratamentul abceselor cerebrale îl constituie apariţia lucrărilor lui MacEwen (1887). Acest autor tratează cu succes, prin drenaj extern, un abces adiacent otogen, pe care îl delimitează perfect clinic şi terapeutic. MacEwen (1893) contribuie în mod deosebit la studiul abceselor cerebrale prin publicarea a 94 de cazuri de infecţii intracraniene, dintre care 25 de abcese cerebrale (tabelul I). Procedeul operator de drenare externă este realizat în 19 cazuri, înregistrîndu-se un singur deces. MacEwen efectuează o trepanaţie crania-

TABELUL I

SERIA DE ABCESE CEREBRALE PREZENTATĂ DE MacEWEN (1893)

Sediul abcesului	Nr. cazuri operate	Nr. cazuri vindecate	Nr. decese	Nr. cazuri neoperate (decedate)
Temporo-sfenoidal	9	8	1	1
Frontal	1	1	—	1
Parietal	1	1	—	—
Cerebelos	4	4	—	4
Abcese cerebrale superficiale	4	4	—	—
Total	19	18	1	6

nă cu drenare externă a conținutului purulent, după care spală cavitatea abcesului cu soluție de acid boric sau fenol. Encefalul din jurul abcesului este acoperit cu acid boric. Plaga este pansată zilnic, cît timp are secreții purulente. Seria publicată de MacEwen (1893), cuprinzînd mai ales abcese cerebrale otogene, a schimbat complet concepția despre clinica și terapeutica acestor afecțiuni și a însemnat totodată un moment de progres.

Diagnosticul de localizare a abceselor cerebrale progresează extrem de mult odată cu introducerea metodelor neurochirurgicale de investigare: ventriculografia, imaginată de Dandy (1918), și angiografia cerebrală, imaginată de Moniz (1927).

Prima metodă de tratament al abceselor cerebrale, aplicată cu succes de către MacEwen (1893), este preluată de alți autori și dezvoltată sub diferite forme (Neumann, 1907; Lefort, 1920; McKenzie, 1929; Grant, 1932; Atkinson, 1934; Cairns și Donald, 1934; Davidoff, 1934; Sachs, 1946). Aceștia folosesc fie metodele de drenaj extern direct, fie marsupializarea abcesului cînd acesta este superficial. O metodă operatorie ingenioasă este prezentată de către Horrax (1934), și anume: în primul timp se desface *dura mater* și encefalul pînă la abces, iar în timpul doi, se deschide abcesul prin tunelul creat. De asemenea sînt imaginate diferite metode de menținere a drenajului extern deschis, de obicei cu tuburi de cauciuc. În aceste condiții, rezultatele drenajului extern, cu sau fără tub de dren, era totuși nesatisfăcător. Astfel, McKenzie (1929), din 11 cazuri raportează 5 decese; Pennybacker (1941), la 10 pacienți înregistrează 6 decese. Într-o vastă lucrare, efectuată de Jooma, Pennybacker și Tutton (1951) pe 57 de cazuri de abcese cerebrale drenate extern, internate în trei clinici de neurochirurgie, numărul total de decese se ridică la 32, deci un procent de 56. Același prognostic grav în abcesele cerebrale drenate extern este prezentat de Sachs (1946), care, din 53 de cazuri constată 31 de decese; alte 2 cazuri de abcese cerebeloase operate se sfîrșesc amîndouă cu moartea pacienților. Există totuși unele lucrări izolate cu rezultate favorabile în drenajul extern, dar numai pe serii scurte: Coleman (1929) din 14 cazuri are doar 2 decese; Horrax (1934) din 9 cazuri are 1 deces.

Toate aceste publicații, în special cele pe serii mari, au conturat în perioada dinainte de intrarea în terapie a antibioticelor ideea că metoda de drenaj extern este nesatisfăcătoare, întrucît se soldează cu o mortalitate destul de ridicată.

O altă metodă terapeutică, aplicată concomitent cu drenajul extern este *puncția abcesului* și golirea completă a conținutului. Reuss (1867) este primul care comunică descrierea punctiei unui abces temporal cu golirea conținutului și vindecarea pacientului. Metoda este reluată și dezvoltată de către Dandy (1926); el stabilește metoda de puncționare în abcesele încapsulate. Metoda constă în efectuarea unei găuri de trepan, puncționarea abcesului și evacuarea conținutului purulent. Dandy (1926) nu pledează pentru spălarea cavității abcesului, considerînd că aceasta ar favoriza diseminarea infecției. Cu această metodă, Grant (1932) obține, din 30 de abcese puncționate, 20 de vindecări; Horrax (1934), din 4 abcese puncționate — 4 vindecări. Mai concludente sînt seriile prezentate de Jooma, Pennybacker și Tutton (1951), care, din 50 de abcese puncționate și aspirate, constată 37 de decese (74%); Sachs (1946), pe 38 de abcese cerebrale puncționate și aspirate constată 23 de decese, iar pe 9 abcese

Scanned with OKEN Scanner

cerebeloase, tratate cu aceeaşi metodă, menţionează 4 decese. Ca şi metoda anterioară, puncţionarea cu aspirarea abcesului aplicată înainte de era antibioterapiei, dă rezultate satisfăcătoare numai în cazul abceselor cronice.

O a treia metodă, aplicată în terapia abceselor cerebrale, constă în *rezecţia în totalitate a abcesului încapsulat* din ţesutul cerebral sănătos, exact ca o tumoare. Rezultă că indicaţia majoră a acestei metode este ca rezecţia să se facă în abcesele perfect încapsulate (Cl. Vincent, 1936). Metoda a fost aplicată prima dată de către Krönlein (1910), care publică descrierea a trei intervenţii chirurgicale radicale. Sargent (1928), McKenzie (1929), King (1936) confirmă, pe cazuri izolate, valoarea deosebită a exciziei radicale a abcesului cerebral. Cl. Vincent (1936) probează superioritatea acestei metode terapeutice şi, prin lucrările pe care le publică (1936 şi 1937), impune metoda în arsenalul terapeutic al abceselor cerebrale. Pennybacker (1945) completează metoda lui Cl. Vincent, relevînd că ridicarea voletului osos postoperator nu este obligatorie. Rezultate favorabile sînt raportate de către Groff şi Grant (1940) care, în seria lor de 7 abcese operate prin excizie radicală, înregistrează un singur deces. Pennybacker (1945), din 17 cazuri de abcese cerebrale, are doar 2 decese. Lemke (1944), din 20 de abcese cerebrale operate prin aceeaşi metodă, comunică 3 decese. La fel de sugestivă este seria prezentată de Jooma, Pennybacker şi Tutton (1951), care extirpă, în totalitate, 38 de abcese cerebrale, cu 8 decese (21%). De remarcat că dintre cazurile publicate de aceşti trei autori, unele fuseseră tratate cu antibiotice.

Comparînd cele trei metode de tratament al abceselor cerebrale — drenaj extern, puncţie cu aspiraţie, rezecţie totală — aplicate înainte de epoca antibioterapiei, constatăm din datele lui Jooma, Pennybacker şi Tutton (1951), că mortalitatea cu primele două metode este de 56% şi, respectiv, 74%, în timp ce excizia radicală dă o mortalitate de numai 21% (tabelul II). Date asemănătoare relevă şi Weber (1957), care adună 21 de cazuri operate în Clinica de neurochirurgie din Zürich, de asemenea înainte de introducerea antibioticelor (tabelul III).

TABELUL II

REZULTATE OPERATORII OBŢINUTE ÎN ABCESELE CEREBRALE PRIN APLICAREA DIFERITELOR PROCEDEE CHIRURGICALE ÎNAINTE DE PERIOADA ANTIBIOTERAPIEI
(DUPĂ JOOMA, PENNYBACKER, TUTTON, 1951)

Metoda operatorie	Nr. cazuri	Nr. decese	Mortalitate (procent)
Drenaj	57	32	56
Puncţie + aspiraţie	59	37	74
Excizie	38	8	21
Total	145	77	53,1

TABELUL III

SERIA DE 21 DE ABCESE CEREBRALE OPERATE ÎNAINTE DE PERIOADA ANTIBIOTERAPIEI
(WEBER, 1957)

Tipul de abces	Puncţia abcesului		Operaţie radicală		Decese (cazuri neoperate)
	Nr. cazuri	Decedaţi	Nr. cazuri	Decedaţi	
Adiacent	2	—	3	1	—
Traumatic	—	—	4	1	—
Metastatic	3	3	1	1	—
De origine necunoscută	2	2	2	—	4
Total	7	5	10	3	4

Scanned with OKEN Scanner

Indiferent de metoda chirurgicală adoptată, toate seriile mari, publicate pînă în 1945, relevă o mortalitate extrem de ridicată în abcesele cerebrale, mai ales în cazurile de abcese neîncapsulate. Astfel, Heine și Beck (1927), pe 136 de cazuri de abcese cerebrale culese din literatură, publică 86 de abcese (64% mortalitate). În funcție de localizarea supra- și subtentorială, acești autori găsesc 56,5% mortalitate în abcesele supratentoriale și 83,3% în cele subtentoriale. La fel Grant (1932), pe seria sa de 49 de abcese cerebrale, constată 29 de decese, deci o mortalitate totală de 60%: 19 abcese încapsulate — toți pacienții decedați; 30 de abcese încapsulate — 10 pacienți decedați. Meurman (1938), pe seria sa de 29 de cazuri de abcese cerebrale adiacente, operate prin diferite metode, constată 17 decese (58% mortalitate). La fel Sjöberg (1939) raportează o mortalitate de 66% în abcesele adiacente otogene și 75% în cele rinogene. Lemke (1944), în seria sa de 89 de pacienți cu abcese cerebrale, relevă 37 de decese (41,5%). Sachs (1946), pe seria sa de 128 de cazuri personale de abcese cerebrale, operate prin diferite metode, are 79 de decese (61,7%). Jooma, Pennybacker și Tutton (1951), din 145 de pacienți cu abcese cerebrale internați în trei clinici de neurochirurgie (Edinburg, Manchester și Oxford), constată 77 de decese (53,1%). Toate aceste date relevă că pînă în 1945, abcesul cerebral a constituit o boală redutabilă în ceea ce privește prognosticul, cu o mortalitate ce depășea 50% (tabelul IV).

TABELUL IV

MORTALITATEA ÎN ABCESELE CEREBRALE ÎN PERIOADA ANTERIOARĂ ANTIBIOTERAPIEI (INDIFERENT DE METODA OPERATORIE ADOPTATĂ)

Autori	Nr. cazuri	Nr. decese	Mortalitate (procente)
Heine și Beck, 1927	133	86	64
Grant, 1932	49	29	60
Davidoff, 1934	40	27	67
Meurman, 1938	29	17	58
Sjöberg, 1939	65 otogene	43	66,1
	16 rinogene	12	75
Lemke, 1944	89	37	41,7
Sachs, 1946	128	79	62

Odată cu introducerea antibioterapiei, aspectul etiopatogenic, clinic și terapeutic al abceselor cerebrale s-a schimbat complet. La început, antibioterapia a scăzut morbiditatea în abcesele cerebrale, iar în prezent constituie un factor important de scădere a mortalității în această afecțiune. De aceea, din diferitele serii statistice, perioada pre- și postantibiotică se separă net prin rezultatele raportate în clinica și evoluția abceselor cerebrale. Primele lucrări relevă rolul penicilinei în tratamentul medical al abceselor cerebrale. Astfel, Pennybacker (1948), în 9 abcese cerebeloase, operate sub tratament cu penicilină, publică 8 vindecări. Simonetta (1951) preconizează și reactualizează puncția abcesului, evacuarea conținutului prin aspirație și introducerea de penicilină (400 000 u.i.) în cavitatea reziduală, cu rezultate favorabile. Furlow (1945) și Mount (1950), Goinard și Descuns (1952) dezvoltă aceeași metodă de puncționare a abceselor cerebrale, aspirare a conținutului și introducere de antibiotice, cu ajutorul unui cateter introdus în cavitatea abcesului.

Metoda radicală, de excizie în totalitate a abceselor sub antibioterapie, îi are ca partizani pe Le Beau

Scanned with OKEN Scanner

(1946), Le Beau și Rosier (1949), Pennybacker (1948), Chorobski și Kunicki (1948), MacCarty și Griffin (1948). Toți aceștia dezvoltă metoda preconizată și descrisă magistral de către Cl. Vincent (1936), de excizie a abceselor cerebrale sub tratament cu antibiotice. Deosebit de sugestivă este seria publicată de către Jooma, Pennybacker, Tutton (1951): autorii compară rezultatele aplicării celor trei metode chirurgicale, descrise anterior, sub protecție de antibiotice (penicilină) și constată că, în timp ce la drenaj extern și la puncție cu aspirație a abcesului, mortalitatea este de 40%, la excizia completă, mortalitatea este de numai 9% (tabelul V).

TABELUL V

REZULTATELE OPERATORII OBȚINUTE ÎN ABCESELE CEREBRALE PRIN APLICAREA UNOR METODE CHIRURGICALE DIFERITE ÎN PERIOADA ANTIBIOTERAPIEI

(DUPĂ JOOMA, PENNYBACKER, TUTTON, 1951)

Metoda operatorie	Nr. cazuri	Nr. decese	Mortalitate (procente)
Drenaj	32	14	41
Puncție + aspirație	45	21	47
Excizie	73	7	9
Total	150	42	28

Bonnal și colab. (1960), într-un studiu de 547 de cazuri, raportează în perioada antibioterapiei o mortalitate postoperatorie de 29% și prezintă defalcat mortalitatea în funcție de diferitele tehnici chirurgicale folosite: drenaj extern — 44%; puncție cu aspirația colecției purulente — 43%; aspirație sau drenaj urmate de excizia abcesului — 22%; excizie primară totală — 26%. Datele prezentate de Bonnal și colab. (1960) sînt asemănătoare celor raportate de Jooma, Pennybacker și Tutton (1951), cu excepția mortalității mai crescute la excizia totală a abcesului.

Le Beau și colab. (1973), pe un studiu de 274 de cazuri, încearcă să întrunească toate elementele de analiză a mortalității în abcesele cerebrale:

— în abcesele acute, deci neîncapsulate (37 de cazuri), mortalitatea totală este de 20 de cazuri (54%), procent care poate fi defalcat după perioada luată în studiu (pînă în 1959 și după 1960 — perioada modernă) și după metoda chirurgicală utilizată (puncția cu aspirația abcesului relevă o mortalitate de 75%, iar diferitele metode de excizie — o mortalitate între 38% și 60%);

— în abcesele subacute și cronice încapsulate (237 de cazuri), mortalitatea totală este de 65 (27%); procentul variază, de asemenea, în funcție de perioada de observație și metoda chirurgicală folosită (puncția cu aspirarea abcesului dă o mortalitate de 62%, iar diferitele tehnici de excizie — o mortalitate de 22—25%).

Weber (1957), pe 52 de abcese cerebrale tratate în perioada antibioterapiei prin diferite metode, înregistrează 23 de decese, deci o mortalitate de 44,2%. Acest autor subîmparte rezultatele după cum abcesul este *încapsulat* sau nu; în toate abcesele acute, parțial încapsulate, indiferent de metoda operatorie aplicată, mortalitatea s-a menținut crescută (din 23 de cazuri, 12 decese). În abcesele cronice, din 21 de cazuri tratate fie prin drenaj, fie prin excizie, au decedat doar 3 pacienți; ceilalți (8 pacienți) au decedat neoperați (tabelul VI).

Tot din datele lui Weber (1957), menționate în 1943 de către Grant, Pennybacker și Sellors (1948), Le Beau și Rosier (1949), Maronde (1950) reiese că tratamentul chirurgical al *abceselor metastatice, de obicei multiple*, se soldează de asemenea cu o mortalitate crescută. Pentru ilustrare prezentăm seria lui Weber (1957)

Scanned with OKEN Scanner

TABELUL VI

MORTALITATEA ÎN ABCESELE CEREBRALE ÎN PERIOADA ANTIBIOTERAPIEI, PE GRUPE ETIOPATOGENICE

(WEBER, 1957)

Grup etiopatogenic	Nr. total cazuri	Nr. cazuri operate vindecate	Nr. decese postoperatorii	Nr. cazuri neoperate
Traumatice	4	4	—	—
Otogene	6	2	4	—
Rinogene	10	5	4	1
Metastatice (cauză pulmonară)	16	—	10	6
Metastatice + de origine necunoscută	16	10	5	1
Total	52	21	23	8

cuprinzînd 52 de cazuri tratate în Clinica din Zürich (tabelul VI). Datele recente, publicate de Kiser și Kendig (1963) relevă, în abcesele multiple, o mortalitate de 85%. După Garfield (1969), mortalitatea în aceste abcese se ridică chiar la 100%.

Odată cu perfecționarea metodelor de diagnostic (angiografia cerebrală) și a terapiei adjuvante (corticoterapia, tratamentul edemului cerebral, scăderea presiunii intracraniene) și antibioterapiei, mortalitatea în abcesele cerebrale a scăzut evident de la an la an. Aceasta se poate observa comparînd serii mari (tabelul VII).

Datele recente relevă o nouă scădere a mortalității generale în abcesele cerebrale, ca urmare a acurateței diagnostice a tomografiei computerizate (CT). Astfel, Joubert și Stephanov (1977), folosind această metodă în diagnosticul precoce al abceselor cerebrale, constată, în seria lor de 23 de cazuri, doar 4 decese (17,3%). Moussa și Dawson (1978) publică o mortalitate de 9% în seria lor (1 deces la 11 cazuri). Mai concludentă este cazuistica prezentată de Rosenblum și colab. (1978),

TABELUL VII

RATA MORTALITĂȚII ÎN ABCESELE CEREBRALE DUPĂ DIFERIȚI AUTORI

Autori (anul)	Observații	Mortalitate (procente)
Bonnal și colab. 1960	Supurații endocraniene	29
Kiser și Kendig, 1963		50
Newlands, 1965		27,5
Arseni și colab., 1966	Serie copii	28
Krayenbühl, 1967		30
Garfield, 1969		42
Carey și colab., 1972		53
Le Beau și colab., 1973	Abcese acute	54
	Abcese subacute și cronice	27
Morgan și colab., 1973		36,4
Van Alphen și colab., 1976		38
Shaw și Russell, 1977	Abcese cerebeloase	35
Arseni și Constantinescu, 1977	Abcese cerebeloase	28,88

care nu au nici un deces postoperator la 20 de abcese cerebrale diagnosticate prin CT-*scan*. Seriile publicate pînă acum cuprind în general un număr redus de bolnavi, insuficient pentru a trage concluzii absolute (Stephanov, 1978). CT are valoare îndeosebi în diagnosticul abceselor situate în trunchiul cerebral (Messina și colab., 1977) și al abceselor multiple (Marandian și colab., 1978; George și colab., 1979).

Tomografia computerizată constituie, în abcesele multiple, nu numai un element de diagnostic, ci și un element de dirijare a tratamentului. Astfel, George și colab. (1979) punctionează abcesele multiple, le aspiră

Scanned with OKEN Scanner

conținutul, izolează germenele și introduc antibiotice local, administrîndu-le totodată și pe cale generală.

Cu toate progresele impresionante făcute în diagnosticul și tratamentul abceselor cerebrale, cu toate măsurile de anestezie și terapie intensivă, cu toată antibioterapia adaptată la formele noi de germeni antibiorezistenți, cu toate progresele în domeniul cunoașterii etiopatogeniei și anatomiei patologice a acestor afecțiuni, ele rămîn încă o problemă nevralgică în patologia neurochirurgicală. Cauzele constau atît în dificultățile de diagnostic și tratament, cît și în mortalitatea postoperatorie relativ ridicată și sechelele neuropsihice grave.

Abcesele cerebrale

Motto:

„Anestezia, antibioticele și reanimarea îl ajută pe chirurg, dar nu-i suplinesc deficiențele".

C. ARSENI (1975)

Date generale

Abcesele cerebrale, supurații colectate ale parenchimului cerebral, constituie unul din capitolele cele mai importante ale patologiei neurochirurgicale.

În Clinica de neurochirurgie din București, într-un interval de 44 de ani (între 1936 și 1979), au fost diagnosticate și operate sau verificate necroptic 810 cazuri de abcese cerebrale. Deoarece am avut posibilitatea să urmărim abcesele cerebrale tratate în Clinica de neurochirurgie pe o perioadă atît de îndelungată, putem afirma că, după o scădere relativă a *incidenței* acestei afecțiuni în patologia neurochirurgicală, asistăm la o recrudescență evidentă. Scăderea incidenței între anii 1951—1960 coincide cu aplicarea pe scară largă a tratamentului cu antibiotice, dublată de o mare sensibilitate a florei microbiene la această terapie. Recrudescența acestor afecțiuni denotă tocmai creșterea rezistenței florei bacteriene și insuficiența antibioterapiei moderne.

Frecvența abceselor cerebrale raportată la *sex* relevă predominanța netă pentru sexul masculin, în proporție de 3 : 1. Astfel, am constatat că din 810 abcese cerebrale, 616 afectau sexul masculin (76,04%) și 194 pe cel feminin (23,95%). Aceste date diferă în funcție de etiopatogenia abceselor cerebrale. Astfel, în timp ce la abcesele cerebrale adiacente, sexul masculin reprezintă 68,95%, iar la cele metastatice 75,47%, la abcesele de origine necunoscută sexul masculin este afectat în proporție de 81,48%, iar la abcesele posttraumatice, de 95,20%. Aceste date sînt superpozabile celor din literatura de specialitate; astfel, în statistica lui Bonnal și colab. (1960), la cele 547 de cazuri de abcese cerebrale studiate, raportul între sexe este de 430 de bărbați față de 117 femei, ceea ce reprezintă o predominanță de 78,6% pentru sexul masculin.

Alți autori constată aceeași preponderență a afectării sexului masculin: de exemplu, Weber (1957), pe seria sa, și Coleman (1929), Adson (1935), King (1936), Furlow (1945) remarcă afectarea sexului masculin în proporție de 68,26% (140 de cazuri la sexul masculin din totalul de 204 observații clinice). Acquaviva și colab. (1967), în seria lor de 70 de cazuri, constată o afectare neașteptată a sexului masculin (61 de cazuri — 87,1%). De remarcat că la abcesele cerebrale care survin în cadrul cardiopatiilor congenitale cu *shunt* dreapta-stînga, Lallemant (1962), pe 169 de cazuri extrase din

Scanned with OKEN Scanner

literatură, nu constată vreo preponderență de sex.

Încercînd să vedem dacă există vreo preponderență în ceea ce privește afectarea sexului masculin în abcesele cerebeloase, am constatat că Shaw și Russell (1975), pe seria lor de 47 de cazuri, dau o proporție de 2 : 1 (32 de bărbați și 15 femei), iar Arseni și Constantinescu (1977) — o proporție asemănătoare (73 de bărbați și 30 de femei).

Incidența abceselor cerebrale, raportată la *grupa de vîrstă* în seria studiată (810 cazuri), relevă o predominanță la grupa de vîrstă 21—30 de ani (184 de cazuri, 22,71%). La grupele de vîrstă limitrofe (11—20 de ani și 31—40 de ani), incidența abceselor cerebrale este de asemenea mare (178 și, respectiv, 175 de cazuri). În schimb, incidența este scăzută la vîrstele extreme, mai ales după 60 de ani (1,85%) (tabelul VIII). Studiul seriei prezentate de Weber (1957), de 73 de cazuri, arată de asemenea o preponderență a abceselor cerebrale în decada a treia de vîrstă. La fel Martin și colab. (1960), Acquaviva și colab. (1967), Garfield (1969), Morgan și colab. (1973), Biard (1974) relevă o preponderență a abceselor cerebrale în decada a doua sau a treia de vîrstă. Datele rezultate din serii mari, aparținînd lui Kiser și Kendig (1963), Beller și colab. (1973), Van Alphen și Dreissen (1976), arată o afectare preponderentă a perioadei cuprinse între 0 și 16 ani, deci mai ales a primelor două decade de viață, ceea ce contrastează cu datele amintite anterior.

În seria numeroasă, prezentată de Bonnal și colab. (1960), decada de vîrstă cea mai afectată este cea cuprinsă între 21 și 30 de ani, urmată de decadele limitrofe (11—20 de ani și 31—40 de ani). Aceiași autori arată că, de fapt, abcesele adiacente și traumatice se caracterizează prin afectarea preponderentă a vîrstelor tinere (11—40 de ani), abcesele metastatice afectează mai ales perioada 21—50 de ani, în timp ce abcesele de origine necunoscută sînt uniform repartizate între 11—50 de ani.

La abcesele cerebeloase, vîrsta cu incidență maximă, remarcată de Arseni și Constantinescu (1977) este decada a doua (35 de cazuri din 103). Shaw și Russell (1975), pe 47 de ca-

TABELUL VIII

DISTRIBUȚIA ABCESELOR CEREBRALE (810 CAZURI) ÎN FUNCȚIE DE GRUPA DE VÎRSTĂ ȘI ETIOPATOGENIE*

Grupa de vîrstă	Tipul de abces				Total		
	A	M	T	N			
0—12 luni	0	3	0	0	3		
1— 3 ani	5	1	0	0	6	78	
4—10 „	42	9	6	12	69		163
11—16 „	62	9	8	6	85	178	
17—20 „	56	10	12	15	93		
21—30 „	92	32	48	12	184		
31—40 „	76	41	31	27	175		
41—50 „	37	45	17	22	121		
51—60 „	18	26	2	13	59		
Peste 60 „	5	8	1	1	15		
TOTAL	393	184	125	108	810		

* *A* — abcese adiacente; *M* — abcese metastatice; *T* — abcese posttraumatice; *N* — abcese de origine necunoscută.

Scanned with OKEN Scanner

zuri, constată de asemenea afectarea decadei a doua, dar și a cincea și a șasea de vîrstă.

Etiopatogenie

Din punct de vedere etiopatogenic, abcesele cerebrale se împart în:

Abcese adiacente

Abcesele adiacente (Eagleton, 1924) sînt secundare unui focar infecțios de vecinătate, determinarea cerebrală făcîndu-se prin continuitate, din aproape în aproape. Bonnal și colab. (1960) denumesc această grupă de abcese „propagate" sau „prin propagare". Din această grupă fac parte:

a) abcesele rinogene;

b) abcesele otogene;

c) abcesele secundare altor focare infecțioase de vecinătate.

Considerăm că denumirea cea mai corectă a acestui grup de abcese este aceea de „abcese cerebrale cu punct de plecare infecțiile de la nivelul extremității cefalice", dar, deoarece termenul de „adiacente" este cel mai răspîndit în literatura de specialitate, îl vom folosi ca atare în lucrarea de față.

Abcese metastatice

Abcesele metastatice sînt secundare unui focar infecțios situat la distanță de extremitatea cefalică, însămînțarea cerebrală fiind posibilă doar pe cale sanguină. Din această categorie fac parte:

a) abcesele cerebrale de cauză pleuropulmonară;

b) abcesele cianogene (în cadrul cardiopatiilor congenitale cu *shunt* dreapta-stînga);

c) abcesele cerebrale cu alt punct de plecare cunoscut, la distanță.

Abcesele posttraumatice

Abcesele posttraumatice sînt determinate de cele mai multe ori de infectarea directă a parenchimului cerebral. Din această grupă fac parte abcesele cerebrale posttraumatice acute sau cronice și abcesele cerebrale traumatice tardive.

Abcesele de origine necunoscută

Abcesele de origine necunoscută sînt abcese a căror sursă infecțioasă nu poate fi decelată clinic sau cu mijloacele de investigație uzuale. Prezența lor exprimă de cele mai multe ori dificultățile de diagnostic, ele fiind în majoritate abcese adiacente sau metastatice.

Repartiția

Repartiția, din punct de vedere etiopatogenic, a celor 810 cazuri de abcese cerebrale ale seriei studiate, este următoarea: abcese adiacente — 393 de cazuri (48,51%); abcese metastatice — 184 de cazuri (22,71%); abcese posttraumatice — 125 de cazuri (15,43%) și abcese de origine necunoscută — 108 cazuri (13,33%). Din aceste date se remarcă predominanța abceselor adiacente, ceea ce concordă și cu datele majorității autorilor (Pennybacker, 1951; Bonnal și colab., 1960; Garfield, 1969). Alte serii, mai recente, prezintă date asemănătoare despre preponderența abceselor adiacente (Le Beau și colab., 1973; Morgan și colab., 1973; Beller și colab., 1973). Biard (1974), din cele 50 de cazuri cu abcese cerebrale, constată 22 de abcese adiacente, deci un procent de 44, ceea ce se apropie de datele constatate în seria studiată. În statistica lui van Alphen și Dreissen (1976), efectuată pe 100 de cazuri de abcese cerebrale și empieme subdurale, cele adiacente sînt în număr

Scanned with OKEN Scanner

de 60, desigur cu preponderența celor otogene (28 de cazuri).

Contrar acestor date, Weber (1950) în seria sa de 73 de observații, constată preponderența abceselor metastatice (29 de cazuri, 40%). Krayenbühl (1967), de asemenea, relevă preponderența abceselor metastatice (61 de cazuri, deci un procent de 46,92) față de cele adiacente (36 de cazuri — 27,69%). Carey și colab. (1972), din 86 de abcese cerebrale, diagnostichează 53 de origine metastatică (61,62%) și 25 adiacente (29,06%) (tabelul IX).

Există și autori, dealtfel puțini la număr, care arată dominanța abceselor cerebrale de origine traumatică, desigur în legătură cu condițiile etiopatogenice din zona studiată. Astfel, Acquaviva și colab. (1967) găsesc 30 de cazuri de abcese de origine traumatică din 70 studiate (42,85%), față de 22 de cazuri de abcese adiacente. Spre deosebire de aceștia, Loester și Scheinberg (1957) nu menționează asemenea situații etiopatogenice.

Foarte sugestive pentru repartiția grupelor etiopatogenice ale abceselor cerebrale sînt seriile mari de autopsii ale lui Evans (1931). Courville și Nielsen (1934), care constată preponderența netă a abceselor adiacente. În seria lui Rüegg (1927), abcesele metastatice reprezintă un procent de 41. Chiari (1949), în studiul său pe 136 de cazuri de abcese cerebrale autopsiate, prezintă ca predominante abcesele posttraumatice (48,5%) (tabelul IX).

Ni se pare util să redăm distribuția abceselor cerebrale din fiecare grup etiopatogenic în seria studiată. În cadrul *abceselor adiacente* (393 de cazuri) sînt cuprinse abcesele otogene (317 cazuri), abcesele rinogene (46 de cazuri) și abcesele cauzate de alte focare infecțioase cunoscute, de vecinătate (30 de cazuri). Clasificînd astfel abcesele adiacente, devine evidentă preponderența celor de origine otogenă, care reprezintă 80,66% din total. Pentru celelalte două categorii de abcese adiacente, procentul este de 11,70 (abcese rinogene) și 7,64 (abcese determinate de alte focare infecțioase de vecinătate).

Abcesele metastatice (184 de cazuri) se împart în: abcese cerebrale în cadrul infecțiilor pleuropulmonare (105 cazuri), abcese cerebrale în cadrul cardiopatiilor congenitale cianogene (17 cazuri), abcese cerebrale cu punct de plecare cunoscut (62 de cazuri). Din datele obținute pe seria studiată, am observat preponderența netă a abceselor cerebrale cu punct de plecare pleuropulmonar, care reprezintă procentul 57,06, în timp ce abcesele cerebrale cu punct de plecare cunoscut reprezintă 33,69%, iar cele din cadrul cardiopatiilor congenitale cianogene, 9,23% din totalul abceselor cerebrale metastatice.

Abcesele cerebrale posttraumatice (125 de cazuri) survin majoritatea după traumatisme craniocerebrale deschise.

Abcesele de origine necunoscută (108 cazuri) sînt în majoritatea cazurilor abcese adiacente sau metastatice. Ceea ce impresionează în statistica prezentată este numărul important de abcese de origine necunoscută, care reprezintă 13,33% din cazurile seriei studiate. Proporția acestor abcese variază de la autor la autor, fapt explicabil prin posibilitățile diferite de investigare. Astfel, Le Beau și Rosier (1949) menționează 27 de cazuri (16,87%) de abcese de origine necunoscută într-o serie de 160 de cazuri; Bonnal și colab. (1960) — 117 cazuri (21,3%) dintr-o serie de 547 de cazuri; Kiser și Kendig (1963), pe 139 de supurații cerebrale, constată 37 de cazuri de abcese de origine necunoscută, deci 26,6%;

Scanned with OKEN Scanner

TABELUL IX

REPARTIȚIA ABCESELOR CEREBRALE PE GRUPE ETIOPATOGENICE DUPĂ DIVERȘI AUTORI*

	Autori	Anul	Nr. cazuri	Tipul etiopatogenic			
				Abcese diacente	Abcese metastatice	Abcese traumatice	Abcese de origine necunoscută
Serii autopsii	Rüegg	1927	104	38 (320+6R)	43	19	4
	Evans	1931	194	123 (1 090+14R)	46	8	17
	Courville și Nielsen	1934	76	44 (350+9R)	22	—	10
	Chiari	1949	136	48 (350+13R)	22	66	—
Serii clinice	Le Beau	1946	55	38 (90+2R)	22	17	5
	Fasiani și Beduschi	1951	61	15 (70+8R)	14	19	13
	Pennybacker	1951	110	64 (460+18R)	36	10	—
	Weber	1957	73	21 (90+12R)	29	8	15
	Bonnal și colab.	1960	547	181 ($130_O+29_R+19_D$)	149	100	117
	Martin și colab.	1960	53	24	15	6	7
	Matthiys	1963	103	50	28	8	17
	Jadot și G. de Meurisse	1964	61	34	13	3	11
	Liske și Weikers	1964	110	50 ($36_O+7_R+7_D$)	24	18	18
	Acquaviva și colab.	1967	70	22 ($11_O+4_R+7_D$)	8	30	10
	Krayenbühl	1967	130	36 (16_O+20_R)	61	7	26
	Carey și colab.	1972	86	25	53	8	—
	Beller și colab.	1973	89	44 ($27_O+7_R+7_D$)	21	7	17
	Morgan și colab.	1973	88	31 ($21_O+8_R+2_D$)	23	12	22
	Biard	1974	50	22 ($5_O+10_R+7_D$)	8	7	13
	Van Alphen și Dreissen (abcese+empiem)	1976	100	60 ($28_O+24_R+8_D$)	18	5	17
	Arseni și Ciurea	1981	810	393 ($393_O+46_R+30_D$)	184	125	108

* *O* — otogene; *R* — rinogene; *D* — de vecinătate.

Scanned with OKEN Scanner

Krayenbühl (1967) — 26 de cazuri (20%) din seria sa de 130 de abcese cerebrale; Beller și colab. (1973), din 89 de abcese cerebrale, constată 17 de origine necunoscută (19,1%). Morgan și colab. (1973) constată 22 de cazuri (25%) din 88 de abcese cerebrale diagnosticate; Biard (1974) — 13 cazuri (26%) dintr-o serie de 50 de cazuri publicate; van Alphen și Dreissen (1976), în seria lor de 100 de supurații cerebrale, constată 17 de origine necunoscută. Chiar în seriile de autopsii mari, cum este cea a lui Evans (1931), cu toate eforturile de depistare a sursei infecțioase, originea abceselor rămîne necunoscută (17 observații — 9%).

Dealtfel, sintetizînd datele din literatură, Garfield (1978) constată că, din 1963 pînă în prezent, incidența abceselor cerebrale de origine necunoscută este în creștere, fapt confirmat de diferiți autori, procentul variind între 20 și 25 tocmai pentru că focarul infecțios inițial este mascat de antibioterapia aplicată intempestiv și precoce.

Anatomie patologică

Sediul abceselor cerebrale este în strînsă dependență cu etiopatogenia lor. Abcesele adiacente sînt localizate lîngă focarul infecțios, adică în lobul temporal și cerebel pentru cele otogene și în lobul frontal pentru cele rinogene. Abcesele metastatice și cele de origine nedeterminată afectează mai ales lobii frontali sau parietali. Abcesele metastatice pot fi deseori profunde, paraventriculare, mai frecvent în emisferul stîng. Abcesele traumatice sînt localizate în zona de impact a traumatismului craniocerebral deschis.

În seria studiată, localizarea cea mai frecvent constatată a abceselor cerebrale este următoarea: abcese temporale — 211 cazuri (26,04%); abcese frontale — 182 de cazuri (22,46%); abcese cerebeloase — 118 cazuri (14,56%); abcese parietale — 53 de cazuri (6,54%); abcese occipitale — 6 cazuri (0,74%). De multe ori abcesele au afectat doi lobi: abcese frontoparietale — 48 de cazuri (5,92%); abcese frontotemporale — 36 de cazuri (4,44%); abcese temporooccipitale — 24 de cazuri (2,96%); abcese teporoparietale — 22 de cazuri (2,71%); abcese parietooccipitale — 14 cazuri (1,72%). Există și situații în care abcesele cerebrale unice sau multiloculare afectează trei lobi: zona temporoparietooccipitală — 12 cazuri (1,48%); zona frontotemporoparietală — 3 cazuri (0,37%) (tabelul X). Aceste date concordă cu etiopatogenia. De aceea în seria urmărită, în care predomină abcesele adiacente, sînt afectate îndeosebi lobul temporal și emisferele cerebeloase.

În alte serii, se constată preponderența abceselor frontale, urmate de cele temporale, parietale și cerebeloase. Astfel, Bonnal și colab. (1960) dau următoarea frecvență pentru abcesele cerebrale: 165 frontale; 143 temporale; 78 parietale; 61 cerebeloase. Kiser și Kendig (1963) constată, pe seria lor de 139 de abcese cerebrale și empieme subdurale: 35 frontale; 21 temporale; 13 parietale; 11 cerebeloase. Beller și colab. (1973), pe seria lor de 89 de cazuri, remarcă 21 abcese frontale; 15 parietale; 30 temporale; 10 cerebeloase. Van Alphen și Dreissen (1976), pe 100 de supurații cerebrale, dintre care 83 de abcese cerebrale, relevă următoarea distribuție (după sediu): 22 frontale, 29 temporale, 10 parietale, 10 occipitale, 9 cerebeloase și 3 multiple.

În general, datele din literatura medicală arată că abcesele cerebrale afectează preponderent lobul frontal și temporal (Weber, 1957; Martin și

Scanned with OKEN Scanner

TABELUL X

REPARTIȚIA ABCESELOR CEREBRALE (810 CAZURI) DUPĂ ETIOPATOGENIE ȘI SEDIU

Tipul etiopatogenic al abceselor		Sediul abceselor																Total 810 cazuri	
		Cerebeloase	Cerebel + unghi ponto-cerebelos	Trunchi cerebral + nuclei bazali	F.	FT.	FP.	FPT	P.	PO.	T.	TO.	TP.	TPO.	O.	Sela-re	Multiple		
Adiacente	Otogene	102	—	—	2	4	—	—	2	1	171	15	10	—	—	—	10	317	393
	Rinogene	—	—	—	42	1	1	—	—	—	—	—	—	—	—	—	2	46	
	De vecinătate	2	1	—	10	2	1	—	5	1	4	—	1	—	1	—	2	30	
Metastatice	Pleuropulmonare	2	—	5	29	3	2	1	13	1	7	4	2	5	—	2	29	105	184
	Cianogene	—	—	—	5	0	4	1	2	1	—	—	1	1	—	—	2	17	
	Infecție cunoscută	3	—	—	14	4	8	—	6	8	7	2	4	—	—	—	9	62	
Posttraumatice		—	—	—	61	10	12	—	11	—	32	—	1	1	5	—	2	125	
De origine necunoscută		9	—	—	19	12	20	1	14	2	3	3	3	5	—	—	17	108	
Total		118	1	5	182	36	48	3	53	14	211	24	22	12	6	2	73	810	

Scanned with OKEN Scanner

colab., 1960; Krayenbühl, 1967; Acquaviva și colab., 1967; Le Beau și colab., 1973; Biard, 1974). Există și unii autori care ajung la concluzii diametral opuse față de cele amintite; astfel, Morgan și colab. (1973), pe seria lor de 88 de cazuri, constată localizarea parietală ca fiind cea mai frecventă (22 de cazuri — 25%), urmată de afectarea lobilor frontali și temporali.

Incidența abceselor cerebrale în seria Clinicii de neurochirurgie din București arată o afectare preponderentă a emisferului stîng (419 cazuri: 380 de abcese în emisferul drept; 5 abcese de linie mediană sau 6 abcese multiple bilateral). Această preponderență de partea stîngă, caracteristică mai ales abceselor metastatice, concordă cu datele publicate de Biard (1974). Weber (1957), Bonnal și colab. (1960) și Beller și colab. (1973) nu găsesc în seriile lor vreo diferență semnificativă între afectarea celor două emisfere. Surprinzător, dar Acquaviva și colab. (1967) remarcă preponderența afectării emisferului drept. Există posibilitatea, desigur rară, ca abcesul să se localizeze în trunchiul cerebral sau în nucleii bazali: este vorba de abcese unice, de obicei metastatice (tabelul X). În seria studiată de noi sînt 5 asemenea observații (0,61%), dintre care două publicate anterior de Arseni și Oprescu (1960). Abcesele situate în trunchiul cerebral sînt menționate rar în literatura medicală, dată fiind dificultatea de a le diagnostica. Weickhardt și Davis (1964) adună din literatura de specialitate 38 de cazuri de acest fel, relevînd că etiopatogenia lor este în primul rînd metastatică, apoi prin infecție adiacentă și, în fine, de origine necunoscută. De obicei cazurile publicate sînt izolate (Danziger și colab., 1974; Van Gilder și colab., 1974; Robert și colab., 1975).

Cît despre abcesele situate în nucleii bazali, acestea sînt predominant metastatice (Law și colab., 1976) și de multe ori reprezintă o descoperire necroptică, la un caz cu abcese multiple. Ca atare sînt rar menționate în literatura de specialitate (Gates și colab., 1950; Gros și Vlahovitch, 1960; Tolosa și Fuenmayer, 1962). Law și colab. (1976) prezintă 4 cazuri personale și alte 10 adunate din literatură, sintetizînd astfel tabloul clinic al acestor localizări rare ale abceselor cerebrale. Odată cu introducerea tomografiei computerizate, diagnosticul abceselor cerebrale situate în nucleii bazali și trunchiul cerebral poate fi stabilit mai ușor (Messina și colab., 1977).

Localizarea abceselor cerebrale la nivelul hipofizei este, de asemenea, extrem de rară. În seria studiată am găsit două asemenea observații (0,24%), una dintre ele fiind publicată în 1975 de către Arseni și colab. Domingue și Wilson (1977) adună din literatură 50 de cazuri de abcese intraselare, la care adaugă 7 observații personale. Etiopatogenia acestor abcese, în ordinea frecvenței, este următoarea: infecție adiacentă (sinuzită, tromboflebită de sinus cavernos, meningită purulentă), metastatice sau secundare, post-abord transsfenoidal.

Forma și numărul abceselor cerebrale

Concepția clasică consideră că există trei tipuri de abcese cerebrale: unice, multiloculare și multiple.

Abcese cerebrale unice, cu formă regulată și mărime variabilă, sînt cele mai frecvente; de obicei e vorba de abcese adiacente.

Abcese cerebrale multiloculare — au contur neregulat, cu despărțituri multiple intracavitare și tendință la recidivă, în cazul cînd nu sînt extirpate în totalitate. După Bonnal și

Scanned with OKEN Scanner

colab. (1960), abcesele multiloculare sînt de fapt abcese multiple acolate. Ele apar cu prioritate în cadrul abceselor metastatice.

Abcese cerebrale multiple, perfect izolate și la distanță unele de altele, pot exista în număr mare, invers proporțional cu volumul. Ele se includ în grupul de abcese metastatice.

În seria noastră, cele trei grupe de abcese au fost reprezentate astfel: abcesele unice — 530 de cazuri (65,43%) au reprezentat majoritatea, urmate de cele multiloculare — 207 cazuri (25,55%) și de cele multiple, 73 de cazuri (9,01%) (tabelul XI). Din aceleași date rezultă că abcesele unice predomină mai ales în cadrul abceselor adiacente și posttraumatice, în timp ce ponderea abceselor multiloculare este mai mare în grupa patogenică a abceselor metastatice și posttraumatice. Chiar în cadrul abceselor adiacente se constată un număr important de abcese de formă multiloculară, ponderea revenind abceselor rinogene. Abcesele multiple se întîlnesc constant în cadrul etiopatogeniei metastatice și celei de origine necunoscută.

Această distribuție a abceselor cerebrale concordă cu datele tuturor autorilor. Bonnal și colab. (1960) raportează 269 de abcese unice (61,27%), 156 de abcese multiloculare (35,53%) și 14 abcese multiple (3,18%) din 439 de cazuri studiate. Acquaviva și colab. (1967) constată 55 de abcese unice (78,57%) și 15 abcese multiloculare (21,43%). Acești autori nu prezintă nici un caz de abcese multiple. Biard (1974), în seria sa de 50 de cazuri, raportează 44 de abcese unice (88%), 2 multiloculare (4%) și 4 multiple (8%).

TABELUL XI

REPARTIȚIA ABCESELOR CEREBRALE (810 CAZURI) DUPĂ NUMĂR, FORMĂ ȘI GRUPE ETIOPATOGENICE*

Numărul și forma abceselor	Tipul de abces				Total
	A	M	T	N	
Unice	267	101	93	69	530
Multiloculare	112	43	30	22	207
Multiple	14	40	2	17	73
Total	393	184	125	108	810

* *A* — abcese adiacente; *M* — abcese metastatice; *T* — abcese posttraumatice; *N* — abcese de origine necunoscută.

Dacă cu privire la abcesele unice nu există controverse în legătură cu preponderența lor în cadrul abceselor cerebrale, numărul abceselor multiloculare variază ca procent de la autor la autor; astfel, Erasmus (1950) constată 9 cazuri din 29 raportate (31,03%); Jooma, Pennybacker și Tutton (1951) — 39 de cazuri din 91 studiate (42,85%); Tutton (1953) și Lewin (1955) conchid că abcesele multiloculare reprezintă 40% din totalitatea abceselor cerebrale. Mai recent, Stephanov (1978) publică 10 cazuri de abcese multiloculare din 85 de abcese cerebrale (11,76%); Există însă și lucrări care nu menționează deloc abcesele multiloculare (Carey și colab., 1972; Kerr și colab., 1958; Morgan și colab., 1973); alți autori dau un procent foarte mic — 4% (Biard, 1974) sau, dimpotrivă, foarte mare — 42% (Tutton, 1953; Lewin, 1955), în funcție de structura etiopatogenică a seriei studiate. În general, putem estima procentul abceselor multiloculare la 20—30 din totalul abceselor cerebrale.

Abcesele multiple sînt reprezentate, în seria studiată, de 72 de cazuri (8,88%). În timp ce Acquaviva și colab. (1967) nu le constată în seria lor, iar alți autori dau procente infime (Bonnal și colab., 1960 — 3,18%), majoritatea autorilor dau procente între 5 și 15. Astfel, Loeser și Scheinberg (1957) raportează o

Scanned with OKEN Scanner

incidență de 10,1%; Weber (1957) — 12,5%; Martin și colab. (1960) — 5,6%; Krayenbühl (1967) — 6,15%; Carey și colab. (1972) — 8%; Morgan și colab. (1973) — 6,81%; Joubert și Stephanov (1977) — 13%; Rosenblum și colab. (1978) — 10—17%. Desigur că abcesele multiple, de obicei metastatice sau cu origine necunoscută, dau și o mortalitate extrem de ridicată, indiferent de metoda chirurgicală adoptată. Dealtfel Carey și colab. (1972) dau un procent de mortalitate în abcesele multiple de 85. Localizarea exactă și numărul total al abceselor multiple sînt deseori descoperiri necroptice. Insistăm din nou asupra valorii tomografiei computerizate în elucidarea diagnosticului dificil al acestor forme de abcese cerebrale (George și colab., 1979).

Studiul experimental al formării abceselor cerebrale

Experimental, producerea de abcese cerebrale, prin inocularea, în țesutul cerebral, de culturi microbiene la diferite animale, a fost obținută de numeroși autori. Astfel, Groff (1934) a produs abcese cerebrale la pisică, Falconer și colab. (1943) la iepure, Long și Meacham (1968) la cîine, Wood și colab. (1978) la maimuță, Winn și colab. (1979) la șobolan, Wallenfang și colab. (1980) la iepure.

Datele clasice referitoare la producerea abceselor cerebrale sînt furnizate de către Falconer și colab. (1943), care au reluat experiențele anterioare ale lui Homen (1912). Ei au injectat intracerebral diverse culturi microbiene: streptococ hemolitic, streptococ anaerob, stafilococ alb și auriu, pneumococ, bacil proteus. Studiile au fost efectuate pe 130 de animale la care s-au obținut abcese în 63 de cazuri. Cele mai sugestive date le-au furnizat secțiunile anatomice, efectuate la 12, 24, 48 de ore și la 3, 7, 14, 21 de zile, în diferite stadii de dezvoltare a abcesului cerebral stafilococic. Concluzia autorilor este că delimitarea și încapsularea abcesului cerebral este terminată după trei săptămîni de evoluție. Date asemănătoare au fost obținute și după infecția cu bacil proteus și cu bacili anaerobi. Streptococul hemolitic are ca particularitate organizarea mult mai lentă a capsulei.

Dintre numeroasele date obținute recent, considerăm că cele publicate de Winn și colab. (1979) sînt revelatoare. Acești autori arată că:

— abcesele cerebrale se dezvoltă în substanța albă sau la joncțiunea dintre scoarță și substanța albă;

— abcesul cerebral are tendința de „migrare“ spre profunzime, paraventricular;

— capsula abcesului este mai groasă spre meninge și mai subțire spre ventriculul cerebral;

— reacția histopatologică a meningelor este minimă;

— dezvoltarea în timp, pînă la încapsularea perfectă a abcesului cerebral, este perfect superpozabilă evoluției clinice a afecțiunii; altfel spus, în stadiul inițial, de encefalită și edem, semnele clinice sînt difuze, ca apoi în stadiul tardiv, de încapsulare, semnele clinice să fie localizate.

Datele experimentale ale lui Wood și colab. (1978) sînt cele mai asemănătoare patologiei umane. Lucrînd pe maimuțe, ei au urmărit dezvoltarea abceselor cerebrale angiografic și apoi histopatologic. Concluziile la care au ajuns pot fi sintetizate astfel:

— injectarea angiografică a capsulei abcesului se datorește însăși proliferării vasculare din capsulă și nu compresiunii structurilor cerebrale din jur;

Scanned with OKEN Scanner

— întinderea și dezvoltarea vasculară periabcesuală relevă tocmai grosimea capsulei;

— marea vascularizație a capsulei contribuie la formarea de colagen;

— încapsularea abcesului depinde de integritatea encefalului din jur; ischemia cerebrală adiacentă împiedică răspunsul inflamator (formarea capsulei);

— abcesele metastatice, spre deosebire de cele posttraumatice, se caracterizează prin prezența unui infiltrat celular inflamator mult mai redus și întîrzierea formării de colagen.

La aceste concluzii adăugăm elementul „edem cerebral vasogenic", constatat întotdeauna în abcesele cerebrale (Wallenfang și colab., 1980).

Stadiile anatomice ale evoluției abceselor cerebrale

Din observațiile histopatologice ale lui Homen (1912), Carmichael, Kernohan și Adson (1939) și Greenfield (1958), constituirea unui abces cerebral are loc în mai multe stadii, și anume:

Stadiul I — encefalita presupurativă este produsă printr-un ramolisment septic — cel mai frecvent venos și mult mai rar arterial.

Stadiul II — encefalita supurativă sau stadiul de abces necolectat (stadiul I, după Carmichael, Kernohan și Adson, 1939) se caracterizează prin apariția, în centrul focarului de necroză septică, a unor zone purulente, neregulate, neconfluente, înconjurate de zone de ramolisment cu sufuziune sanguină.

Stadiul III — abcesul colectat sau abcesul confluent (stadiul II, după Carmichael, Kernohan și Adson, 1939; abcesul acut, după Greenfield, 1958) apare ca o confluare de zone purulente, care formează o colecție supurată, mai mult sau mai puțin regulată, înconjurată de o zonă de reacție inflamatorie, expresia reacției locale de apărare a țesutului cerebral.

Stadiul IV — abcesul încapsulat (stadiile III și IV, după Carmichael, Kernohan și Adson, 1939; abcesul cronic, după Greenfield, 1958); în acest stadiu, se constată organizarea țesutului inflamator într-o capsulă care înconjură colecția purulentă (fig. 1, 2, 3, 4, 5, 6). Capsula astfel constituită delimitează abcesul de țesutul cerebral învecinat. Durata de formare a capsulei este, după Vincent și colab. (1936), de 3—8 săptămîni. Închistarea abcesului depinde de virulența germenilor și de modul de utilizare a antibioticelor. În perioada antibioterapiei, Bonnal și colab. (1960) relevă că durata evoluției unui abces cerebral este de 3—4 săptămîni.

Capsula abcesului este alcătuită din următoarele trei straturi (dinăuntru în afară): *stratul exsudativ,* situat la limita focarului supurat, conține celule granuloase și limfocite; celulele nervoase sînt absente; *stratul infiltrativ:* se observă predominanța infiltrației limfocitare, perivasculare, însoțită de mici zone hemoragice, corpi granuloși, elemente mi-

Fig. 1 — Secțiune sagitală printr-un abces frontal: se observă că abcesul este încapsulat și perfect delimitat.

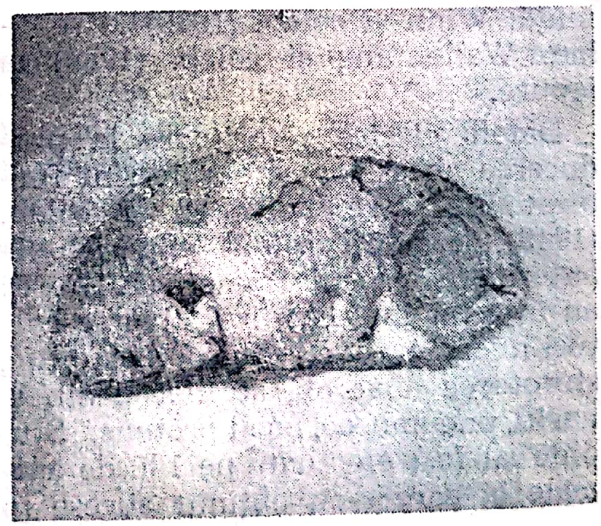

Scanned with OKEN Scanner

Fig. 2. — Abces cerebral în secțiune vertico-frontală; abcesul ocupă centrul oval al lobului frontal drept și se extinde în corpul calos, fiind incomplet încapsulat; edemul din jurul abcesului a șters desenul substanței cenușii corticale.

Fig. 3 — Secțiune sagitală printr-un abces cerebral parietal: abcesul este încapsulat și bine delimitat.

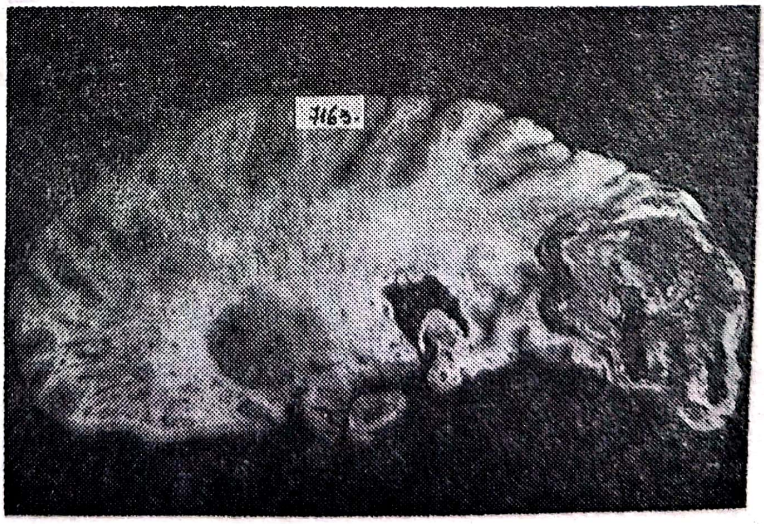

Fig. 4 — Abces cerebral occipital în secțiune sagitală: se constată un abces delimitat de o capsulă groasă, conjunctivă, de țesutul nervos din vecinătate.

Scanned with OKEN Scanner

Fig. 2. — Abces cerebral în secțiune vertico-frontală; abcesul ocupă centrul oval al lobului frontal drept și se extinde în corpul calos, fiind incomplet încapsulat; edemul din jurul abcesului a șters desenul substanței cenușii corticale.

Fig. 3 — Secțiune sagitală printr-un abces cerebral parietal: abcesul este încapsulat și bine delimitat.



Fig. 4 — Abces cerebral occipital în secțiune sagitală: se constată un abces delimitat de o capsulă groasă, conjunctivă, de țesutul nervos din vecinătate.

Scanned with OKEN Scanner

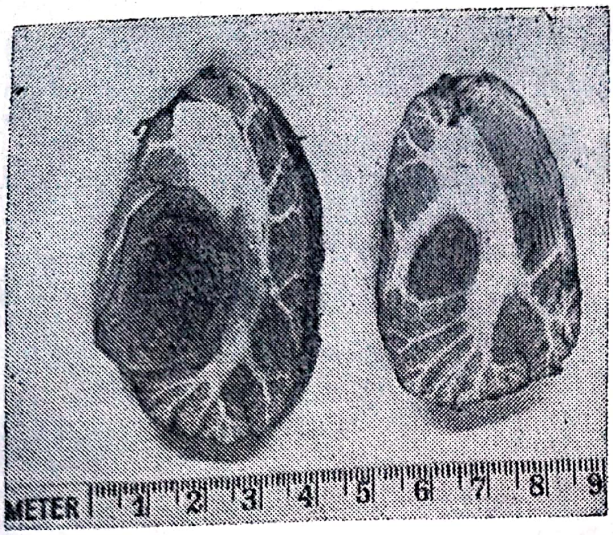

Fig. 5 — Abces cerebelos: aspecte anatomopatologice macroscopice.

crogliale; *stratul fibrilar*, situat la limita cu țesutul nervos înconjurător, are un suport conjunctivo-glial. Primele două straturi formează mai tîrziu un strat de granulație, bogat în vase și fibroblaști (fig. 7, 8). Capsula reprezintă o reacție de apărare contra infecției, dar este în același timp o barieră în calea pătrunderii antibioticelor (Mansuy și colab., 1960). Capsula poartă răspunderea recidivei abcesului, în cazul cînd ablația ei a fost incompletă. Pericapsular, Bonnal și colab. (1960) constată o zonă difuză de edem cu proliferare glială astrocitară și leziuni inflamatorii, zonă care depășește

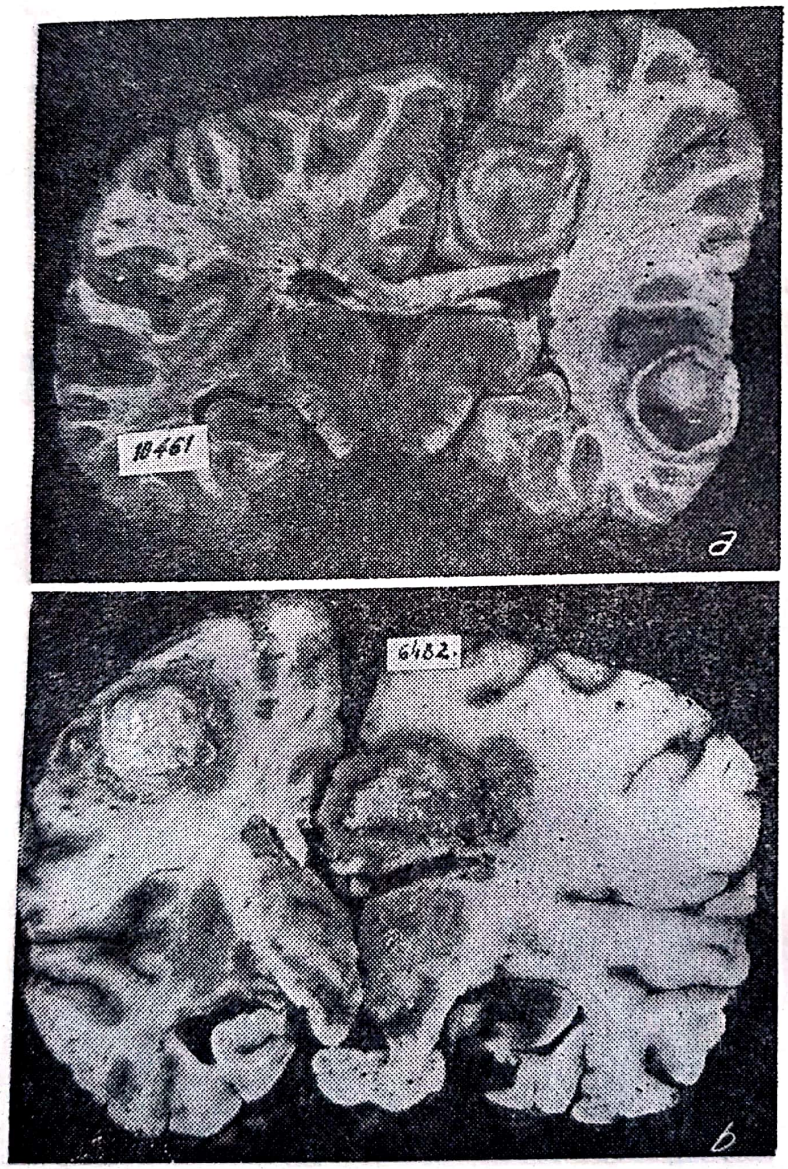

Fig. 6 — Abcese cerebrale multiple: *a* — secțiune macroscopică vertico-frontală, la nivelul substanței negre; se observă două abcese bine încapsulate, situate în emisferul cerebral stîng, și congestie de tip venos mai accentuată în trunchiul cerebral; *b* — secțiune vertico-frontală la nivelul talamusului posterior; se observă două abcese: unul în emisferul drept, subcortical, și celălalt în emisferul stîng, deasupra corpului calos, pe care îl infiltrează; procesul inflamator din ambele abcese se infiltrează în țesutul nervos, ca o pată de ulei, producînd edem foarte eccentuat la distanță, în emisferele cerebrale.

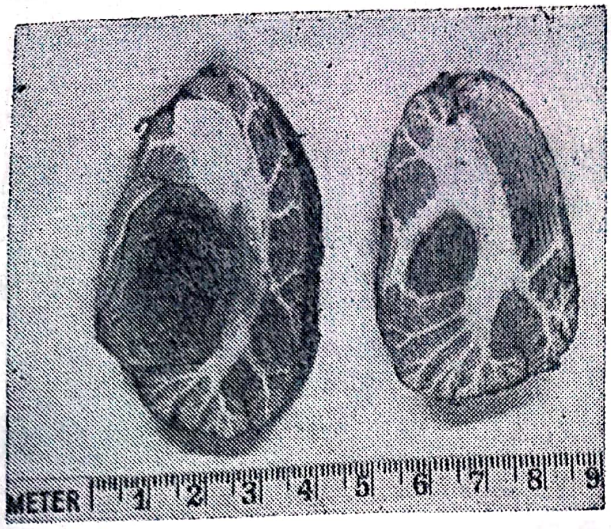

Fig. 5 — Abces cerebelos: aspecte anatomopatologice macroscopice.

crogliale; *stratul fibrilar,* situat la limita cu țesutul nervos înconjurător, are un suport conjunctivo-glial. Primele două straturi formează mai tîrziu un strat de granulație, bogat în vase și fibroblaști (fig. 7, 8). Capsula reprezintă o reacție de apărare contra infecției, dar este în același timp o barieră în calea pătrunderii antibioticelor (Mansuy și colab., 1960). Capsula poartă răspunderea recidivei abcesului, în cazul cînd ablația ei a fost incompletă. Pericapsular, Bonnal și colab. (1960) constată o zonă difuză de edem cu proliferare glială astrocitară și leziuni inflamatorii, zonă care depășește

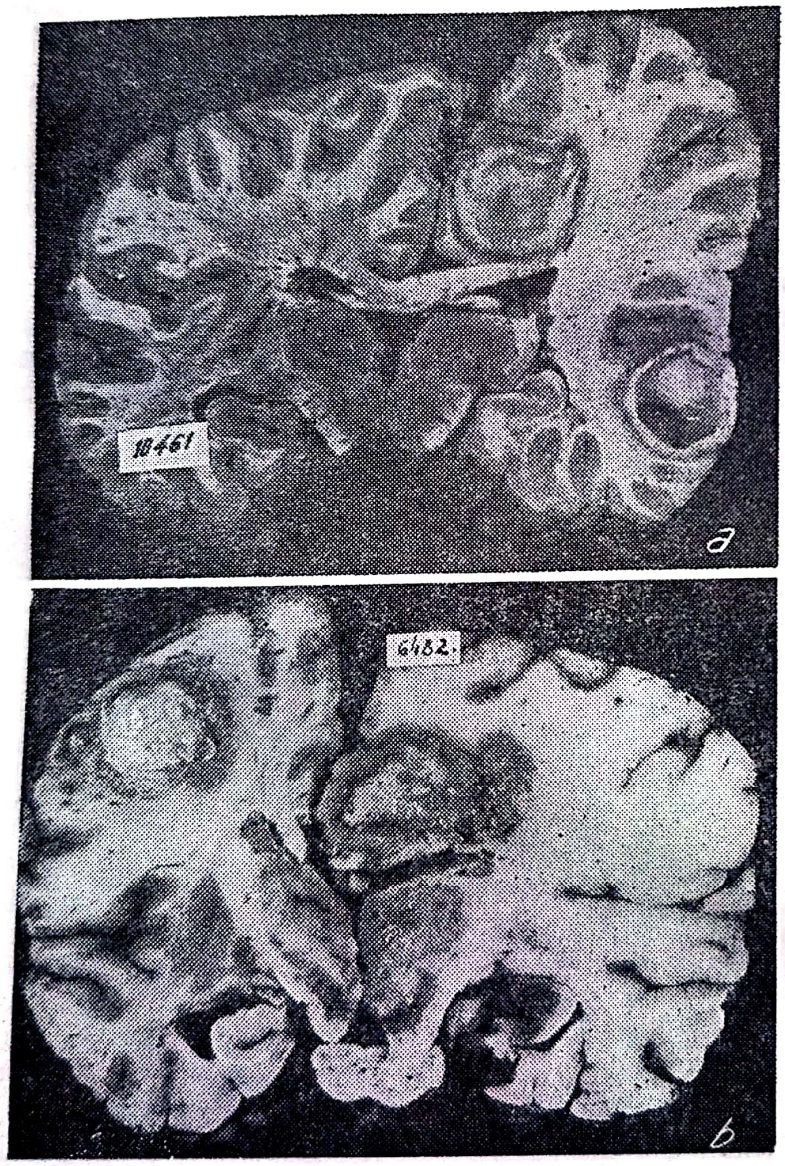

Fig. 6 — Abcese cerebrale multiple: *a* — secțiune macroscopică vertico-frontală, la nivelul substanței negre; se observă două abcese bine încapsulate, situate în emisferul cerebral stîng, și congestie de tip venos mai accentuată în trunchiul cerebral; *b* — secțiune vertico-frontală la nivelul talamusului posterior; se observă două abcese: unul în emisferul drept, subcortical, și celălalt în emisferul stîng, deasupra corpului calos, pe care îl infiltrează; procesul inflamator din ambele abcese se infiltrează în țesutul nervos, ca o pată de ulei, producînd edem foarte eccentuat la distanță, în emisferele cerebrale.

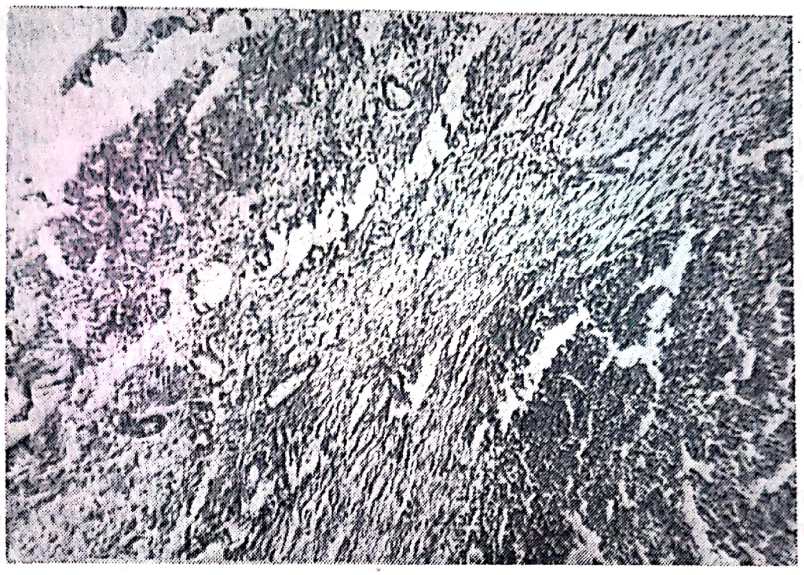

Fig. 7 — Secțiune microscopică printr-un abces cerebral prelevat intraoperator: se remarcă o capsulă fibroasă conjunctivă vasculară, care înconjură conținutul puriform (HE×100).

mult marginile exerezei chirurgicale. Această zonă de proliferare astrocitară evoluează pe cont propriu și după exereza chirurgicală a abcesului, ei datorîndu-i-se accidentele comițiale ulterioare.

Kiser și Kendig (1963) studiind, cu ajutorul microscopului electronic, trei abcese care evoluaseră 2, 8 și 12 săptămîni, au reușit să completeze datele morfologice cunoscute pînă atunci. Astfel, ei au relevat că centrul abcesului este alcătuit din detritusuri celulare, uneori resturi de axoni mielinizați, leucocite, hematii, histiocite. Celulele moarte au membrana plasmatică intactă, nucleii prezintă degenerare granulară iar citoplasma apare vacuolizată. Această zonă de necroză este înconjurată la periferie de un infiltrat celular bogat, alcătuit din neutrofile, mononucleare și plasmocite intacte. Macrofagele conțin înglobate resturi celulare. Intercelular se remarcă o rețea bogată de fibrină.

La exterior, autorii citați descriu o capsulă distinctă, alcătuită din țesut de granulație, dispus lax și cu infiltrat inflamator spre centru, uneori chiar cu fragmente degenerate de axoni și de mielină, cu zone de

Fig. 8. — Imagine microscopică de la periferia unui abces cerebral: se observă o zonă din capsula fibroasă (*C*), spațiată de clivajul din jurul capsulei (*S*) și o zonă de țesut cerebral cu edem spongios (*E*) (HE×100).

Scanned with OKEN Scanner

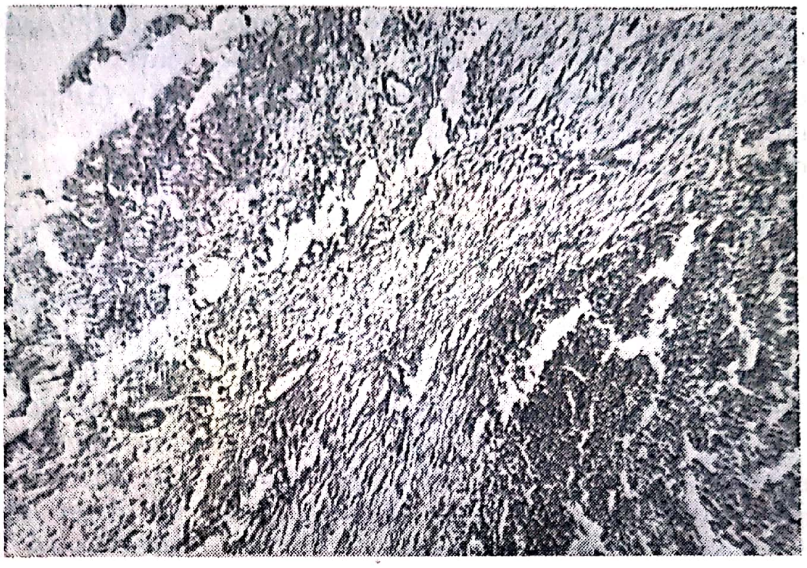

Fig. 7 — Secțiune microscopică printr-un abces cerebral prelevat intraoperator: se remarcă o capsulă fibroasă conjunctivă vasculară, care înconjură conținutul puriform (HE×100).

mult marginile exerezei chirurgicale. Această zonă de proliferare astrocitară evoluează pe cont propriu și după exereza chirurgicală a abcesului, ei datorîndu-i-se accidentele comițiale ulterioare.

Kiser și Kendig (1963) studiind, cu ajutorul microscopului electronic, trei abcese care evoluaseră 2, 8 și 12 săptămîni, au reușit să completeze datele morfologice cunoscute pînă atunci. Astfel, ei au relevat că centrul abcesului este alcătuit din detritusuri celulare, uneori resturi de axoni mielinizați, leucocite, hematii, histiocite. Celulele moarte au membrana plasmatică intactă, nucleii prezintă degenerare granulară iar citoplasma apare vacuolizată. Această zonă de necroză este înconjurată la periferie de un infiltrat celular bogat, alcătuit din neutrofile, mononucleare și plasmocite intacte. Macrofagele conțin înglobate resturi celulare. Intercelular se remarcă o rețea bogată de fibrină.

La exterior, autorii citați descriu o capsulă distinctă, alcătuită din țesut de granulație, dispus lax și cu infiltrat inflamator spre centru, uneori chiar cu fragmente degenerate de axoni și de mielină, cu zone de

Fig. 8. — Imagine microscopică de la periferia unui abces cerebral: se observă o zonă din capsula fibroasă (*C*), spațiată de clivajul din jurul capsulei (*S*) și o zonă de țesut cerebral cu edem spongios (*E*) (HE×100).

Scanned with OKEN Scanner

glioză astrocitară spre periferie. Capsula conține vase de neoformație, înconjurate uneori de un strat de țesut conjunctiv cu fibroblaști și leucocite, care se interpun între capilare și prelungirile astrocitelor. Citoplasma fibroblaștilor conține de obicei material lipidic de fagocitoză. Astrocitele pot conține și ele incluzii lipidice în citoplasmă, ceea ce indică funcția lor fagocitară.

Țesutul cerebral adiacent este edemațiat atît prin dilatarea spațiului extracelular, cît și prin edem oligodendrocitar, intens mai ales la elementele dispuse pericapilar.

Prezentînd studiul electronomicroscopic al unei capsule de abces cerebral și al edemului cerebral pericapsular, Ghițescu (1974) remarcă că edemul cerebral din abcesele cerebrale este deosebit de polimorf, zonele de edem necrotic coexistînd cu zone mai puțin lezate. Zimmerman și colab. (1977) reușesc să urmărească primii dezvoltarea și formarea secvențială a unui abces cerebral, cu ajutorul tomografiei computerizate.

În seria studiată, numărul abceselor cerebrale încapsulate a fost de 652 (80, 4%), iar al celor neîncapsulate (tipul de abces colectat) de 158 (19,50%). De asemenea, este sugestivă distribuția abceselor cerebrale în funcție de formarea capsulei și tipul etiologic (tabelul XII). Se constată că abcesele încapsulate predomină mai ales în grupa celor de origine necunoscută și metastatice, fapt explicabil prin modul de însămînțare infecțioasă, hematogenă. Abcesele neîncapsulate sînt mai frecvente mai ales în cadrul abceselor posttraumatice și al celor adiacente. Această observație concordă cu modul de propagare a infecției, prin continuitate, și cu virulența florei microbiene.

TABELUL XII

DISTRIBUȚIA ABCESELOR CEREBRALE (810 CAZURI) DUPĂ FORMAREA CAPSULEI, PE GRUPE ETIOPATOGENICE*

Felul abcesului după formarea capsulei	Tipul etiologic				Total
	A	M	T	N	
Abcese încapsulate	304	153	96	99	652
Abcese neîncapsulate	89	31	29	9	158
Total	393	184	125	108	810

* *A* — abcese adiacente; *M* — abcese metastatice; *T* — abcese posttraumatice; *N* — abcese de origine necunoscută.

Simptomatologie clinică

Polimorfismul clinic al abceselor cerebrale se explică, pe de o parte, prin localizarea lor diferită, și pe de altă parte, prin modul diferit de evoluție, dependent, la rîndul său, de calea de propagare a infecției, de terenul gazdei, de virulența germenului cauzal, de antibioterapia utilizată anterior etc.

Debutul afecțiunii este extrem de variat, în funcție de etiopatogenia și sediul abcesului. În seria studiată, majoritatea abceselor cerebrale au debutat prin fenomene de hipertensiune intracraniană (cefalee și vărsături), de multe ori asociate cu sindrom meningian. Debutul cu febră se întîlnește în special la copii. Abcesele supratentoriale pot debuta uneori zgomotos, prin crize comițiale generalizate sau, mai ales, jacksoniene, însoțite de deficit motor postcritic. La abcesele subtentoriale au fost prezente, la debut, tulburările de echilibru și coordonare. Uneori debutul este insidios, manifestîndu-se fie prin cefalee cu deficit motor lent progresiv, fie prin cefalee cu alte-

Scanned with OKEN Scanner

rarea treptată a conștienței și deficit motor minim. Există și posibilitatea ca debutul abcesului cerebral să fie mascat de către simptomatologia focarului infecțios primar (rinogen, otogen).

Pentru a ilustra modurile diferite de debut al abceselor cerebrale, am sintetizat procentual datele obținute din seria studiată (810 cazuri). Astfel, în ordine descrescîndă, diferitele simptome întîlnite în debut sînt: cefalee — 86,17%; vărsături — 63,30%; sindrom convulsiv — 30,32%; febră — 29,78%; tulburări de echilibru — 12,76%; deficit motor — 12,23%; sindrom meningian — 5,31%; afazie — 3,19%; afectarea nervilor oculomotori — 2,59% etc. În seria lui Weber (1957), de 52 de cazuri, cefaleea și vărsăturile domină în debutul abceselor cerebrale acute, iar crizele comițiale se întîlnesc mai frecvent în debutul celor cronice.

Modul de debut prezentat de Bonnal și colab. (1960) îmbracă două aspecte:

— debutul acut (34,8% din cazuri) constă, în ordine descrescîndă, în: crize comițiale, tulburări psihice, meningită, deficit motor;

— debutul lent, progresiv (65,2% cazuri) are ca semne — în ordine descrescîndă —: cefaleea localizată, sindromul de hipertensiune intracraniană (HIC), deficitul motor, tulburările psihice, sindromul meningian, sindromul infecțios, tulburările de vorbire, semnele cerebeloase etc.

Modul de debut depinde în fond de o multitudine de factori, și anume: sediul abcesului cerebral, numărul abceselor, etiopatogenia, forma evolutivă, vîrsta pacientului, virulența microbiană, tratamentele anterioare cu antibiotice etc.

Durata intervalului de la primul semn de debut pînă la instalarea perioadei de stare (de fapt internarea în clinică) este în medie de 21 de zile (Loeser și Scheinberg, 1957; Bonnal și colab., 1960). Există și cazuri în care acest interval a fost foarte lung. Astfel, Loeser și Scheinberg (1957) menționează o durată de maximum 5 luni într-o observație personală din seria studiată. Aprecierea duratei pînă la instalarea perioadei de stare este deosebit de dificilă în etapa actuală, din cauza asocierii frecvente a tratamentelor cu antibiotice (uneori se folosesc chiar două antibiotice) și/sau medicamentele antiinflamatorii (corticoterapie).

În seria urmărită am încercat, pe 188 cazuri de abcese cerebrale internate și tratate în ultimul deceniu, să apreciem durata instalării perioadei de stare. Cea mai lungă perioadă a fost constatată în două cazuri: un caz de abces posttraumatic internat la 4 luni după accident și un caz de abces intraselar la care această perioadă a durat mai mult de 6 luni. La majoritatea pacienților am constatat că pînă la instalarea simptomatologiei de stare trec între 2 și 4 săptămîni (144 de cazuri — 76,06%); vîrful maxim de incidență se situează la 3 săptămîni. Trebuie remarcat că perioada de instalare a abceselor adiacente este scurtă — 10 zile — 4 săptămîni, în timp ce simptomatologia abceselor posttraumatice devine evidentă deseori după 4—8 săptămîni.

Perioada de stare se caracterizează prin trei sindroame clasice, cunoscute în literatura de specialitate sub numele de „triada Bergman": sindrom infecțios, sindrom de hipertensiune intracraniană și sindrom neurologic de localizare. Rareori prezentă la internare în forma sa completă (Arseni și colab., 1966), triada clasică se întîlnește de obicei

Scanned with OKEN Scanner

în faza avansată a evoluției abceselor cerebrale.

Sindromul infecțios se manifestă cu semne clinice locale și generale.

În seria urmărită, *sindromul infecțios local* era prezent mai ales la abcesele adiacente rinogene și consta din edem frontal; la abcesele posttraumatice, edemul inflamator era situat la locul traumatismului.

În cazuistica noastră am constatat tumefiere frontală în 8 cazuri de abcese cerebrale rinogene; în alte 19 cazuri, de abcese posttraumatice, am observat tensiune locală a scalpului fie datorită inflamației, fie abcesului dezvoltat subiacent, cînd exista o soluție de continuitate craniodurală.

Sindromul infecțios general a fost reprezentat în primul rînd de hipertermie și semnele biologice caracteristice infecțiilor (hiperleucocitoză cu neutrofilie, creșterea vitezei de sedimentare a eritrocitelor).

Sindromul infecțios general, clinic și biologic depinde de următorii factori: asocierea abcesului intracranian cu alt factor infecțios sau asocierea cu meningite, ventriculite etc.; evoluția anatomică a abcesului (abces difuz, abces colectat sau încapsulat); reactivitatea generală a bolnavului (bătrîni, cașectici); etiopatogenia abcesului și tratamentele cu antibiotice efectuate anterior.

Hipertermia însoțește frecvent abcesele cerebrale posttraumatice (32,43%) și abcesele adiacente (25%), ca și abcesele cerebrale asociate cu empiem subdural sau meningoencefalită. Pe grupe etiopatogenice, Ghițescu (1974) găsește următoarele procente ale hipertermiei în abcesele cerebrale: 25% otogene, 38% rinogene, 33% adiacente de vecinătate, 18% metastatice cu punct de plecare pleuropulmonar, 25% metastatice în cardiopatii congenitale cianogene, 11% de origine necunoscută și 33% posttraumatice. La copil, în seria studiată, de 163 de abcese cerebrale diagnosticate la grupa de vîrstă 0—16 ani, hipertermia a fost constatată doar într-o treime din cazuri, restul pacienților fiind subfebrili sau chiar afebrili, fapt dealtfel remarcat anterior (Arseni, Horvath, Ciurea, 1980).

Frecvența hipertermiei în tabloul clinic al abceselor cerebrale variază în funcție de autor. Astfel, Bonnal și colab. (1960) menționează hipertermia în 152 de abcese cerebrale din 492 studiate (30,89%). Aceiași autori remarcă un singur episod febril patogen la 340 de abcese cerebrale din 492 studiate (69,01%). Kiser și Kendig (1963) estimează procentul hipertermiei la 51,07 din seria studiată. Carey și colab. (1972) consemnează febra, peste 100°F, în 47% din cazuri, iar Morgan și colab. (1973) dau un procent asemănător — 44. De asemenea, Loeser și Scheinberg (1957) raportează o incidență a febrei la 39,39% din cazuri, Graham Martin (1973) la 32%, în timp ce Samson și Clark (1973) la 52% din cazurile seriei studiate.

Considerăm că cele mai corecte date referitoare la hipertermie sînt cele ale lui Jadot și H. de Meurisse (1964), care raportează procente de 24 din cazurile cu abcese cerebrale izolate și 49 din cazurile de abcese cerebrale asociate cu alte infecții. Aceiași autori stabilesc o corelație între prezența hipertermiei și diferitele stadii evolutive ale abceselor; astfel, ei comunică hipertermia în 75% din cazurile cu abcese difuze, în 66% din abcesele colectate și în 31% din abcesele încapsulate.

Privitor la forma etiopatogenică de abces cerebral la care hipertermia este cel mai frecvent întîlnită, sîntem de acord cu Weber (1957),

Scanned with OKEN Scanner

care menționează abcesele rinogene pe primul loc. De fapt aceste date (după Ghițescu, 1974) ni se par edificatoare.

În concluzie, hipertermia este prezentă în abcesele cerebrale în perioada de stare în diferite proporții, dar este inconstantă și necaracteristică acestor afecțiuni.

Viteza de sedimentare a eritrocitelor (V.S.H.). S-a constatat creșterea ei la 24% din cazurile de abcese cerebrale adiacente și la 74% în abcesele metastatice din cazurile seriei studiate. După Garfield (1978), V.S.H.-ul este în mod constant crescut, mult mai frecvent decît hiperleucocitoza. Dealtfel French și Chou (1974) remarcă la majoritatea pacienților cu abcese cerebrale valori ale V.S.H. de 45—50 mm/l oră. Totuși, cu toate că în majoritatea lucrărilor se relevă creșterea V.S.H.-ului în abcesele cerebrale, aceasta nu este nici constantă, nici caracteristică.

Hiperleucocitoza cu neutrofilie (peste 10 000/ml), prezentă în 73% din cazuri, a fost semnul biologic cel mai constant în seria studiată. Datele altor autori concordă cu cele ale noastre. Astfel, Bonnal și colab. (1960) remarcă hiperleucocitoza la 70% din cazurile seriei sale, iar Jadot și G. de Meurisse (1964) — la 85% din cazuri. Atît Weber (1957) cît și alți autori au relevat constant hiperleucocitoza în abcesele cerebrale acute.

Din studiul efectuat de noi nu rezultă că sindromul infecțios general ar avea valoare diagnostică certă. De asemenea, nu am observat o concordanță între creșterea temperaturii, leucocitozei și vitezei de sedimentare a eritrocitelor. Astfel, în abcesele cerebrale adiacente otogene cu localizare temporală, hipertermia a fost întîlnită în 25% din cazuri, hiperleucocitoza — în 85%, iar V.S.H. crescută — în numai 24% din cazuri. Există o singură situație de concordanță între hipertermie, hiperleucocitóză și V.S.H. cunoscută, și anume în abcesele cerebrale asociate cu empiem subdural.

Sindromul de hipertensiune intracraniană

Sindromul de hipertensiune intracraniană (HIC) se întîlnește într-un procent ridicat în abcesele cerebrale, în forma sa completă (cefalee, vărsături, modificări ale fundului de ochi — FO). Simptomatologia incompletă a sindromului de HIC (cu FO normal) se suprapune peste cea a sindromului meningian, de asemenea frecvent în tabloul clinic al abceselor cerebrale. Pentru a putea calcula un procent corect al incidenței sindromului de HIC, am luat în considerație numai situațiile în care acest sindrom a fost complet.

În perioada 1970—1979 am constatat sindromul de HIC în 96 de cazuri din cele 188 studiate, ceea ce exprimat în procente înseamnă 51,06%. Pe grupe etiopatogenice, sindromul de HIC a avut incidență crescută în abcesele de origine necunoscută (64,70%), în cele posttraumatice (64,28%), metastatice (58,50%) și, în fine, în cele adiacente (39,08%).

Remarcăm incidența crescută a sindromului de HIC în abcesele cerebrale cardiogene cu *shunt* dreapta-stînga (88,88%).

În studiul efectuat de Ghițescu, în 1974, pe 622 de cazuri de abcese cerebrale (perioada 1936—1969), sindromul de HIC a fost prezent la 104 cazuri, adică în proporție de 62,54%. Desigur că aceste diferențe, care arată scăderea incidenței sindromului de HIC în ultimii ani, sînt legate de diagnosticarea mai precoce a abceselor cerebrale. Pe grupe etiopatogenice, Ghițescu (1974) remarcă și el preponderența sindromului de HIC

Scanned with OKEN Scanner

în abcesele de origine necunoscută (94%).

Printre fenomenele sindromului de HIC, am constatat că modificările fundului de ochi de tipul edemului papilar în stadiul al II-lea sînt cel mai frecvente. De asemenea, datele noastre concordă cu cele publicate anterior de Ghițescu (1974), care arată că în abcesele otogene, și mai ales în cele rinogene, modificările fundului de ochi sînt mult mai accentuate de partea leziunii.

Dacă sindromul de hipertensiune intracraniană este mai intens în abcesele intracraniene decît în procesele expansive tumorale cu aceeași localizare, aceasta se datorește edemului cerebral mult mai accentuat, ca și blocării circulației de întoarcere.

Frecvența mare a stazei papilare în abcesele de origine necunoscută se explică, pe de o parte, prin diagnosticarea lor mai tardivă, prin localizarea frecventă în jumătatea posterioară a creierului, unde HIC este în general mai mare, iar pe de altă parte, prin patogenia și evoluția asemănătoare tumorilor cerebrale. Frecvența foarte mare în abcesele cerebrale cianogene se explică prin efectul adjuvant al stazei venoase și hipoxiei cerebrale secundare cardiopatiei la producerea sindromului de HIC.

Sindromul de hipertensiune intracraniană este menționat în literatura de specialitate de către toți autorii, dar cu incidență diferită. Astfel, McKenzie găsește sindromul de hipertensiune intracraniană în 51% din cazurile seriei sale; Loeser și Scheinberg (1957) — 46,46%; Bonnal și colab. (1960) — 62%; Kiser și Kendig (1963) — 41%; Morgan și colab. (1973) — 23%; Biard (1974) — 54%. Sintetizînd datele din literatură, Garfield (1978) raportează pentru sindromul complet de hipertensiune intracraniană, în abcesele cerebrale, o incidență de 22—62%, în funcție de mărimea abcesului și de severitatea hipertensiunii intracraniene.

Tutton (1953) stabilește o corelație între existența modificărilor fundului de ochi și încapsularea abcesului; astfel, el susține că edemul papilar apare doar în momentul încapsulării abcesului, fapt pe care observațiile noastre nu l-au confirmat. Dealtfel, Talairach și Bonis (1962), pe un studiu riguros asupra edemului papilar survenit în cursul evoluției abceselor cerebrale, constată prezența acestuia în abcesele închistate în procent de 70, în abcesele colectate — 56 și în encefalita supurativă — 50.

La copil, datorită toleranței timp îndelungat a cutiei craniene, simptomele de HIC apar abia în fazele avansate ale evoluției abcesului. Afirmația este valabilă mai mult pentru abcesele supratentoriale decît pentru cele subtentoriale. Uneori, la copil, abcesele cerebrale evoluează afebril, numai cu semne clinice de HIC, care sînt considerate, în absența semnelor clinice ale infecției primare, drept tumori cerebrale.

Din datele personale, ca și din cele existente în literatura de specialitate, putem conchide că sindromul de HIC este deosebit de frecvent în tabloul clinic al abceselor cerebrale. Desigur că odată cu evoluția mijloacelor de investigație, abcesele cerebrale pot fi diagnosticate mult mai devreme, ceea ce face ca sindromul de HIC să survină mai rar. Numai astfel putem explica discrepanțele din literatura medicală, evidențiate de procentul de 90, comunicat de Acquaviva și colab. (1967), și cel de 23, raportat de Morgan și colab. (1973).

Celelalte simptome ale HIC din abcesele cerebrale (tulburările psihice, sindromul meningian) vor fi descrise

Scanned with OKEN Scanner

în capitolele consacrate fiecărui grup de abcese.

Sindromul neurologic de localizare. Desigur că nu vom descrie sindroamele de lobi cerebrali în funcţie de localizarea abceselor, ci ne vom rezuma să prezentăm sintetic diversele fenomene neurologice. Să reţinem că întreg sindromul de localizare depinde de următorii factori:

— sindromul de HIC estompează deseori fenomenele de localizare;

— evoluţia mascată sub antibioterapie favorizează întîrzierea apariţiei fenomenelor de localizare;

— însăşi dezvoltarea abcesului, care nu distruge structurile cerebrale, favorizează apariţia tardivă, uneori neconcludentă a fenomenelor de localizare.

În aceste condiţii, pentru stabilirea precoce a diagnosticului, sindromul neurologic de localizare trebuie căutat cu multă atenţie.

Sindromul neurologic de localizare depinde de sediul, numărul şi forma abceselor cerebrale. Simptomul clinic cel mai frecvent în seria studiată a fost deficitul motor de diferite grade. Pentru claritatea prezentării, vom descrie fiecare sindrom clinic constatat în seria studiată (810 cazuri), comparînd datele noastre cu cele din literatură.

Deficitul motor de diferite grade a fost constatat în 80,85% din cazuri, situîndu-se pe primul loc faţă de celelalte sindroame neurologice. Raportînd datele obţinute pe grupe etiopatogenice, remarcăm că deficitul motor este constatat mai ales în abcesele posttraumatice (98%) şi în cele de origine necunoscută (94,11%), în timp ce procentul cel mai scăzut îl dau abcesele metastatice (67,92%). Deficitul motor este un semn excelent de localizare, remarcat de către toţi autorii. Astfel, Loeser şi Scheinberg (1957) constată deficitul motor în 66,66% din cazuri; Bonnal şi colab. (1960) menţionează un procent de 65,44; Acquaviva şi colab. (1963) — 38,57%; Graham Martin (1973) — 43%; Morgan şi colab. (1973) — 38%; Biard (1974) — 20%.

Tulburările de vorbire au fost prezente la 27,65% din cazurile studiate, cu preponderenţă în abcesele metastatice (32,07% din cazuri) şi adiacente (29,88%). Afazia constituie un semn excelent de localizare, dar, aşa cum constată şi alţi autori (Bonnal şi colab., 1960), chiar abcese temporale de emisfer major pot evolua fără tulburări de vorbire. Indiferent de procentul furnizat de diverşi autori, el este mai mic în comparaţie cu deficitul motor. Astfel, Loeser şi Scheinberg (1957) menţionează afazia în procent de 34,34; Bonnal şi colab. (1960) — 17,95%; Acquaviva şi colab. (1963) — 7,14%, iar Morgan şi colab. (1973) — 11% din cazurile seriei studiate.

Epilepsia este deosebit de frecventă în abcesele cerebrale în perioada de stare, fapt remarcat de toţi autorii. Arseni, Ciurea, Mohan (1980), pe o serie de 101 abcese cerebrale, constată epilepsia sub diferite forme în 25,74% din cazuri.

În studiul de faţă, procentul total al crizelor comiţiale, în perioada de stare a abceselor cerebrale, a fost de 24,43%. În funcţie de tipul etiopatogeniei, epilepsia survine predominant în abcesele de origine necunoscută (58,81%) şi posttraumatice (35,71%), în timp ce în abcesele adiacente, epilepsia are o incidenţă totală de 10,32%.

După tipul crizelor comiţiale, distribuţia a fost următoarea:

— crize comiţiale generalizate (majore şi minore): 56 de cazuri (6,91%);

— crize comiţiale temporale şi polimorfe: 41 de cazuri (5,06%);

Scanned with OKEN Scanner

— crize comițiale focalizate: 101 cazuri (12,46%).

În seria studiată de noi au predominat crizele focalizate, cu un procent de 12,46.

Pentru Bonnal și colab. (1960), epilepsia atinge procentul de 26. Și acești autori găsesc un procent ridicat de epilepsii focalizate (50 de cazuri — 9,61%), urmat de epilepsia generalizată (40 de cazuri — 7,69%) și de celelalte tipuri de epilepsie (44 de cazuri — 8,46%). Toți autorii confirmă existența crizelor comițiale în abcesele cerebrale, dar în diferite procente. Astfel, Loeser și Scheinberg (1957) constată epilepsia în 22,22% din cazuri; Kiser și Kendig (1963) — 26,6%; Acquaviva și colab. (1963) — 21,43%; Graham Martin (1973) — 29%; Morgan și colab. (1973) — 32%.

Pennybacker (1950) atrage atenția asupra două elemente în epilepsia din abcesele cerebrale: incidența crescută a crizelor majore, fapt neconfirmat de restul autorilor, și frecvența lor mare în abcesele cu localizare frontoparietală (regiunea rolandică).

Afectarea nervilor cranieni a putut fi constatată în procent de 17,02 la abcesele cerebrale studiate, cu preponderență în cele adiacente (22,98%). Dintre nervii cranieni, cei mai afectați sînt nervii facial și oculomotori, și mult mai rar nervul acusticovestibular.

Sindromul senzitiv, de tip deficitar (hemihipoestezie), este mult mai rar (4,78% din cazuri); acesta poate fi constatat mai ales în cazul abceselor metastatice (9,43%). Alți autori dau procente diferite: Loeser și Scheinberg (1957) — 16,16% din cazuri, iar Acquaviva și colab. (1963) — 1,42% din cazuri. Desigur că modificările stării de conștiență estompează tulburările de sensibilitate ale pacienților cu abcese cerebrale.

Modificările cîmpului vizual, prezente în procent de 16,44 din observațiile studiate, sînt hemianopsii laterale omonime și reprezintă un excelent semn de localizare în abcesele temporooccipitale. Din nefericire, sindromul de HIC, modificările stării de conștiență și afazia fac imposibilă evaluarea exactă a incidenței acestor modificări. Bonnal și colab. (1960) dau un procent mult mai mare de hemianopsie (18,11%) în cazurile de abcese cerebrale pe care le-au studiat. Alți autori însă raportează procente asemănătoare celor din seria noastră: Loeser și Scheinberg (1957) — 10,10%; Acquaviva și colab. (1963) — 2,85%; Biard (1974) — 6%.

Sindroamele cerebeloase se însoțesc abcesele situate în fosa cerebrală posterioară. În seria studiată, am constatat sindromul arhicerebelos în 11,17% din cazuri iar sindromul neocerebelos — în 10,10% din cazuri. Aceste sindroame au valoare deosebită pentru precizarea sediului abcesului. Am remarcat de asemenea incidența crescută a sindroamelor cerebeloase în abcesele adiacente.

Datele din literatură confirmă incidența crescută a sindroamelor cerebeloase în abcesele de fosă cerebrală posterioară. Astfel, Shaw și Russell (1975) constată sindromul neocerebelos în procent de 57 și sindromul arhicerebelos în procent de 74 din totalul de 47 de abcese cerebeloase studiate, iar pentru Arseni și Constantinescu (1977) procentul fenomenelor neocerebeloase este de 62 și arhicerebeloase de 28 dintr-o serie de 103 cazuri de abcese cerebeloase.

Sindromul meningian. Sindromul meningian și tulburările psihice completează triada simptomatologică a abceselor cerebrale.

Scanned with OKEN Scanner

Accentuăm că există o deosebire netă între meningismul din cadrul sindromului de HIC și sindromul meningian propriu-zis, deosebire uneori greu de făcut, cu atît mai mult cu cît modificările fundului de ochi interzic puncția lombară, deci examenul biologic al lichidului cerebrospinal. În cele ce urmează ne vom referi numai la sindromul meningian consecutiv infecției propriu-zise a meningelor.

Abcesele cerebrale *au debutat,* la 10,34% din observațiile studiate, cu sindrom meningian evident clinic și biologic. Este vorba de pacienți cu meningită otogenă, cu care ocazie s-a efectuat examenul LCS și tratamentul corespunzător cu antibiotice. Dealtfel, debutul prin sindrom meningian a survenit numai în cazul abceselor adiacente.

În *perioada de stare,* sindromul meningian complet se întîlnește mult mai frecvent. În seria urmărită l-am putut constata în 55,85% din cazuri. El a survenit cel mai des în abcesele adiacente (78,16%), apoi în cele posttraumatice (50%) și mult mai rar în abcesele metastatice (35,84%) și în cele de origine necunoscută (32,35%). În cazurile în care abcesul cerebral era însoțit de un abces extradural sau de empiem subdural, frecvența sindromului meningian era de 100%. Datele din literatură privitoare la sindromul meningian sînt neconcordante și prin aceasta greu de interpretat, deoarece includ meningismul (sindromul meningian clinic fără modificări biologice, determinat de sindromul de HIC), reacția meningiană (cu pleiocitoză sub 50 elemente/mm^3) și meningita propriu-zisă. Astfel, în timp ce Kiser și Kendig (1963) menționează sindromul meningian în 47,48% din cazuri (66 din 139 de supurații cerebrale), iar Biard (1974) — 32%, Shaw și Russell (1975) dau un procent de 66, dar numai în abcesele cerebeloase, diagnosticate doar pe baza semnelor clinice.

Sindromul meningian se traduce prin semne clinice și biologice, astfel că în abcesele cerebrale putem constata fie fenomene de reacție meningiană (cu pleiocitoză sub 50 elemente/mm^3), fie meningită propriu-zisă. Tipul de meningită întîlnit este meningita limfocitară cu lichid clar, datorată dezvoltării abcesului adiacent spațiului subarahnoidian sau ventricular.

Desigur că în abcesele neîncapsulate, meningita limfocitară este destul de frecventă. Evoluția favorabilă a meningitei limfocitare, în aceste condiții, nu semnifică întotdeauna un prognostic favorabil, deoarece poate coincide cu încapsularea abcesului.

Meningita purulentă reprezintă o complicație posibilă a unui abces cerebral cu fisurare în spațiul subarahnoidian sau ventricular. Dealtfel Bonnal și colab. (1960) formulează axioma: „Asociația dintre meningita purulentă și sindromul neurologic de localizare este sugestivă pentru abcesul cerebral". Autorii citați constată meningita purulentă în procent de 22,66 (124 de cazuri din 547 de abcese cerebrale). Pentru Beller și colab. (1973), procentul meningitei purulente este de 17,97 (16 cazuri din 89 studiate). Tutton (1953) dă următoarele formule diagnostice: otită+meningită purulentă+hemianopsie=abces temporal otogen; meningită+hemianopsie fără otită= abces occipital metastatic.

În prezent, valoarea diagnostică a meningitei purulente în abcesele cerebrale a diminuat mult din cauza modificării sale evidente sub tratament cu antibiotice.

Privitor la numeroasele date publicate despre valoarea diagnostică a examenului LCS, remarcăm două elemente, și anume: primul constă în pericolul evident al puncției lom-

Scanned with OKEN Scanner

bare (PL) în abcesele cerebrale, chiar cu FO normal. Astfel, Garfield (1969) relevă o agravare a tulburării stării de conştienţă la 41 de bolnavi din cei 140 cu abcese cerebrale la care s-a efectuat PL; Morgan şi colab. (1973) raportează 6 decese după PL, în seria lor de 88 de abcese cerebrale. Al doilea element constă în valoarea informativă scăzută a LCS. Dacă Bonnal şi colab. (1960) pot prezenta un raport complet, pe 208 cazuri de LCS examinate (63 cu LCS normal; 37 cu LCS cu pleiocitoză între 11—100 elemente/mm^3; 50 cu pleiocitoză între 100—500 elemente/mm^3; 2 cu LCS hemoragic; 56 cu LCS cu peste 500 elemente/mm^3), în condiţiile actuale LCS investigat biologic, într-un serviciu de neurochirurgie, nu mai contribuie deloc la tranşarea diagnosticului. De asemenea, comparativ cu pleiocitoza, celelalte elemente biologice din LCS au valoare mult mai redusă, deci nu necesită o descriere particulară, aşa cum o fac alţi autori.

Bogăţia de date despre sindromul meningian confirmă incidenţa sa crescută în abcesele cerebrale. În aceste condiţii, orice meningită cu semne neurologice de focar trebuie investigată şi urmărită, dată fiind posibilitatea ca sursa producerii lor să o constituie un abces cerebral.

Tulburările psihice. Alterarea de diferite grade a stării de conştiinţă-conştienţă a bolnavilor cu abcese cerebrale este remarcată de către toţi autorii. Pentru explicarea acestui fenomen au fost incriminaţi factori ca: sindromul de HIC; dezvoltarea frecventă a procesului expansiv intracranian în lobul frontal şi/sau temporal; edemul marcat care însoţeşte abcesul cerebral de tip vasogen; endotoxinemia bacteriană; elementul encefalitic infecţios etc.

Modificările psihice se referă atît la starea de conştienţă, cît şi la conştiinţă, achiziţii noi în explicarea integrării organismului în mediu şi la propria persoană (Arseni şi colab., 1980).

Modificările stării de conştienţă (cunoştinţă) relevă o leziune a substanţei reticulate activatoare ascendente din trunchiul cerebral (SRAA) şi se manifestă prin stare de comă, de diferite grade.

Sindromul comatos se exprimă, în acest context, prin: abolirea stării de conştienţă (cunoştinţă), tulburări vegetative, tulburări oculare, tulburări neurologice. Profunzimea comei poate fi gradată, după autorii citaţi, în funcţie de întinderea leziunii din trunchiul cerebral. Această gradare are valoare clinică, practică şi desigur prognostică. Arseni şi colab. (1980) disting cinci grade ale comei, cu următoarele caractere:

Gradul I: bolnavul este inconştient, cu funcţiile vegetative normale sau uşor modificate, timpii de deglutiţie, reflexele de apărare şi automate prezente (bolnavul se apără la excitaţiile extero- şi proprioceptive). Pupilele sînt normale sau uşor midriatice, reflexul fotomotor — diminuat.

Gradul II: bolnavul este inconştient, funcţiile vegetative sînt perturbate moderat. Timpul I (labial) al deglutiţiei este abolit, reflexele de apărare — abolite, reflexele de automatism — prezente.

Gradul III: bolnavul este inconştient, cu funcţiile vegetative grav perturbate, timpul I al deglutiţiei abolit, timpul II întîrziat, reflexele de automatism abolite.

Gradul IV: bolnavul este inconştient, complet areactiv, cu funcţiile vegetative foarte grav alterate, la limita compatibilităţii de supravieţuire, deglutiţia abolită, reflexul de tuse prezent, întîrziat sau abolit. Pupilele sînt cu midriază fixă, reflexele fotomotor şi ciliospinal — aboli-

Scanned with OKEN Scanner

te. Reflexele oculocefalogire și oculovestibulare sînt abolite. Musculatura este flască, halucele este în extensie bilateral.

Gradul V (coma depășită) corespunde sindromului de „moarte a creierului", cînd bolnavul este monitorizat cardiorespirator. Tabloul de comă depășită este conturat de următoarele simptome: abolirea funcțiilor vieții de relație, abolirea funcțiilor vegetative, EEG cu traseu izoelectric persistent și opacifierea progresivă a corneei.

Tulburările de conștiință se referă la tulburările psihoorganice de reflectare a mediului și a propriei persoane; ele pot fi sistematizate în:

— tulburări de conștiință specifice localizării (de exemplu, dezvoltarea abcesului în lobul frontal);

— tulburări de conștiință — sînt de fapt tulburări psihice globale, care survin în cazul existenței unei leziuni întinse, afectînd diferite etaje ale encefalului. Tulburările psihice sînt date în fond de tulburările de conștiință.

Desigur că în leziunile difuze poate fi afectat și SRAA, deci pot apărea și modificări ale stării de conștiență (de exemplu, somnolența). După cum sînt afectate etajele superioare ale zonei mezencefalodiencefalice pînă la emisferele cerebrale, tulburările de conștiință îmbracă diferite tablouri clinice. Cu alte cuvinte, în afectarea lezională a trunchiului cerebral apar modificări de conștiență (cunoștință), adică starea de comă, iar în afectarea etajelor mezencefalodiencefalice și a emisferelor cerebrale apar modificări de conștiință.

În abcesele cerebrale se instalează modificări de conștiință, care relevă afectarea preponderentă (desigur prin compresiune) a regiunii nucleilor bazali, încadrabile în sindromul diencefalic. Ca tipuri clinice se descriu:

a) *Somnolența* (stupoarea) reprezintă o afectare a stării de conștiință prin pierderea parțială a răspunsurilor la solicitările mediului înconjurător, datorată afectării nucleilor bazali. Arseni și colab. (1980) diferențiază următoarele grade ale stuporii:

— *gradul I* (somnolența propriu-zisă, torpoarea): somnolența este discontinuă, moderată, cu răspuns la stimulii din jur și datorată cointeresării unilaterale a nucleilor bazali;

— *gradul II* (somnolența accentuată): pacientul recepționează în mică măsură stimulii din mediu, dar răspunde inadecvat, datorită cointeresării bilaterale a nucleilor bazali;

— *gradul III* (somnolența profundă): stupoarea este relativ continuă, recepția este mult diminuată, iar răspunsurile sînt inadecvate, datorită cointeresării nucleilor bazali, hipotalamusului și telencefalului.

Desigur că starea de somnolență accentuîndu-se, bolnavul va evolua spre comă, deci spre un prognostic mult mai grav.

b) *Confuzia* traduce afectarea stării de conștiință: funcția de recepție este numai aparent păstrată, pentru că în realitate, răspunsurile pacientului sînt alterate (inadecvate, incoerente). Funcțiile vitale sînt integre, pacientul se poate deplasa aparent normal. Leziunea interesează emisferele cerebrale și zona diencefalică.

c) *Obnubilarea* este acea afectare a stării de conștiință, în care recepția este redusă, iar răspunsurile — confuze, necontrolate. Ea constituie astfel o combinație între gradul I de stupoare (recepție diminuată, cu tendință la somn) și confuzie (răspunsuri inadecvate). Leziunea interesează emisferele cerebrale cu afectarea mai discretă a zonei diencefalice.

Scanned with OKEN Scanner

Divergențele existente în literatura medicală în ceea ce privește delimitarea conștiinței și conștienței provin și din faptul că pentru ambele noțiuni se folosește același termen: *consciousness;* mai mult, stupoarea, obnubilarea, confuzia sînt uneori înglobate în noțiunea de „încețoșare a conștiinței" *(clouding of consciousness).*

După această trecere în revistă a modificărilor de conștiință-conștiență, putem reveni la observațiile noastre; din 810 abcese cerebrale, am constatat la internare (ceea ce corespunde cu perioada de stare) următoarele:

— stare de conștiență perfect normală — 312 cazuri (38,51%);

— modificări ale stării de conștiință — 425 de cazuri (52,46%); somnolența în diferite grade a fost aceea care predomina;

— modificări ale stării de conștiență (comă) — 73 de cazuri (9,01%).

Din aceste date putem conchide că modificările de conștiință-conștiență sînt extrem de frecvente în abcesele cerebrale, reprezentînd, în seria studiată, 61,47% (tabelul XIII). Tulburarea cea mai frecventă a fost starea de somnolență de diferite grade — 322 de cazuri (39,75%). Defalcat pe grupe etiopatogenice, tulburările de conștiință-conștiență au fost mai frecvente în abcesele de origine metastatică (130 de cazuri, ceea ce, față de numărul total de abcese metasta-

TABELUL XIII

TULBURĂRILE STĂRII DE CONȘTIINȚĂ ȘI CONȘTIENȚĂ ÎN ABCESELE CEREBRALE (810 CAZURI)

		Tipul etiopatogenic				Total (procente)		
		Abcese adiacente	Abcese metastatice	Abcese posttraumatice	Abcese de origine necunoscută			
Aspect psihic normal		144	54	66	48	312	38,51	
Tulburări de conștiință	Confuzie	53	11	18	6	88	10,86	425 52,46
	Somnolență	156	98	30	38	322	39,75	
	Obnubilare	9	3	—	3	15	1,85	
Tulburări de conștiență (coma)	Gr. I	12	11	11	—	34	4,19	73 9,01
	Gr. II	8	7	—	10	25	3,08	
	Gr. III—IV	11	—	—	3	14	1,72	
Total		393	184	125	108	810		

tice, reprezintă 70,65%). Celelalte tulburări de conștiință-conștiență au fost prezente în următoarele proporții: abcesele adiacente — 62,59%; abcesele de origine necunoscută — 55,55%; abcesele posttraumatice — 47,20%.

În literatura de specialitate s-a încetățenit, după autorii americani (Carey și colab., 1972; Morgan și colab., 1973), clasificarea tulburărilor psihice în patru grade: gradul I — aspectul vigil; gradul II — aspectul somnolent; gradul III — starea subcomatoasă; gradul IV — coma propriu-zisă. Întreaga prezentare, continuată dealtfel și de van Alphen și Dreissen (1976), se referă nu atît la numărul sau proporția pacienților cu diferite grade de alterare a conștiinței-conștienței, cît la relația dintre mortalitatea operatorie și tulburările psihice. Oricum, în seria prezentată de van Alphen și Dreissen (1976), pe 100 de abcese cerebrale și empieme subdurale, dintre tulburările psihice predomină cele de gradul II, adică starea de somnolență (49 de pacienți, deci 49%).

Bonnal și colab. (1960) constată, în 570 de cazuri de abcese cerebrale, 39 (7,64%) de stări de confuzie, 161 (31,56%) de stări de obnubilare și 96 (18,82%) de come. Aceiași autori relevă frecvența mai mare a comei în abcesele acute (43%) în comparație cu cele subacute (16%) și cronice (11%).

Alți autori clasifică mult mai simplu tulburările psihice din cadrul abceselor cerebrale; astfel, Kiser și Kendig (1963) pe 109 supurații intracraniene operate, relevă 29 de pacienți (28,71%) fără tulburări psihice; 58 de pacienți (57,42%) în stare de stupoare; 14 pacienți (13,86%) în stare de comă.

În concluzie, atît din datele personale, cît și din cele din literatură, modificările de conștiință-conștiență din cadrul abceselor cerebrale sînt extrem de frecvente. Predomină tulburările de conștiință (somnolență, confuzie, obnubilare), în timp ce tulburările stării de conștiență (coma) sînt mai rare, mai ales în statisticile publicate în ultimii zece ani. Tulburările de conștiință-conștiență influențează rata mortalității în abcesele cerebrale.

Evoluție clinică

Evoluția abceselor cerebrale este de multe ori imprevizibilă, astfel încît în perioada anterioară antibioterapiei se descriau multiple modalități de evoluție:

Agravarea bruscă a simptomatologiei. Abcesul cerebral neoperat se poate agrava oricînd, în orice moment al evoluției sale, fie prin ruptură, fie prin fenomenul de angajare — complicație posibilă a oricărui proces înlocuitor de spațiu intracranian.

Ruptura abcesului cerebral se poate produce fie în spațiul subarahnoidian, fie în ventriculul cerebral. În abcesele adiacente, situate de obicei superficial, se poate produce fisurarea în spațiul subarahnoidian, ceea ce realizează o meningită purulentă brutal instalată. În abcesele metastatice sau de origine necunoscută, situate de obicei profund paraventricular, se poate produce fisurarea în sistemul ventricular; rezultatul este o ventriculită, cel mai adesea mortală (Dressler, 1949; Fang, 1957; Reed și colab., 1974).

Această modalitate de evoluție, frecventă mai ales în perioada preantibioterapiei, de obicei în abcesele acute (Tutton, 1953; Weber, 1957), este mai rară astăzi, datorită posibilității de a se diagnostica mult mai precoce abcesele cerebrale, dar și

Scanned with OKEN Scanner

scăderii virulenței microbiene prin aplicarea antibioterapiei (Dawes și colab., 1969).

Fenomenul de angajare sau herniere temporală și a amigdalelor cerebeloase se întîlnește frecvent în evoluția abceselor cerebrale. Hernia temporală sau a amigdalelor cerebeloase în cazul abceselor cerebrale este favorizată de următorii factori: edemul cerebral marcat pericapsular; mărimea abcesului cerebral; sediul (de exemplu, temporal, cerebelos) și numărul (multiple) abceselor cerebrale; aspectul anatomic multilocular; intensitatea sindromului de HIC existent; în fine, punctiile lombare intempestive, chiar cînd examenul fundului de ochi dă relații normale pentru sindromul meningian (Duplay, 1949).

Eventualitatea ca abcesul cerebral să se agraveze subit, imprevizibil, mai ales ca urmare a instalării sindromului de angajare, face din abcesul cerebral una dintre principalele urgențe terapeutice neurochirurgicale. În consecință, cînd se suspectează existența unui abces cerebral, pacientul va fi trimis în mod obligatoriu într-un serviciu de neurochirurgie.

Internarea în perioada de agravare subită (fie prin ruptura abcesului, fie prin fenomenul de angajare) nu lasă pacientului aproape nici o șansă de supraviețuire, chiar dacă procedeul terapeutic este aplicat în timp util. Aceasta explică mortalitatea încă crescută din aceste afecțiuni.

Evoluție clinică în două stadii. Acest tip de evoluție a fost descris de către Thiébaut și Vincent (1944) ca prim timp, caracteristic mai ales abceselor metastatice, localizarea intracerebrală a embolusului septic. Clinic, se manifestă prin semne minore de deficit motor, tulburări de sensibilitate sau crize comițiale focalizate. După o perioadă de latență, cînd fenomenele clinice regresează evident, simptomatologia se agravează treptat, în final instalîndu-se întregul tablou al procesului expansiv intracranian. Această modalitate de evoluție, frecventă înainte de introducerea antibioterapiei, este rară astăzi [Weber (1957), Bonnal și colab. (1960)].

Evoluția clinică în funcție de stadiul anatomic al dezvoltării abcesului. Clasic, se consideră că evoluția abceselor cerebrale, în funcție de stadiile anatomice, îmbracă trei modalități, și anume:

— evoluție acută — aspect evolutiv de encefalită supurativă;
— evoluție subacută — aspect evolutiv de abces colectat;
— evoluție cronică — aspect evolutiv de abces încapsulat.

Practic, putem considera că abcesele neîncapsulate evoluează acut și subacut, iar abcesele încapsulate evoluează cronic.

Desigur există și posibilitatea, mai rară, ca encefalita supurativă să evolueze subacut sau chiar lent. Aceasta se explică prin scăderea virulenței microbiene și a intensității reacției parenchimului cerebral. Și abcesele încapsulate pot evolua acut, în cazul cînd survine o complicație brutală (ruptura abcesului sau sindrom de angajare).

Antibioticele și corticoterapia au schimbat evoluția abceselor cerebrale, așa încît elementele esențiale — virulența microbiană și reacția parenchimului cerebral — au trecut pe al doilea plan. De asemenea, în condițiile actuale, de perfecționare a metodelor de investigație (angiografie și tomografie computerizată), abcesele cerebrale sînt operate în faza de încapsulare perfectă și în stadiul evolutiv cronic.

Evoluția progresivă pseudotumorală. Evoluția progresivă a abceselor ce-

Scanned with OKEN Scanner

rebrale fără nici un fenomen inflamator local sau general a fost remarcată de către toți autorii. Așa se face că de multe ori, diagnosticul de abces se pune doar intraoperator. De obicei confuzia se face cu tumorile cerebrale. În seria prezentată de Bonnal și colab. (1960), 88 de cazuri de abcese cerebrale, din 482 de observații clinice (18,25%), au fost diagnosticate preoperator drept tumori cerebrale. Aceiași autori observă că abcesele cerebrale cu evoluție pseudotumorală au cel mai frecvent origine necunoscută. În seria urmărită de noi (810 cazuri), diagnosticul preoperator de tumoare cerebrală a fost stabilit în 132 de cazuri (16,29%); anatomic era vorba de abcese încapsulate cu evoluție cronică.

Evoluția latentă. Există situații, destul de rare, cînd abcesele cerebrale evoluează extrem de lent. Ne este greu să apreciem incidența abceselor latente înainte de era antibioterapiei. Asemenea cazuri sînt citate incidental, mai ales în abcesele posttraumatice. Perioada de latență maximă, în abcesele cerebrale, este de cîțiva ani. Date asemănătoare (6 cazuri) furnizează Bonnal și colab. (1960).

Investigații paraclinice neurochirurgicale

Abcesele cerebrale comportă deseori dificultăți în stabilirea diagnosticului, dificultăți care cresc cînd trebuie să stabilim forma etiopatogenică a abcesului. Pentru ca diagnosticul și implicit tratamentul să fie corecte, sînt necesare date suplimentare despre localizarea precisă și numărul abcesului(elor) cerebral(e).

Datele biologice de rutină furnizate de laborator (formula leucocitară și V.S.H.-ul) au valoare limitată, întrucît sînt în mod constant modificate, mai ales în cazul abceselor adiacente și metastatice. Examenul LCS nu are nici el valoare diagnostică certă în abcesele cerebrale.

Dintre investigațiile neurochirurgicale, următoarele au valoare diagnostică (le redăm în ordinea în care sînt efectuate și a lipsei lor de nocivitate):

Electroencefalografia (EEG). Traseele EEG relevă următoarele modificări, în funcție de faza evolutivă a abcesului cerebral:

— în faza de encefalită presupurativă, traseele pot fi normale sau cu anomalii bioelectrice bilaterale și difuze (fig. 9 a);

— în faza de encefalită supurativă, anomaliile sînt lente și difuze de partea emisferului afectat (fig. 9 b);

— în faza de abces colectat, modificările EEG sînt date de suferința marcată a parenchimului nervos din jurul abceselor (fig. 10, 11); în această fază, traseele EEG pot prezenta următoarele modificări:

a) Silentium electric sau aplatizarea relativă a traseelor EEG, cînd abcesul cerebral este situat superficial, pe convexitate.

b) Anomalii bioelectrice lente de tip delta (0,5—2 cicli/s), cu aspect polimorf, tendință la periodicitate și deseori cu aspect bifazic, în zona comprimată din jurul abcesului cerebral situat superficial; aceleași modificări bioelectrice se observă în abcesele cerebrale profunde. Aceste anomalii au fost descrise de Le Beau și Dondey (1959) ca un traseu specific pentru abcesele cerebrale, cu anomalii lente, lateralizate și cu tendință la periodicitate.

c) Alterarea ritmului de fond, traseul EEG fiind caracterizat prin dispariția undelor alfa.

Scanned with OKEN Scanner

d) Anomaliile bioelectrice iritative sînt rare și puțin semnificative în stadiul de abces colectat.

Descrierea acestor anomalii este sumară; desigur survin și alte modificări legate de anomaliile bioelectrice „de tip transmis", consecință a suferinței structurilor profunde provocată fie de volumul abcesului însuși, fie de edemul cerebral din jurul abcesului.

Aceste anomalii au fost amănunțit descrise în abcesele cerebrale de către McDonald și Korb (1940), care au relevat primii importanța focarului de unde delta pentru diagnosticul și localizarea abceselor cerebrale. Ulterior, după publicarea lucrărilor lui Walter (1940), Pine și colab. (1952) și Ziegler și Hoffer (1952), s-a văzut că focarul de unde delta apare frecvent în abcesele cerebrale, ceea ce a făcut din EEG un examen deosebit de valoros pentru diagnosticul abceselor cerebrale. Dealtfel, lucrările mai recente ale lui Kilom și colab. (1972) confirmă incidența undelor cu voltaj crescut (peste 500 microvolți) și cu frecvență scăzută în ghidarea localizării emisferului cerebral cu abces.

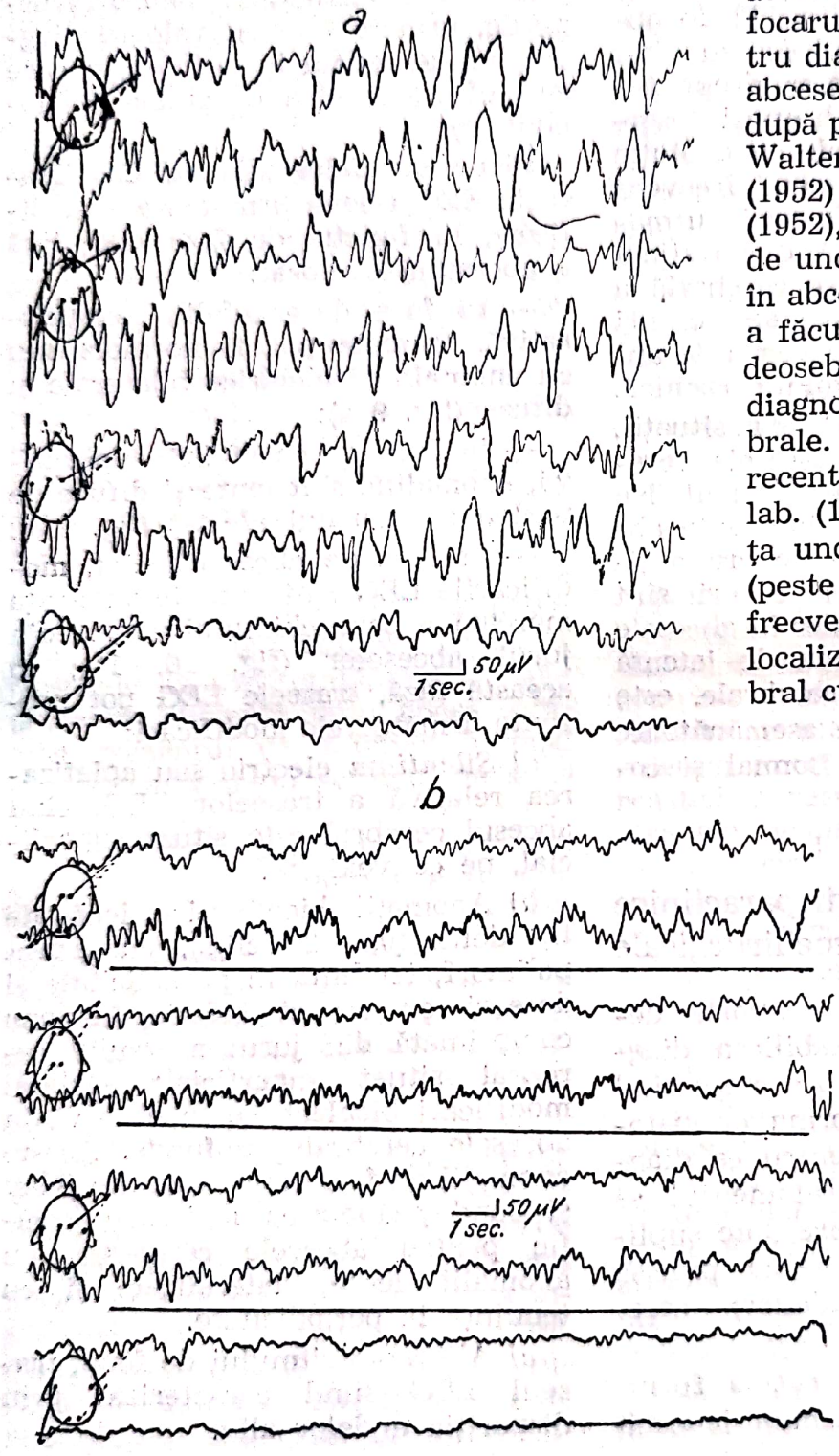

Fig. 9 — Aspectul EEG într-un caz de encefalită: *a* — anomalii bioelectrice difuze, cu unde lente și ascuțite, ample (200—250 μV) în toate derivațiile, pe ambele emisfere; *b* — același caz după 5 zile: se observă o tendință la focalizarea anomaliilor bioelectrice în regiunea temporoparietală stîngă.

Scanned with OKEN Scanner

Diagnosticul EEG devine extrem de dificil în două circumstanțe: în caz de encefalită presupurativă și în caz de abcese cerebeloase. În ambele situații, pe traseele EEG apar anomalii de tip transmis, adesea difuz și bilateral. Mai mult, există posibilitatea ca traseele să rămînă normale (Courjon și Corriol, 1949).

Valoarea diagnostică a EEG este apreciată diferit; astfel, dacă Pine și colab. (1952) localizează exact abcesul cerebral pe baza modificărilor EEG în 30% din cazuri, Sallou (1956) ridică acest procent la 98. Probabil că datele furnizate de Garfield (1969) sînt mai aproape de realitate: pentru acesta procentul de localizări precise depășește 50. Interesant că Le Beau și Dondey (1959) prezintă un element nou pe traseele EEG, și anume acela că anomaliile cu periodicitate rapidă relevă o evoluție spre agravare a abcesului cerebral.

Hasaerts și colab. (1960) observă o serie de elemente care cresc va-

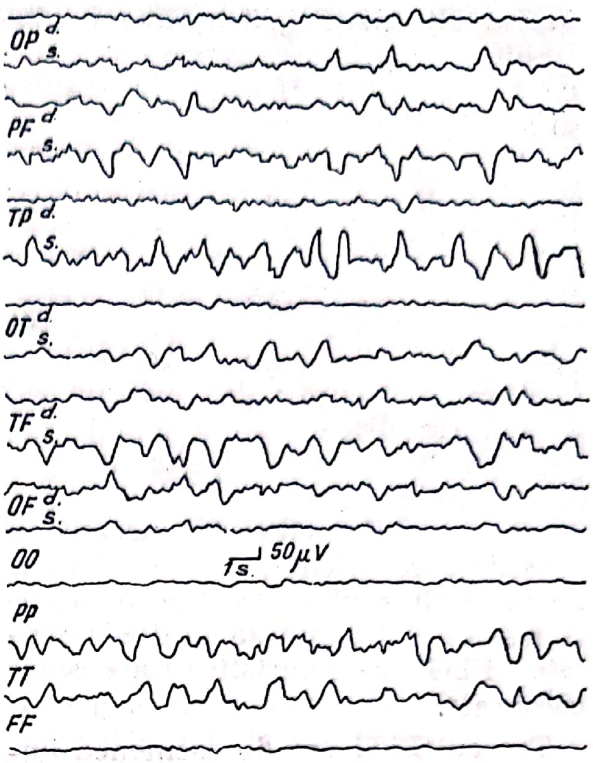

Fig. 10 — Aspectul EEG într-un caz de abces cerebral parietooccipital stîng: se observă anomalii bioelectrice difuze de tip Δ și Θ, accentuate în regiunea occipitoparietală a emisferului stîng.

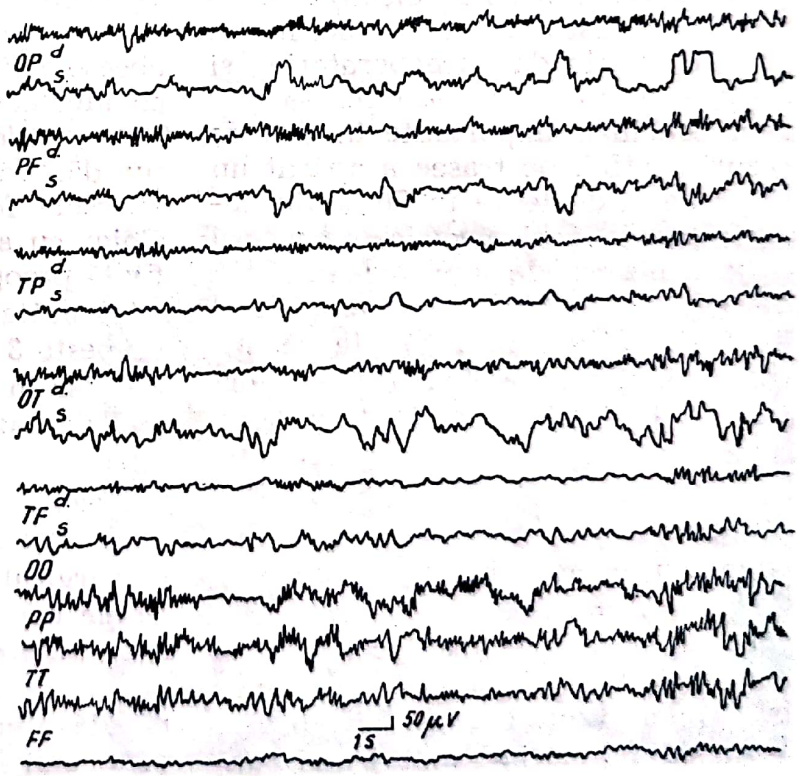

Fig. 11 — Aspectul EEG într-un caz de abces cerebral fronto-temporo-parietal stîng: se observă anomalii bioelectrice accentuate de tipul undelor Δ mono- și polimorfe, de amplitudine crescută, cu predominanța undelor lente în regiunea fronto-temporo-parietală stîngă.

Scanned with OKEN Scanner

loarea informațională a EEG în abcesele cerebrale, ca: încapsularea abcesului nu poate fi sugerată de modificările EEG; modificările stării de cunoștiință-conștiență nu afectează valoarea diagnostică a EEG; anomaliile iritative sînt rare; traseul EEG este incapabil să deceleze abcesele multiple; EEG are valoarea în depistarea precoce a unui abces cerebral, în caz de evoluție trenantă a unei meningoencefalite otogene sau a unei tromboflebite de sinus lateral. Din datele lui Hasaerts și colab. (1960) reținem, și în același timp confirmăm, că modificările stării de conștiință-conștiență, care estompează sindromul neurologic de localizare, nu influențează grafoelementele EEG caracteristice abceselor cerebrale.

Traseul EEG are de asemenea importanță în perioada postoperatorie, deoarece permite aprecierea atît a semnelor de suferință cerebrală la nivelul abcesului operat, cît și a dezvoltării unui focar epileptogen.

În seria urmărită, electroencefalograma a fost repetată de mai multe ori în perioada preoperatorie și aceasta ne-a dat posibilitatea să tragem concluzii importante în 382 de cazuri. Astfel, pe trasee a apărut un focar de unde lente în 56% din cazuri; anomalii bioelectrice ce relevă o lateralizare de emisfer în 12% din cazuri; traseu EEG cu modificări bilaterale difuze în 14% din cazuri; traseu EEG neconcludent sau normal în 18% din cazuri. Anomaliile bioelectrice au fost deci constatate, în abcesele cerebrale, în procent de 82.

Pentru comparare, vom prezenta datele lui Bonnal și colab. (1960), care dau un procent de localizare topografică a unei leziuni emisferice cerebrale, rezultat exclusiv pe baza EEG, de 78. Aceiași autori mai constată că, din 210 cazuri cu modificări EEG evidente, 119 (56,66%) au prezentat anomalii de tip delta bine focalizate. Mai tîrziu, Garfield (1969) stabilește același procent.

Din cele expuse reiese că EEG este un examen extrem de util în abcesele supratentoriale, în indicarea focarului de suferință cerebrală sau în lateralizarea emisferului cerebral lezat, ca și în urmărirea evoluției postoperatorii. Examenul trebuie efectuat în mod repetat pentru a surprinde diversele aspecte care cresc valoarea informațională a acestei investigații.

Ultrasonoencefalografia (USEG). USEG sau electroencefalografia (ECHO) este o metodă de explorare neurochirurgicală complet nenocivă; deși oferă posibilitatea de a se stabili existența unui proces intracranian înlocuitor de spațiu, nu reușește să precizeze localizarea exactă și natura acestuia. ECHO arată în abcesele încapsulate o deplasare a structurilor liniei mediane, necaracteristică acestor afecțiuni. Prin aceasta valoarea sa este limitată la abcesele situate temporal sau la cele cu afectarea *lobului temporal (frontotemporale, parietotemporale)*. ECHO nu dă, de asemenea, relații despre abcesele fosei cerebrale posterioare. Chiar cu aceste defecte, ECHO efectuată preoperator ca examen de rutină a arătat o deplasare concludentă, cu peste 3 mm, a structurilor mediane, dar în procent de numai 25 (din 192 de cazuri examinate) (fig. 12 și 13).

Practic, ECHO se efectuează în scop explorator, ca metodă neurochirurgicală de rutină, în toate abcesele cerebrale, odată cu EEG. Durata minimă a investigației și lipsa ei de nocivitate permit explorarea rapidă a encefalului, dar cum indică doar emisferul cu proces expansiv,

Scanned with OKEN Scanner



Fig. 12 — Ecografia practicată într-un caz de abces cerebral adiacent otogen temporal stîng arată deplasarea structurilor liniei mediane stînga-dreapta cu 5 mm.

nu face altceva decît să orienteze investigațiile ulterioare.

Radiografia craniană simplă. Este un examen neurochirurgical de rutină. Valoarea informațională a datelor furnizate este deosebită pentru: relevarea sindromului de HIC (mai ales la copil); constatarea unei fracturi craniene cu sau fără înfundare osoasă; prezența de corpi străini intracranieni (eschile, schije, alice etc.); evidențierea unui focar de osteită (fig. 14 a și b, fig. 15 a și b). Weber (1960) a putut astfel prezenta un caz de calcificare intracraniană a pereților unui abces cerebral.

De asemenea, în abcesele adiacente se efectuează radiografii ale sinusurilor feței și regiunii mastoidiene pentru evidențierea proceselor inflamatorii situate la acest nivel.

Pneumoencefalografia (PEG). Ca în toate procesele intracraniene înlocuitoare de spațiu, PEG este periculoasă și deci contraindicată în abcesele cerebrale. Efectuarea ei, cînd fundul de ochi este normal, nu furnizează date deosebite, deoarece în mod obișnuit, aerul introdus nu pătrunde în ventriculii cerebrali.

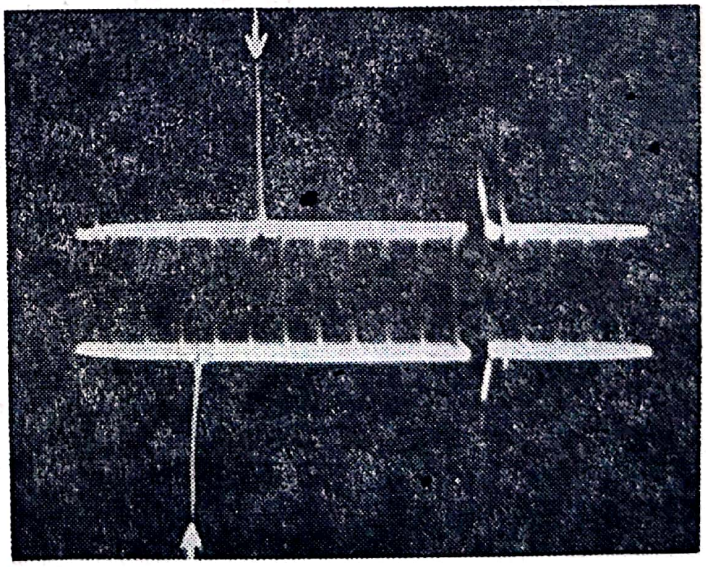

Fig. 13 — Ecografia efectuată într-un caz de abces gigant frontotemporal adiacent drept arată, deplasarea structurilor liniei mediane dreapta-stînga cu 6—7 mm.

Scanned with OKEN Scanner

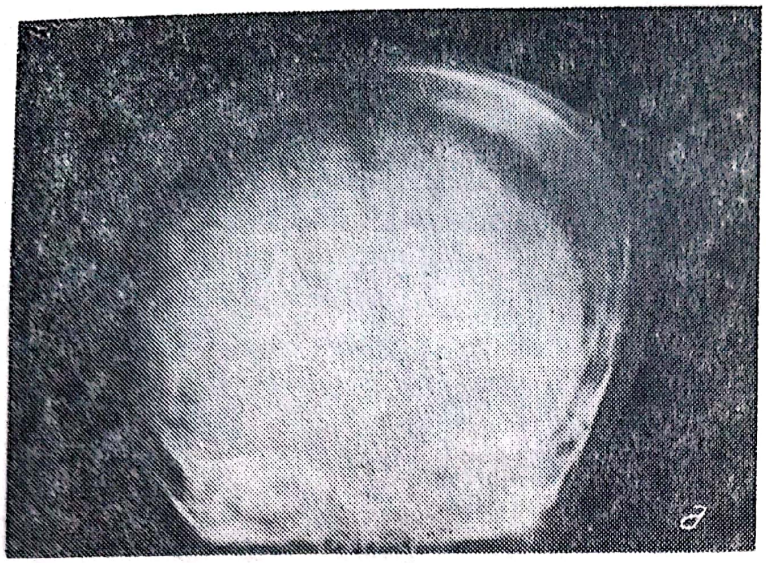

Fig. 14 — Radiografie craniană simplă: sindrom de HIC într-un caz de abces cerebral:

a — imagine de față;

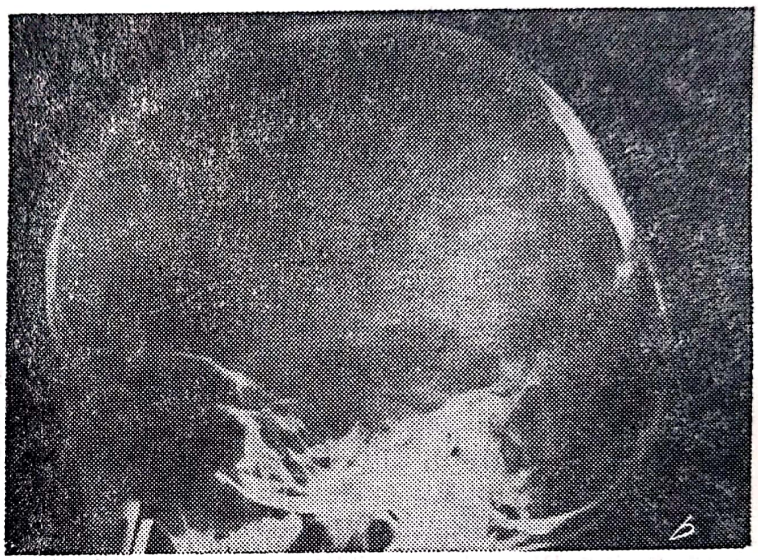

b — imagine de profil.

În situații rare, aerul pătrunde totuși intraventricular și, în acest caz, eventuala deplasare a sistemului ventricular poate deveni evidentă (fig. 16). PEG furnizează date valoroase postoperator, cînd este folosită ca mijloc de control al evoluției abceselor cerebrale (fig. 17 a și b).

Ventriculografia. A ocupat mult timp un loc important printre mijlocale de investigare radiologică cu substanță de contrast, deoarece oferea datele necesare diagnosticului de abces cerebral. De asemenea, ventriculografia a constituit elementul radiologic de ghidare a conduitei pentru alegerea căii adecvate de abord chirurgical (Lecuire și Dany, 1949).

Ventriculografia servește la:

— constatarea deplasării sistemului ventricular și relevarea sediului procesului expansiv intracranian (fig. 18 a și b și fig. 19 a și b);

— obținerea LCS ventricular;

— puncția sistemului ventricular cu introducere de aer (relevă deplasarea acestuia) și puncția concomitentă a abcesului cerebral și emisferul opus (fig. 20 a și b și fig. 21 a și b);

— puncția abcesului (abcesografia), cu care ocazie se evacuează

Scanned with OKEN Scanner

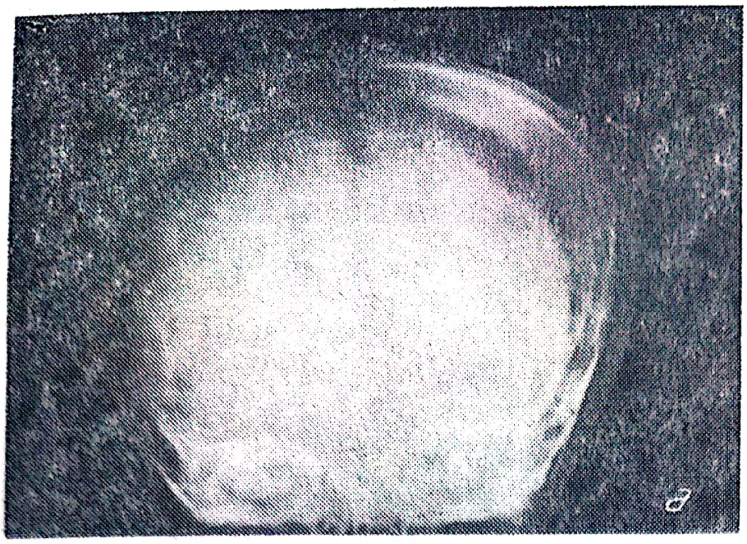

Fig. 14 — Radiografie craniană simplă: sindrom de HIC într-un caz de abces cerebral:

a — imagine de față;

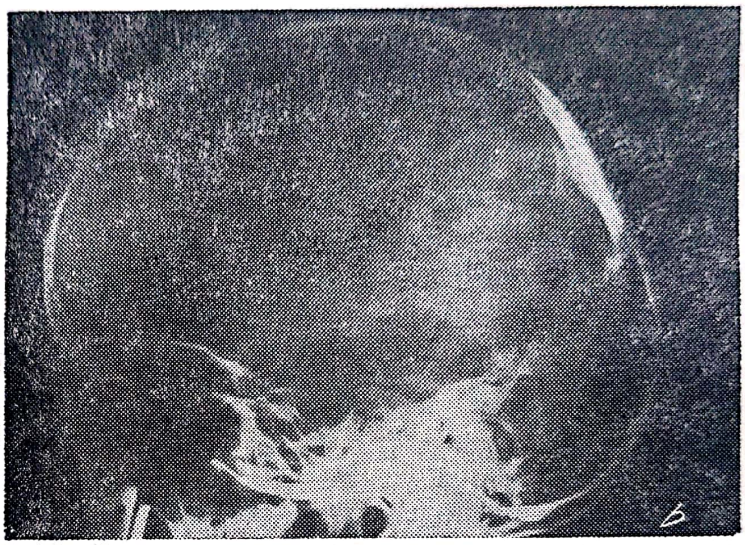

b — imagine de profil.

În situații rare, aerul pătrunde totuși intraventricular și, în acest caz, eventuala deplasare a sistemului ventricular poate deveni evidentă (fig. 16). PEG furnizează date valoroase postoperator, cînd este folosită ca mijloc de control al evoluției abceselor cerebrale (fig. 17 a și b).

Ventriculografia. A ocupat mult timp un loc important printre mijlocale de investigare radiologică cu substanță de contrast, deoarece oferea datele necesare diagnosticului de abces cerebral. De asemenea, ventriculografia a constituit elementul radiologic de ghidare a conduitei pentru alegerea căii adecvate de abord chirurgical (Lecuire și Dany, 1949).

Ventriculografia servește la:

— constatarea deplasării sistemului ventricular și relevarea sediului procesului expansiv intracranian (fig. 18 a și b și fig. 19 a și b);

— obținerea LCS ventricular;

— puncția sistemului ventricular cu introducere de aer (relevă deplasarea acestuia) și puncția concomitentă a abcesului cerebral și emisferul opus (fig. 20 a și b și fig. 21 a și b);

— puncția abcesului (abcesografia), cu care ocazie se evacuează

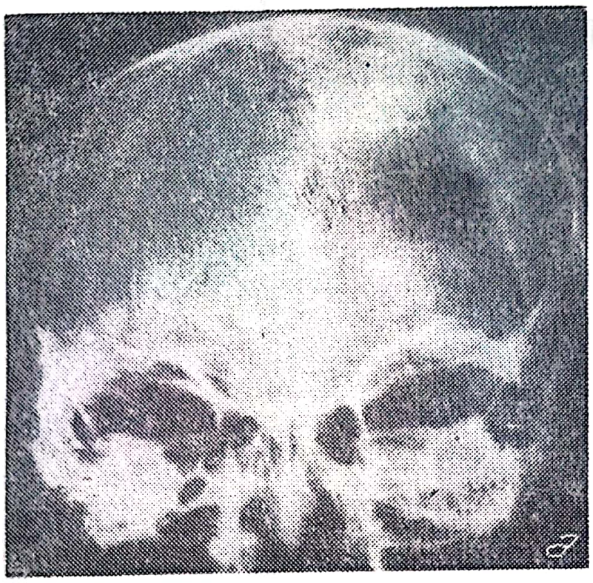

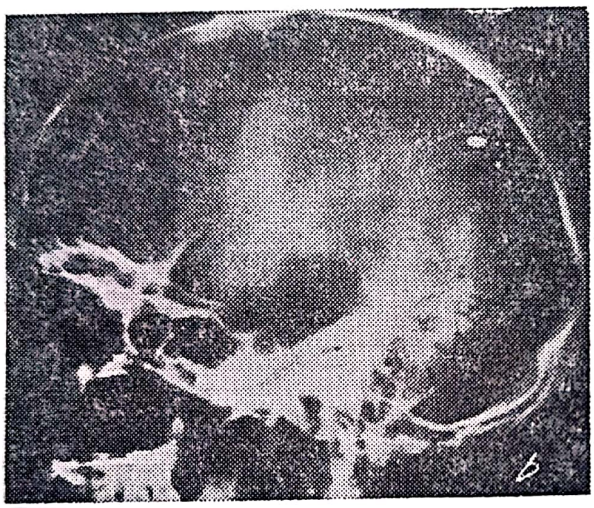

Fig. 15. — Radiografie craniană simplă: se observă corpi străini intracranieni (alice) și o zonă de eschilectomie parietală stîngă, într-un caz de abces cerebral dezvoltat în această regiune: *a* — imagine de față; *b* — imagine de profil.

parțial conținutul și se introduce aer în cavitate (fig. 22 a și b și fig. 23 a și b).

Cu ajutorul ventriculografiei se pot localiza abcesele cerebrale, fapt confirmat și de observațiile personale. Dealtfel, Garfield (1969), în 60 de abcese supratentoriale constată că ventriculografia a avut valoare diagnostică în 84% din observații și în 96% din localizările parietale.

Cu toate avantajele sale, care merg pînă la diagnosticarea certă a abcesului cerebral, ventriculografia este o metodă periculoasă, care agravează starea generală a pacientului, căruia îi accentuează edemul cerebral. De asemenea, în cursul efectuării ventriculografiei, este posibilă punctionarea abcesului, cu consecința sa — riscul însămînțării cu puroi a encefalului, spațiilor subarahnoidiene și sistemului ventricular. Un alt dezavantaj este ruptura intraventriculară a abcesului cerebral, datorată edemului cerebral important, accentuat de această manevră.

Principalele riscuri și complicații ale ventriculografiei survin îndeosebi la pacienții cu abcese acute și subacute și mult mai rar la cei cu abcese cronice. Date fiind cele afirmate anterior, ventriculografia este, la ora actuală, o metodă de investigație depășită.

În Clinica de neurochirurgie din București s-au folosit abcesografiile, adică introducerea aerului în cavitate după evacuarea parțială a puroiu-

Fig. 16 — PEG efectuată într-un caz de abces cerebral temporal stîng adiacent otogen arată deplasarea sistemului ventricular.

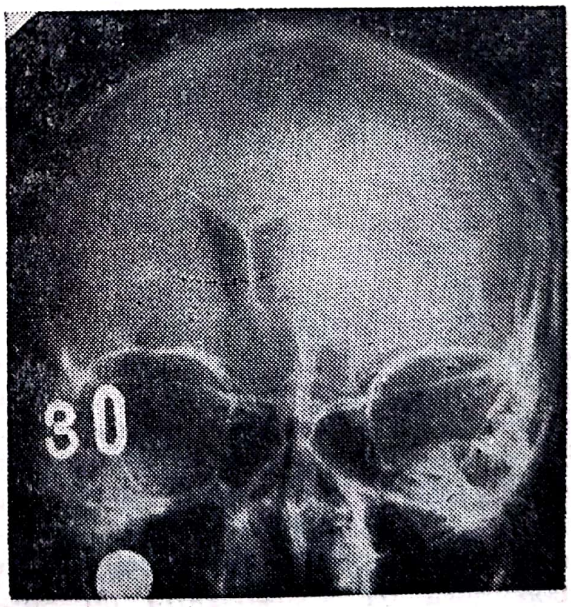

Scanned with OKEN Scanner

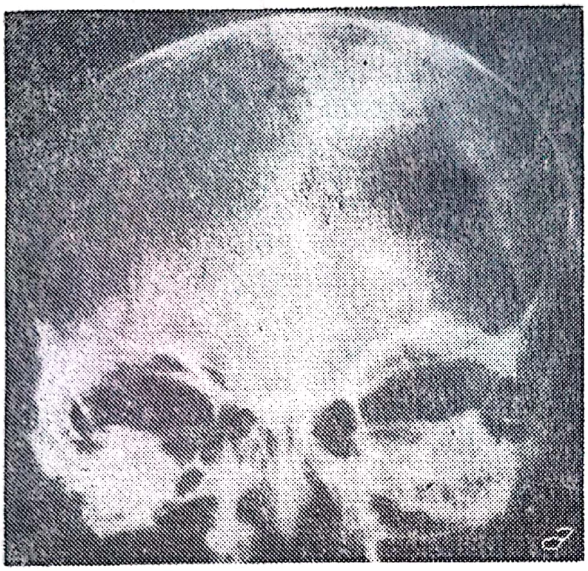

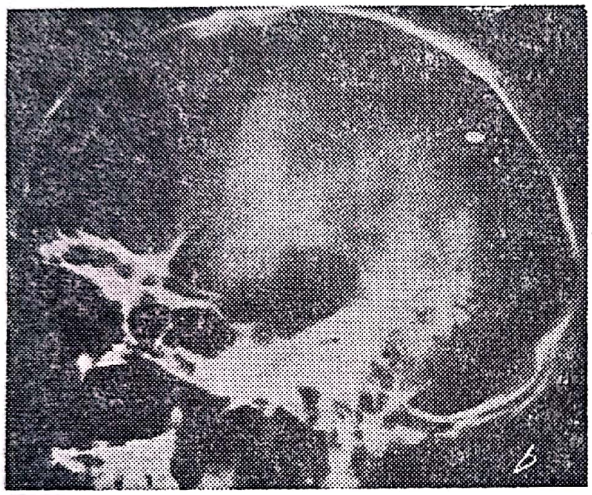

Fig. 15. — Radiografie craniană simplă: se observă corpi străini intracranieni (alice) și o zonă de eschilectomie parietală stîngă, într-un caz de abces cerebral dezvoltat în această regiune: *a* — imagine de față; *b* — imagine de profil.

parțial conținutul și se introduce aer în cavitate (fig. 22 a și b și fig. 23 a și b).

Cu ajutorul ventriculografiei se pot localiza abcesele cerebrale, fapt confirmat și de observațiile personale. Dealtfel, Garfield (1969), în 60 de abcese supratentoriale constată că ventriculografia a avut valoare diagnostică în 84% din observații și în 96% din localizările parietale.

Cu toate avantajele sale, care merg pînă la diagnosticarea certă a abcesului cerebral, ventriculografia este o metodă periculoasă, care agravează starea generală a pacientului, căruia îi accentuează edemul cerebral. De asemenea, în cursul efectuării ventriculografiei, este posibilă puncționarea abcesului, cu consecința sa — riscul însămînțării cu puroi a encefalului, spațiilor subarahnoidiene și sistemului ventricular. Un alt dezavantaj este ruptura intraventriculară a abcesului cerebral, datorată edemului cerebral important, accentuat de această manevră.

Principalele riscuri și complicații ale ventriculografiei survin îndeosebi la pacienții cu abcese acute și subacute și mult mai rar la cei cu abcese cronice. Date fiind cele afirmate anterior, ventriculografia este, la ora actuală, o metodă de investigație depășită.

În Clinica de neurochirurgie din București s-au folosit abcesografiile, adică introducerea aerului în cavitate după evacuarea parțială a puroiu-

Fig. 16 — PEG efectuată într-un caz de abces cerebral temporal stîng adiacent otogen arată deplasarea sistemului ventricular.

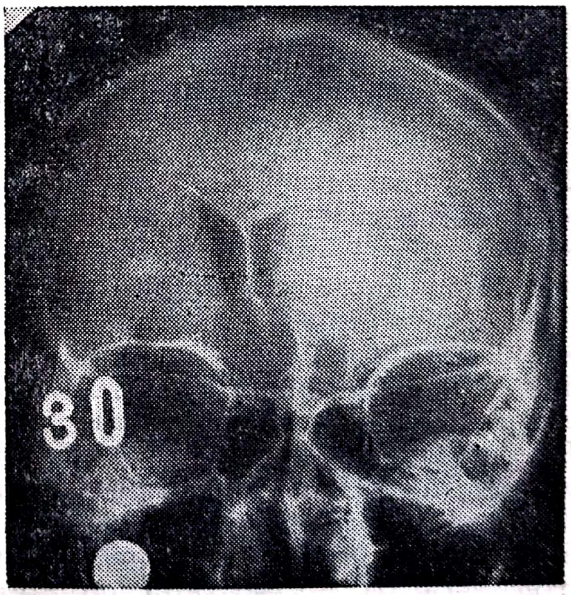

Scanned with OKEN Scanner

Fig. 17 — PEG de control într-un caz de abces cerebral frontal stîng operat:

a — imagine de față;

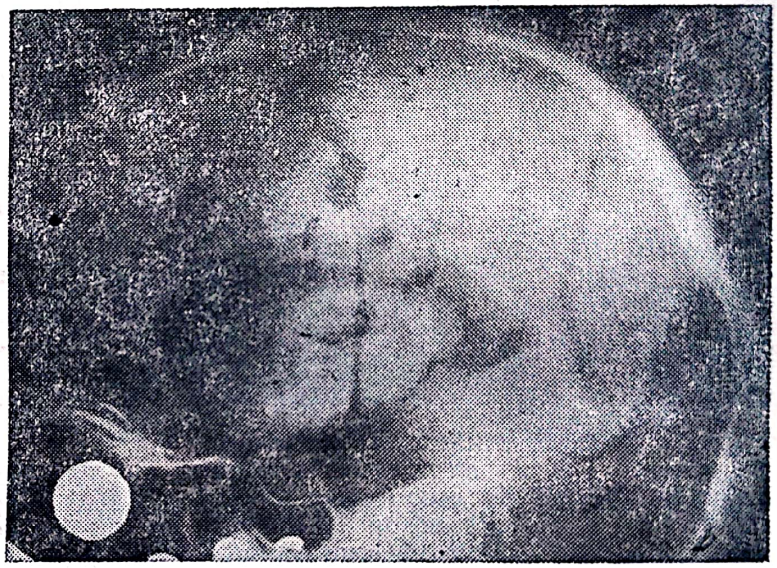

b — imagine de profil.

lui. Considerăm că această metodă este net superioară investigațiilor care recurg la diferite mijloace de contrast. Dintre substanțele încercate amintim lipiodolul simplu, lipiodolul asociat cu aer (Paillas și colab., 1955) sau Thorotrastul. Autorii anglo-saxoni au lucrat în special cu Thorotrast (Kahn, 1939; Tutton și Shephard, 1949), în timp ce autorii francezi au preferat lipiodolul (Bonnal și colab., 1969). Actualmente se consideră că abcesografia cu substanță de contrast iodată este grevată de mai multe riscuri decît avantaje. Dealtfel Taylor susținea încă din 1950 că introducerea unui corp străin într-o cavitate septică este cît se poate de periculoasă.

Scintigrafia cerebrală. Explorarea cerebrală cu Technetium 99 (^{99}Tc), introdusă în ultimii 15 ani, a constituit un progres remarcabil în investigarea abceselor cerebrale supratentoriale. Această metodă neinvazivă, cu un disconfort minim pentru pa-

Scanned with OKEN Scanner

cient, furnizează date concludente în abcesele cerebrale încapsulate.

De la lucrarea entuziastă a lui Planiol (1966), cu rezultate satisfăcătoare în 23 de cazuri din 24 de pacienți examinați (95,8%), în literatură au apărut numeroase publicații pe această temă. Astfel, Suwan-

Fig. 18 — Ventriculografia efectuată într-un caz de abces cerebral frontotemporal stîng arată: deplasarea sistemului ventricular spre emisferul drept; ventriculul drept hidrocefal; ventriculul stîng mult colabat; ventriculul III dispus oblic spre dreapta; *a* — imagine de față; *b* — imagine de profil.

Fig. 19 — Ventriculografie efectuată într-un caz de abces cerebral parietal stîng: *a* — imaginea de față arată deplasarea sistemului ventricular spre dreapta; *b* — imaginea de profil evidențiază turtirea sistemului ventricular.

wela și colab. (1971), adunînd din literatură cazurile la care s-a practicat explorarea scintigrafică cerebrală, ajunge la concluzia că această investigație este concludentă în 90,6% din cazurile investigate. Mai mult, Sutherland și colab. (1972) atrag atenția asupra valorii scintigrafiilor cerebrale secvențiale, în perioada de formare a focarului supurativ, cînd arteriografia și ventriculografia sînt „mute". În acest mo-

Scanned with OKEN Scanner

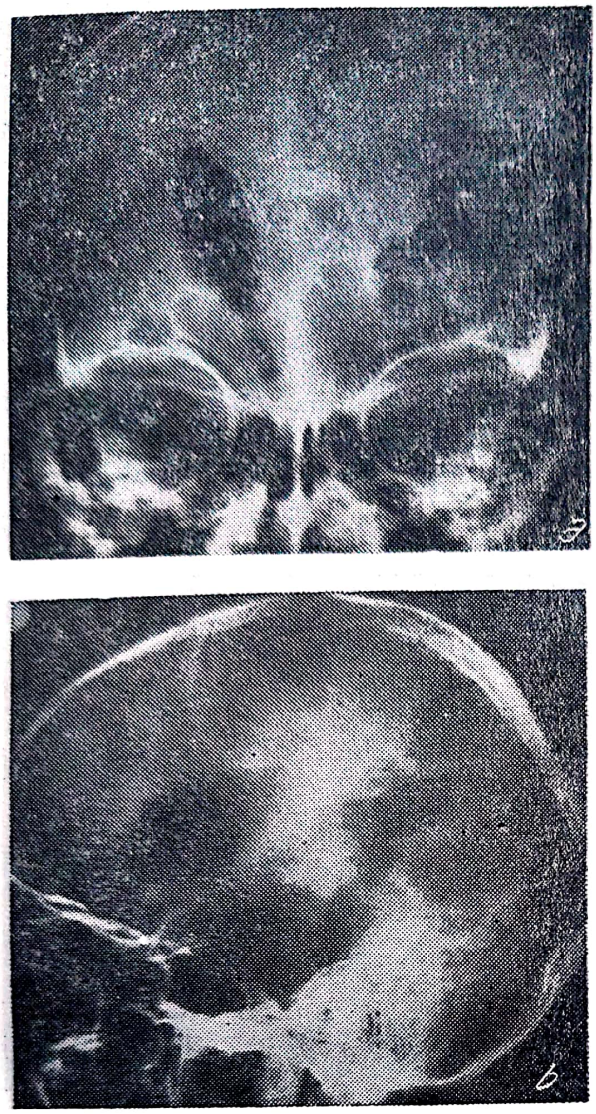

Fig. 20 — Ventriculografie cu abcesografie într-un caz de abces multilocular parietal stîng: *a* — pe imaginea de față se vede ventriculul drept deplasat, hidrocefal, ventriculul III oblic și abcesul punctionat; *b* — pe imaginea de profil apar cornul ventricular frontal injectat cu aer (↗) și abcesul punctionat (↗↗).

ment, scintigrafiile cerebrale pot indica debutul inflamației cerebrale, ceea ce dă posibilitatea să se aplice tratament susținut cu antibiotice și corticoterapice; ca urmare, formarea abcesului cerebral este oprită.

Scintigrafia cerebrală poate, de asemenea, releva prezența abceselor multiple (Crocker și colab., 1974).

Abcesul cerebral apare pe scintigrafie ca o zonă de hiperactivitate bine delimitată (mai puțin intensă

Fig. 21 — Ventriculografie cu abcesografie într-un caz de abces cerebral frontotemporal drept: *a* — pe imaginea de față, ventriculul stîng apare deplasat (↗) și abcesul punctionat (↗↗); *b* — pe imaginea de profil se constată punctionarea sistemului ventricular (↗) și a abcesului (↗↗).

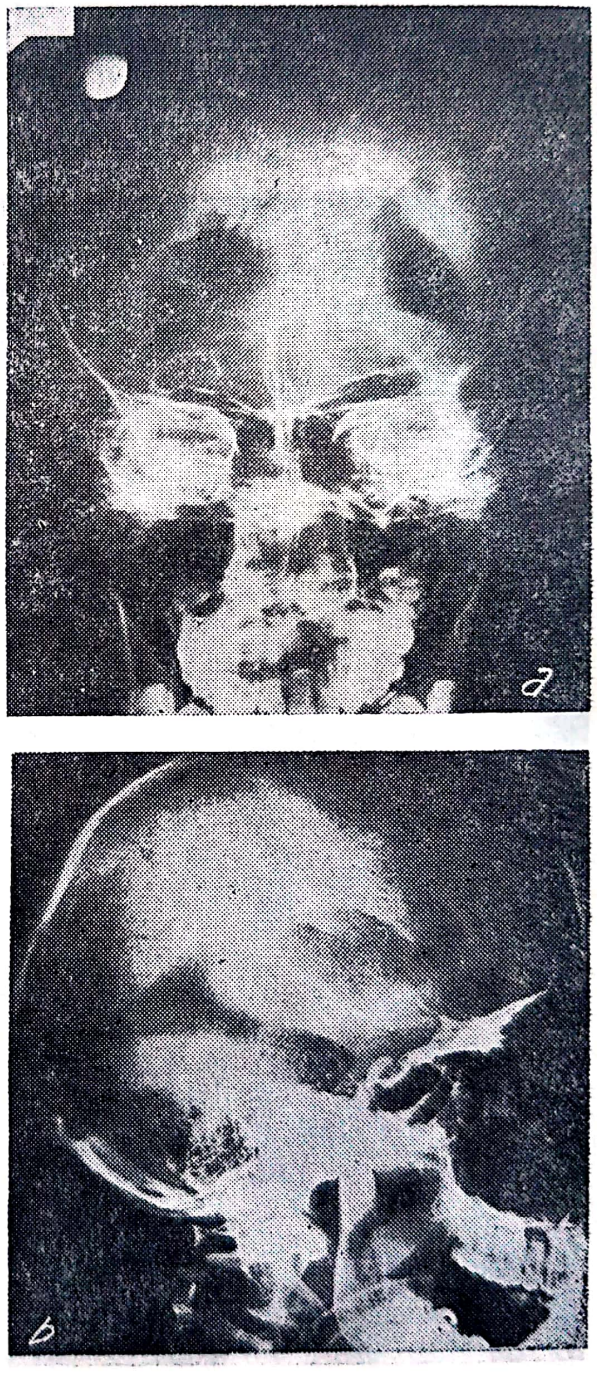

Scanned with OKEN Scanner

decît în procesele expansive bine vascularizate — meningiom, metastază, astrocitom de gradul III) (fig. 24 a și b). Urmărirea evoluției abcesului cu această metodă arată scă-

Fig. 22 — Abcesografie într-un caz de abces unic parietal drept: *a* — imaginea de față arată puncționarea și injectarea abcesului cu aer și deplasarea sistemului ventricular spre stînga; *b* — pe imaginea de profil se observă abcesul cerebral puncționat.

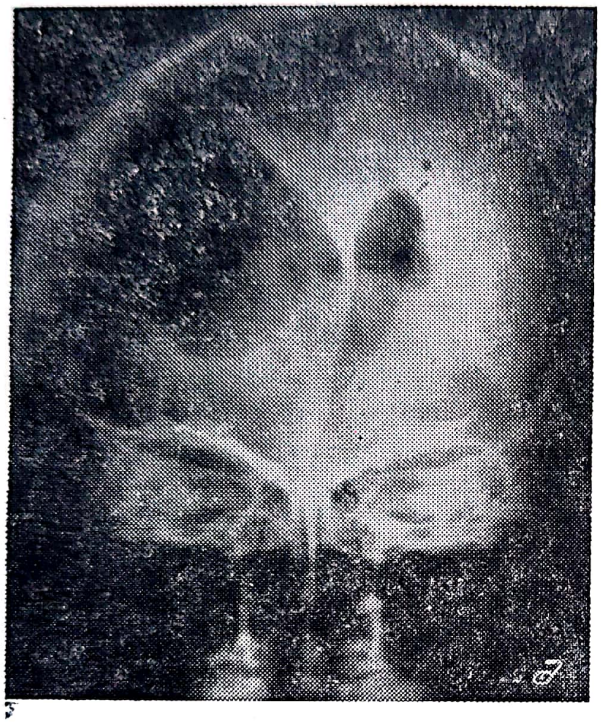

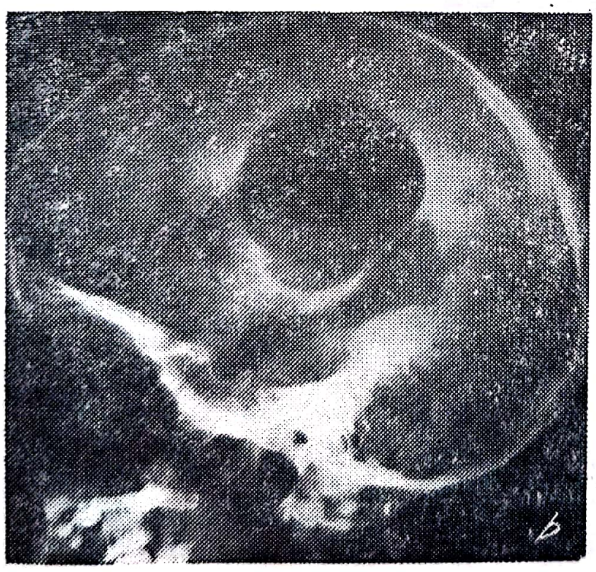

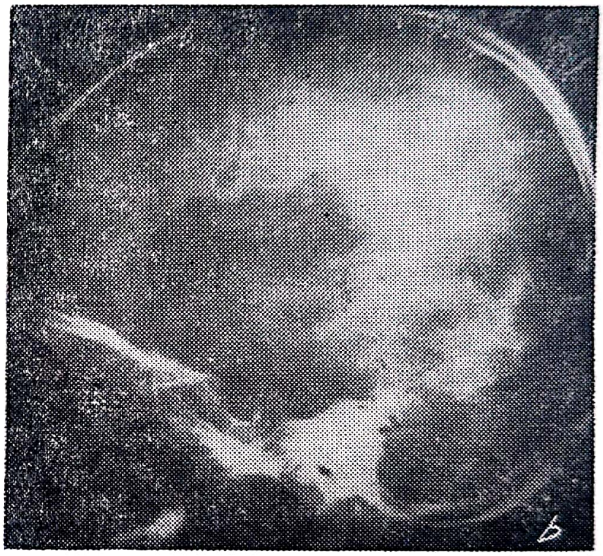

Fig. 23 — Abcesografie într-un caz de abces unic fronto-temporo-parietal drept: *a* — imagine de față; *b* — imagine de profil.

derea activității izotopice în centru și creșterea densității ei la periferia procesului: este acel halou cu densitate mare, numit *doughtnut sign* de autorii anglo-saxoni (fig. 25 a și b).

În seria noastră, la cele 58 de abcese cerebrale urmărite, scintigrafia cu ^{99}Tc a relevat următoarele date: aspect neconcludent — 6 cazuri (10,3%); hiperactivitate difuză de

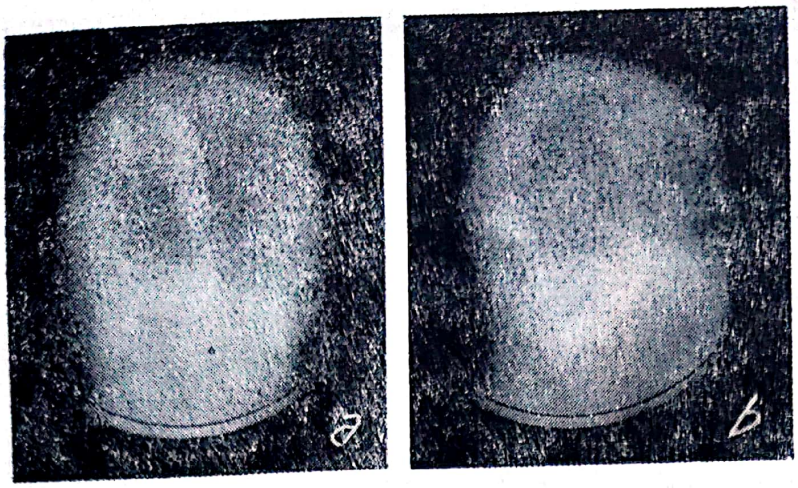

Fig. 24 — Scintigrafia cerebrală efectuată într-un caz de abces cerebral arată hiperactivitate frontoparietală dreaptă:
a — imagine de față;
b — imagine de profil.

emisfer — 2 cazuri (3,4%); hiperactivitate strict delimitată — 50 de cazuri (86,2%). Am constatat valori concludente mai ales în abcesele metastatice și de origine necunoscută. Menționăm că 2 cazuri de abcese multiple și 3 cazuri de abcese cerebeloase au putut fi localizate cu ajutorul scintigrafiilor efectuate.

Scintigrafia cerebrală nu poate furniza informații sau acestea sînt insuficiente în abcesele situate în fosa cerebrală posterioară. Cu toate acestea, Suwanwela și colab. (1971) pledează pentru aplicarea acestei metode și în asemenea situații.

Scintigrafia cerebrală rămîne pozitivă, în perioada postoperatorie, timp îndelungat (aproape trei luni, după Sutherland și colab., 1972).

Angiografia cerebrală. Încă din 1943, Moniz și Loff considerau angiografia cerebrală un examen concludent pentru diagnosticul abceselor cerebrale. Cei doi autori au reușit să evidențieze, cu ajutorul arteriografiei, două abcese intracraniene. Odată cu perfecționarea tehnicii arteriografiei cerebrale și sintetizării unor substanțe iodate cu vîscozitate scăzută, bine tolerate de organism, această metodă de investigație a dominat timp de două decenii (1950—1970) diagnosticul paraclinic al abceselor cerebrale. Valoarea deosebită a arteriografiei cerebrale constă nu

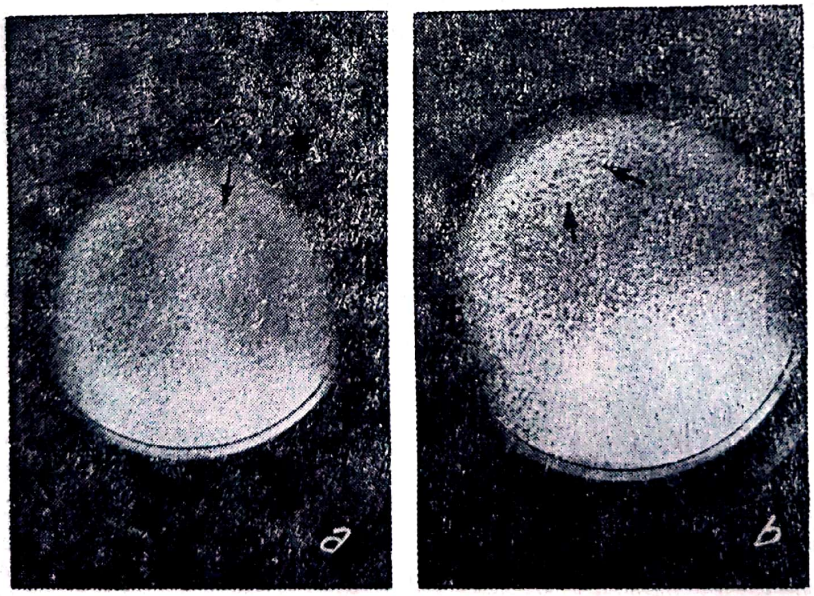

Fig. 25 — Scintigrafia cerebrală efectuată într-un caz de abces cerebral arată o zonă de hiperactivitate, bine delimitată, situată parietal, parasagital drept, zonă cu marginile conturate evident: *a* — imagine de față; *b* — imagine de profil.

Scanned with OKEN Scanner

numai în posibilitatea de a localiza procesul expansiv intracranian, ci și de a stabili natura acestuia, adică diagnosticul de abces cerebral. Fiind mult mai puțin nocivă și incomparabil mai ușor de executat ca tehnică, arteriografia cerebrală poate fi considerată superioară ventriculografiei pentru diagnosticul abceselor cerebrale supratentoriale. Cu toate perfecționările aduse (serioangiografia), valoarea arteriografiei a scăzut odată cu introducerea metodelor moderne de investigație, mult mai puțin nocive, în speță a scintigrafiei cerebrale și tomografiei computerizate. Chiar în aceste condiții, angiografia cerebrală, efectuată sub anestezie generală, reprezintă metoda de elecție la care se recurge în mod curent cînd se urmărește diagnosticarea abceselor cerebrale.

Literatura medicală a relevat valoarea diagnostică a angiografiei cerebrale în abcesele supratentoriale. Fabritius și colab. (1949) consideră arteriografia cerebrală ca principalul examen paraclinic în abcesele cerebrale. Schurr (1951) scoate în evidență acuratețea diagnostică a angiografiei cerebrale în abcesele temporale, fapt confirmat de Curtis (1951). Acesta din urmă, comparînd angiografia cerebrală cu abcesografia cu Thorotrast, notează că leziunea cerebrală conturată este mult mai mare în cazul angiografiei. Curtis (1951) explică aceasta prin faptul că arteriografia cerebrală delimitează atît masa abcesului, cît și edemul cerebral din jur.

Valoarea angiografiei este diferită în funcție de lobii cerebrali explorați. După Garfield (1969), în abcesele localizate temporal, angiografia a fost concludentă în 100% din cazuri; iar în abcesele cerebrale frontale — în 65% din cazuri, iar în cele parietale — în 67% din cazuri. Zona mai greu de explorat este cea parietală posterioară, angiografia fiind aici uneori neconcludentă (Bligh și Rack, 1962).

Autorii francezi realizează o sistematizare a imaginilor angiografice, confirmată de datele actuale ale serioangiografiei. Astfel, Bonnal și colab. (1960) delimitează trei tipuri principale de modificări angiografice în abcesele cerebrale:

Deplasările vasculare (fig. 26 a și b) constau în modificarea traiectului arterelor magistrale, arterelor terminale, venelor corticale și profunde. Aceste deplasări sînt constatate atît pe imaginea de față, cît și pe cea de profil, curbele descrise delimitînd abcesul cerebral.

Vidul vascular (fig. 27 a și b) este indicat de o arie complet avasculară, care corespunde procesului înlocuitor de spațiu intracranian, adică abcesului cerebral. Acest semn angiografic, cu contur bine delimitat, este asociat cu deplasările vasculare.

Cercul venos perifocal (fig. 28 a, b, c și fig. 29 a și b) rezultă dintr-o imagine venoasă în formă de inel perilezional, mai mult sau mai puțin regulat. Imaginea se formează prin injectarea, în timpul capilarovenos, a stratului extern al capsulei abcesului, bogat în vase de neoformație. Acest semn angiografic apare în abcesele încapsulate și poate fi considerat, încă de la Wickbom (1948), un element cvasipatognomonic pentru abcesele cerebrale. Imaginea de cerc venos perifocal nu este patognomonică pentru abcesele cerebrale, deoarece apare pe flebografii și în glioamele maligne, ca și în metastazele cerebrale cu arie centrală necrotică. Acest semn a fost descris pentru prima dată de către Vickbom (1948) și apoi de către Heep (1949). Întrucît structura cercului venos perifocal a fost clarificată de către școala de la Bordeaux, în literatura franceză este cunoscut sub denumi-

Scanned with OKEN Scanner

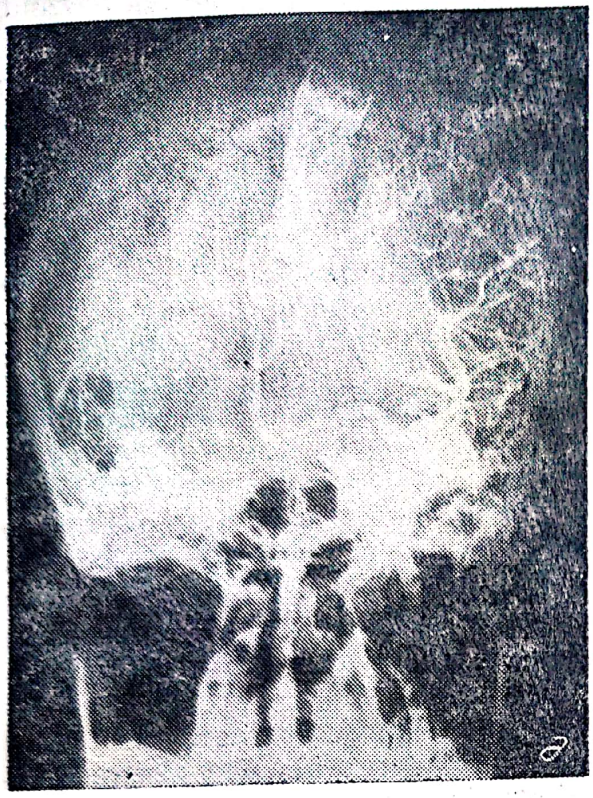

Fig. 26 — Angiografie carotidiană stîngă într-un caz de abces frontoparietal: se constată deplasarea arterelor magistrale cerebrale și a ramurilor lor: *a* — imagine de față; *b* — imagine de profil.

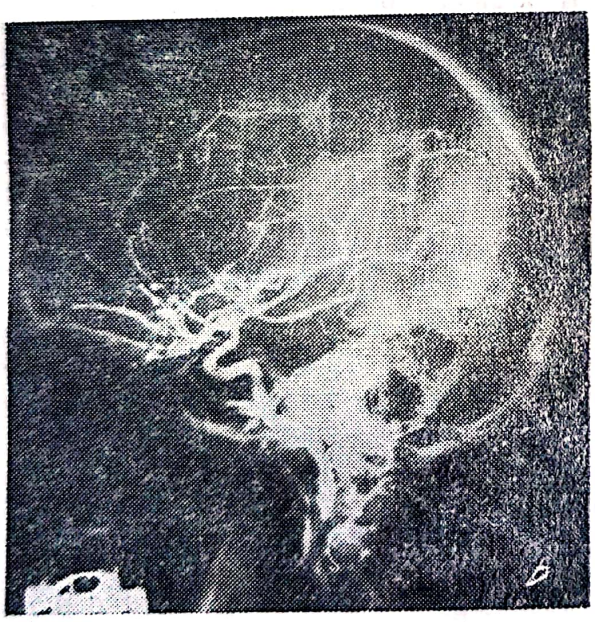

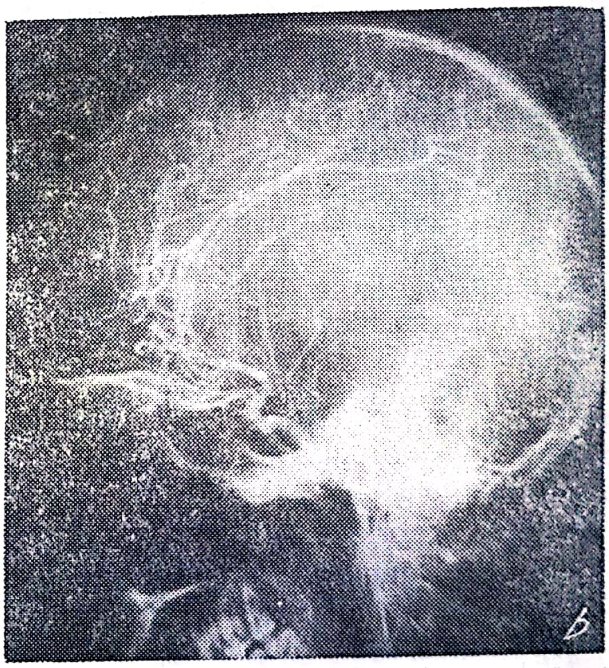

Fig. 27 — Angiografie carotidiană stîngă într-un caz de abces gigant temporo-parieto-occipital: se observă deplasarea arterei sylviene și un marcat vid vascular: *a* — imagine de față; *b* — imagine de profil.

Scanned with OKEN Scanner

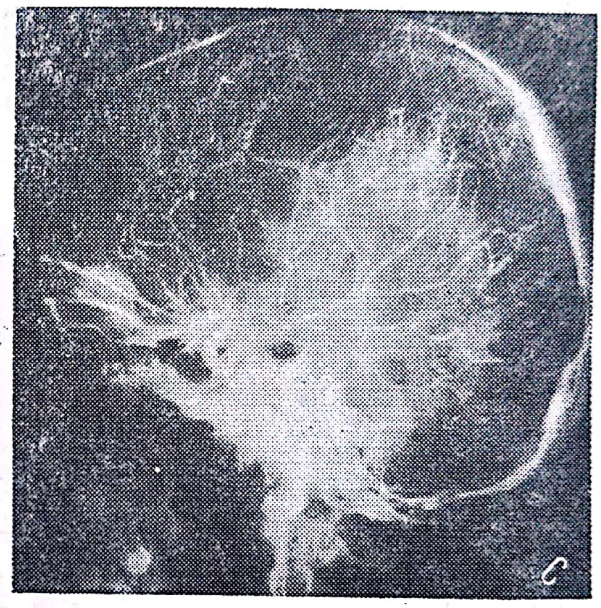

Fig. 28 — Serioangiografie carotidiană dreaptă într-un caz de abces frontoparietal: se constată deplasarea arterelor magistrale, vidul vascular și (timpul tardiv) cercul venos perifocal (↗↗): *a* — imagine de față; *b* — imagine de profil; *c* — imagine de profil (timpul capilaro-venos).

rea de „cercul venos descris de Pouyanne și colab." (1951). Aceștia îl prezintă ca pe un semn angiografic caracteristic abceselor cronice, încapsulate. Dealtfel, Leman (1953) observă apariția acestei imagini angiografice în interval de 22 de zile pînă la 3 luni de la debutul clinic al abcesului cerebral. Incidența cercului venos perifocal este constatată de toți autorii, dar în diverse proporții. Astfel, Weber (1960) dă un procent de 25,4 (13 cazuri din 51 de abcese cerebrale); Chou și colab. (1966) remarcă un procent de 100 în cele 6 cazuri de abcese cerebrale la copii cu cardiopatie congenitală cianogenă; Krayenbühl (1967) comunică un procent de 25,9 (20 de cazuri din 77 de abcese cerebrale).

La aceste trei semne angiografice prezente în abcesele cerebrale, Pouyanne și colab. (1951) și Leman (1953) adaugă imaginea de tromboză arterială. Acest semn, constatat excepțional de rar, a fost explicat prin obliterarea printr-un embolus septic a unei artere magistrale arteriale. Majoritatea autorilor nu confirmă însă acest semn angiografic.

Există și posibilitatea să se constate imagini angiografice normale, dar numai în abcesele multiloculare (Bonnal și colab., 1960). Deci, angiografia cerebrală normală sau cu semne minime de deplasare vasculară nu exclude prezența unui abces ce-

Scanned with OKEN Scanner

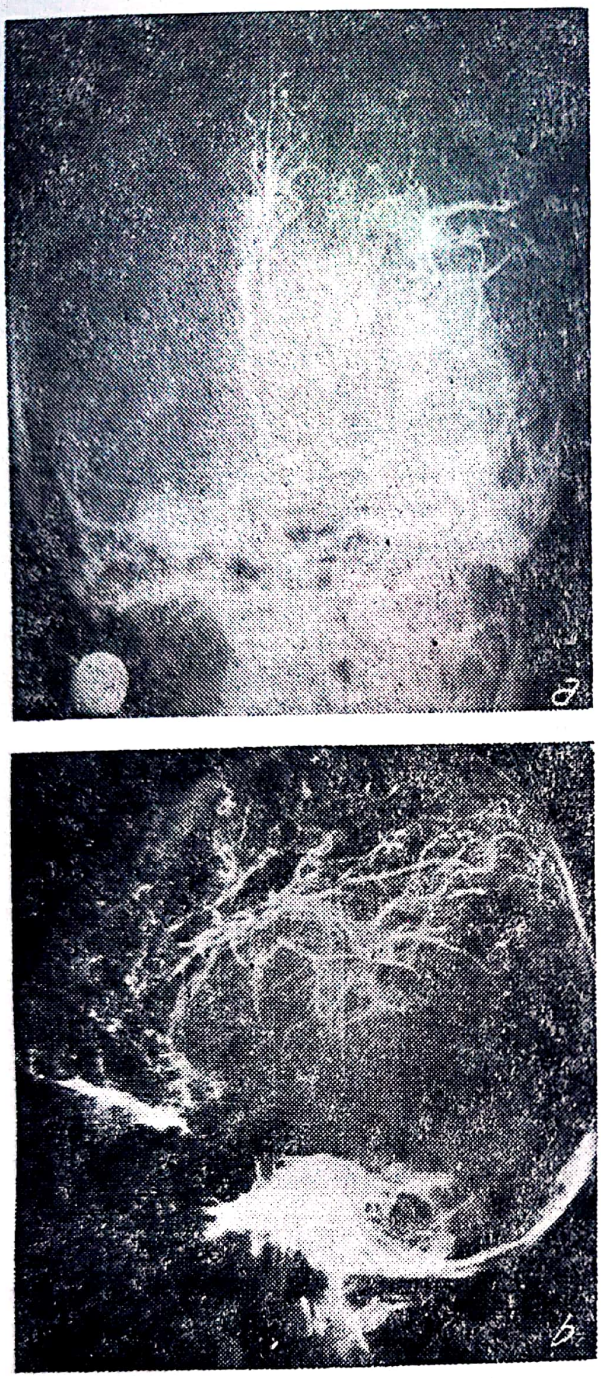

Fig. 29 — Angiografie carotidiană stîngă într-un caz de abces temporal stîng: se constată deplasarea arterelor magistrale, vid vascular și cercul venos perifocal (↗↗): *a* — imagine de față; *b* — imagine de profil.

rebral, situat, în aceste cazuri, în regiunea posterioară (parietooccipital).

În concluzie, putem afirma că angiografia cerebrală, prin elementele pe care le furnizează, constituie un examen paraclinic cu deosebită valoare informativă în abcesele cerebrale. Această investigație relevă sediul și natura procesului intracranian înlocuitor de spațiu. Practicarea ei a făcut posibil abordul chirurgical mai adecvat al abceselor intra craniene (indiferent de metoda practicată), ceea ce a dus la scăderea marcată a mortalității. Mai mult, Baggiore și Bertini (1958), încercînd să stabilească stadiul evolutiv al abcesului cerebral după imaginea angiografică, au constatat: în faza precoce, o încetinire a circulației cerebrale datorită edemului perilezional și hipertensiunii intracraniene; în abcesele acute, deplasări ale vaselor mari care circumscriu zone avasculare imperfect delimitate; în abcesele cronice, imaginea cercului venos perifocal care înconjură zona avasculară este caracteristică. Angiografia cerebrală furnizează informații utile și despre evoluția postoperatorie a abceselor cerebrale, recidiva de abces fiind diagnosticată tot cu ajutorul ei.

Valoarea angiografiei cerebrale este limitată în abcesele cerebeloase deoarece relevă doar aspectul de hidrocefalie internă. Desigur, în aceste situații, superioritatea tomografiei computerizate este netă.

Tomografia computerizată (CT-scan). CT-*scan* a însemnat un progres pentru acuratețea diagnosticului în abcesele cerebrale. Prin localizarea precisă și stabilirea în timp util a diagnosticului abceselor cerebrale, mortalitatea în aceste afecțiuni a scăzut impresionant (Rosenblum și colab., 1978).

De la primele date publicate (Paxton și Ambrose, 1974), CT-*scan* s-a dovedit pozitivă în toate cazurile de abces cerebral. Ambrose și colab. (1975), utilizînd o substanță de contrast iodată introdusă intravenos,

Scanned with OKEN Scanner

măresc exactitatea metodei. Literatura medicală publicată ulterior confirmă valoarea CT-*scan* în diagnosticul abceselor cerebrale (New și colab., 1976; Claveria și colab., 1976).

După Gardeur și Metzger (1978), imaginile obișnuite obținute cu CT-*scan* (autorii francezi folosesc denumirea de „tomodensitometrie"), în abcesele cerebrale, sînt următoarele:

1 — deplasarea sistemului ventricular, nesemnificativă față de alte procese expansive;

2 — aspectul de leziuni cu densitate scăzută central și cu inel hiperdens demarcat clar periferic;

3 — după injectarea intravenoasă a unui produs iodat de contrast, diagnosticul este aproape cert, datorită evidențierii hiperdensității capsulei abcesului, ceea ce constituie un aspect caracteristic (fig. 30).

Fără această metodă, diagnosticul abceselor multiloculare (Stephanov, 1977) și multiple (George și colab., 1979) este astăzi de neimaginat.

Indiferent de metoda chirurgicală adoptată, cu ajutorul CT-*scan* se pot dirija modul de abordare în abcesele cerebrale și urmări evoluția lor (Joubert și Stephanov, 1977).

Zimmerman și colab. (1977) au reușit primii să evidențieze dezvoltarea intracerebrală a abceselor prin CT-*scan* seriată la diferite intervale, fapt despre care am mai amintit.

Tomografia computerizată contribuie substanțial la precizarea diferitelor localizări ale abceselor cerebrale. Astfel, Kaufman și Leeds (1977) prezintă acuratețea CT-*scan* în abcesele mici, bilaterale sau multiple, arătînd că metoda se vădește superioară față de celelalte investigații neurochirurgicale. Messina și colab. (1977) îi relevă valoarea pentru diagnosticul abceselor situate în trunchiul cerebral, deci într-o regiune puțin accesibilă altor mijloace de investigare.

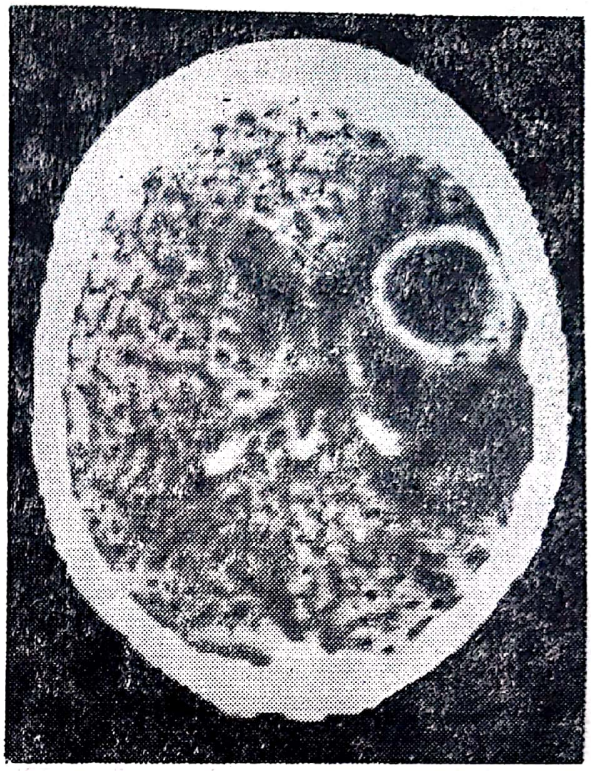

Fig. 30 — Tomografie computerizată într-un caz de abces cerebral: se constată delimitarea perfectă a capsulei abcesului.

În ultimul timp, tot datorită CT-*scan* au putut fi diagnosticate și tratate abcese cerebrale unice (Sann și colab., 1980) sau multiple (Pouplard și colab., 1980) la nou-născut, ceea ce constituie un real progres în investigarea paraclinică a abceselor cerebrale la această vîrstă.

În concluzie, putem afirma că CT-*scan* reprezintă o investigație neurochirurgicală complet lipsită de nocivitate, care poate fi repetată ori de cîte ori este nevoie. Prin aplicarea ei se pot stabili sediul, numărul și chiar forma procesului expansiv intracerebral. CT-*scan* a permis să se dirijeze actul chirurgical și să se urmărească evoluția postoperatorie, rezolvînd totodată dificultățile investigării fosei cerebrale posterioare și regiunilor anatomice dificil de explorat (trunchi cerebral, nuclei bazali).

Scanned with OKEN Scanner

Valoarea investigațiilor paraclinice în abcesele cerebrale. Aprecierea valorii diferitelor metode de investigație în abcesele cerebrale diferă în funcție de autor.

Sintetizînd datele din literatură, vom spune că EEG poate localiza sau lateraliza zona leziunii intracerebrale, produsă de abces, în 38—90% din cazuri (Beller și colab., 1973; Loeser și Scheinberg, 1957; Garfield, 1969; G. Martin, 1973; Brewer și colab., 1975); marea discrepanță derivă din aceea că unii autori insistă numai asupra focarului caracteristic de unde delta, iar alții adaugă și lateralizarea de emisfer cerebral afectat. Reamintim că EEG nu este semnificativă în abcesele situate în fosa cerebrală posterioară, care reprezintă 10—15% din numărul total de abcese (Morgan și Wood, 1975). După datele lui Garfield (1969) și Vignaendra și colab. (1975), EEG nu furnizează date în aproximativ 36% din abcesele cerebrale, indiferent de localizarea lor.

Scintigrafia cerebrală. În condițiile actuale, cînd se pot detecta leziuni cu dimensiunea de 1 cm^2, cu ajutorul scintigrafiei cerebrale se diagnostichează 80—100% dintre cazurile de abcese cerebrale (Samson și Clark, 1973; Brewer și colab., 1975). Crocker și colab. (1974) sînt cei care raportează 100% de cazuri diagnosticate, în abcesele cerebrale, prin scintigrafie cu ^{99}Tc, fără să investigheze însă fosa cerebrală posterioară; abcesele situate în această regiune sînt depistate în 60% pînă la maximum 80% din cazuri (Gold și colab., 1969).

Angiografia cerebrală rămîne un examen de rutină necesar în abcesele cerebrale supratentoriale, cu toată introducerea CT-*scan,* datorită informațiilor importante pe care le furnizează. Se apreciază că metoda depistează pînă la 90% de abcese cerebrale (Beller și colab., 1973; Brewer și colab., 1975).

Tomografia computerizată are avantajul inocuității și ușurinței cu care poate fi efectuată. Valoarea diagnostică a CT-*scan* în abcesele cerebrale este practic de 100%, mai ales în cele încapsulate. Aspecte asemănătoare pe CT-*scan* se obțin și de la glioamele maligne și metastazele cerebrale. Odată cu introducerea metodelor care folosesc substanțe iodate de contrast, deci odată cu punerea în evidență a capsulei, a devenit posibilă efectuarea diagnosticului diferențial exclusiv pe baza CT-*scan*. Atragem atenția asupra utilității metodei pentru explorarea fosei cerebrale posterioare, zonă greu de investigat prin alte metode.

Practic, investigarea unui pacient la care se presupune diagnosticul de abces cerebral trebuie să parcurgă următoarele etape: EEG, ECHO, radiografie craniană simplă, examen oftalmologic, scintigrafie cerebrală, serioangiografie cerebrală și CT-*scan*. În cazul în care starea de conștiință-conștiență a bolnavului este alterată, se vor efectua examenele strict necesare, cele mai puțin nocive și mai rapide: ECHO, angiografie cerebrală, CT-*scan*. Bineînțeles că nu putem recurge la o schemă rigidă de aplicare a investigațiilor paraclinice; conduita diferă de la caz la caz, dar vom avea grijă să evităm puncția lombară, chiar cînd examenul fundului de ochi este normal, ca și pneumoencefalografia și ventriculografia, ale căror indicații s-au restrîns mult. Afirmăm ca pe o certitudine, că un abces cerebral diagnosticat angiografic sub anestezie generală, trebuie operat în continuare, deoarece acesta poate evolua oricînd cu o complicație gravă.

Scanned with OKEN Scanner

Bacteriologie

Date generale

Studiul germenilor microbieni din puroiul recoltat din abcesele cerebrale a dat naştere la numeroase dispute. În prezent, toţi cercetătorii sînt de acord că identificarea germenului patogen este dificilă, întrucît metodele chirurgicale (puncţionare cu aspiraţie), modificările temperaturii, contactul cu aerul, condiţiile de transport şi însămînţare provoacă modificări în culturile microbiene. La acestea se adaugă de asemenea introducerea antibioterapiei, care a modificat mult conţinutul microbian al puroiului din abcesele cerebrale. Dealtfel, după Garfield (1978), în ultimul deceniu s-au înmulţit cazurile de abcese cerebrale produse de germeni anaerobi, asociaţii microbiene şi candidioze. Aceste constatări vin în contrast cu datele clasice ale lui Grant (1941) sau Tutton (1953), care susţin preponderenţa germenilor gram-pozitiv.

Examenul microbian al puroiului. După rezultatele examenului microbian al puroiului, abcesele cerebrale pot fi clasificate în: mono- sau polimicrobiene, cu germene neidentificat şi sterile.

Distribuţia între aceste grupe arată că pe primul loc se situează abcesele monomicrobiene, urmate de cele cu culturi sterile. În seria lui Bonnal şi colab. (1960), distribuţia este: 244 de abcese monomicrobiene, 57 de abcese polimicrobiene, 13 abcese cu germene neidentificat, 58 de abcese cu culturi sterile (autorii citaţi au studiat în total 372 de examene bacteriologice ale puroiului din abcesele operate). În alte serii, distribuţia este sensibil asemănătoare. Kiser şi Kendig (1963), pe o serie de 139 de cazuri de supuraţii cerebrale, remarcă 79 de abcese monomicrobiene, 21 de abcese polimicrobiene şi 39 de abcese cu culturi sterile. Acquaviva şi colab. (1967), din 70 de abcese, găsesc 33 monomicrobiene, 14 polimicrobiene, 13 cu culturi sterile şi 5 neexaminate. Krayenbühl (1967) prezintă pe o serie de 114 abcese examinate (130 operate), 84 de abcese monomicrobiene, 7 polimicrobiene, 23 cu culturi sterile.

În seria noastră, de 810 cazuri, datele diferă în funcţie de perioada în care s-a efectuat examenul bacteriologic. Pentru obţinerea unor date concludente, prezentăm situaţia constatată în 188 de cazuri de abcese cerebrale operate în ultimul deceniu (1970—1979); 131 de abcese monomicrobiene (70, 37%); 13 abcese polimicrobiene (6,91%); 28 de abcese cu culturi sterile (14,89%); 16 abcese neexaminate bacteriologic (8,51%).

Prezentăm în continuare cîteva date despre fiecare tip de abces, obţinute prin studiul bacteriologic al conţinutului purulent:

Abcesele monomicrobiene predomină în toate seriile publicate. Ceea ce diferă însă este elementul patogen izolat din puroi — de cele mai multe ori *streptococul* (beta-hemolitic, alfa-hemolitic şi nehemolitic) (Tutton, 1953; Loeser şi Scheinberg, 1957; Kerr şi colab., 1958; Biard, 1974; van Alphen şi Greissen; 1976).

Spre deosebire de aceşti autori, Bonnal şi colab. (1960), Martin şi colab. (1960), Krayenbühl (1967), Acquaviva şi colab. (1967) comunică preponderenţa stafilococului auriu, fapt constatat şi în seria personală (stafilococul este prezent la 56 de observaţii, deci 29,78%) (tabelul XIV).

În ordinea descrescîndă a frecvenţei, în literatură sînt enumeraţi după cocii gram-pozitiv (stafilococ, streptococ, pneumococ), germenii

Scanned with OKEN Scanner

TABELUL XIV

ETIOLOGIA ÎN 188 DE ABCESE CEREBRALE (PERIOADA 1970—1979)

Germene identificat		Tipul de abces cerebral				Total (procent)	
		Adiacent	Metastatic	Posttraumatic	De origine necunoscută		
Stafilococ		22	9	10	15	56	29,78
Streptococ		4	4	2	1	11	5,85
Pneumococ		2	—	—	—	2	1,06
Enterococ		9	4	—	2	15	7,97
B. coli		3	8	—	3	14	7,44
B. proteus		10	14	—	7	31	16,48
B. piocianic		2	—	—	—	2	1,06
Anaerobi		—	—	—	—	—	—
Asociații polimicrobiene	Enterccoc+ proteus	4	1	—	1	6	13 6,91
	Stafilococ+ proteus	1	—	—	—	1	
	Stafilococ+ coli	3	3	—	—	6	
Culturi sterile		21	5	2	—	28	14,89
Culturi neexaminate		6	5	—	5	16	8,51
Total		87	53	14	34	188	100

gram-negativ (proteus, enterococ, pseudomonas), apoi germenii anaerobi, bacilul Koch și candidiozele.

Cocii gram-pozitiv sînt incriminați de toți autorii în etiologia abceselor cerebrale monomicrobiene [în seria lui Bonnal și colab. (1960) reprezintă 83,1%].

Privitor la rolul streptococului în producerea infecțiilor sistemului nervos central, vom cita lucrările lui De Louvois și colab. (1974), care, pe

Scanned with OKEN Scanner

374 de pacienți cu afecțiuni streptococice, dovedesc afinitatea deosebită a acestui germene pentru sistemul nervos central. De asemenea, autorii relevă că etiologia streptococică este un factor care agravează prognosticul abceselor cerebrale.

Există și situații cînd predomină *flora gram-negativă;* de exemplu, în cazurile studiate de Shaw și Russell (1975), principalul agent etiologic, după stafilococ, este *B. proteus*. În seria noastră, a existat un număr important de cazuri în care s-au izolat germeni gram-negativi (62 de observații, reprezentînd 33,30%) față de germenii gram-pozitivi (69 de observații, adică 37,06%). Cu această particularitate, datele seriei observate se apropie de cele ale lui Shaw și Russell (1975), cu diferența că cei doi autori au studiat numai 47 de abcese cerebeloase.

Datele publicate în literatură despre *germenii anaerobi* găsiți în conținutul abceselor cerebrale sînt destul de rare (Morello și Bettinazzi, 1966; Roux și colab., 1980). De obicei sînt raportate infecții cu *Cl. velchii* în abcesele cerebrale pottraumatice (Russell și Taylor, 1963). Gregory și colab. (1967) constată prezența germenilor anaerobi în seria sa de abcese metastatice. Să mai adăugăm că Bonnal și colab. (1960) remarcă existența germenilor anaerobi în 9 din cele 244 de cazuri de abcese monomicrobiene.

Interesant este că în publicațiile relativ recente se vorbește nu rareori de germeni anaerobi în culturile obținute din abcesele cerebrale. De exemplu, Bartlett (1974) publică un procent de 12 în cazurile de abcese cerebrale netraumatice cu germeni anaerobi. Conform datelor mai recente, dintre germenii anaerobi, Lerner (1975) găsește mai frecvent streptococul anaerob, în seria sa de 18 abcese netraumatice, fapt remarcat de Krayenbühl (1967). Dealtfel Lerner (1975) pledează pentru modificarea ponderii cocilor gram-pozitivi în favoarea bacililor anaerobi ca factori etiologici în producerea abceselor cerebrale netraumatice.

Apariția florei preponderent anaerobe, cu determinarea secundară cerebrală, a fost frecvent constatată în regiunea sinusurilor feței și în urechea medie (Frederick și Braude, 1974), ceea ce explică etiologia unor abcese cerebrale raportată de diverși autori (Heinermann și Braude, 1963; Bartlett, 1974; Lerner, 1975).

În seria urmărită, de 188 de cazuri de abcese cerebrale, nu am putut constata nici o situație în care germenii anaerobi să fi fost prezenți în culturile microbiene.

Fungii nu apar ca agent etiologic în producerea abceselor cerebrale, în ultimii 30 de ani. Ciupercile din *grupul Actinomyces* au fost depistate uneori în abcesele cerebrale (Friedman și Levy, 1947, Cope, 1938; Stefanko și Grochmel, 1962). Acești autori au comunicat cazuri de aparentă dezvoltare primară a fungilor din grupul *Actinomyces* intracerebral, avînd drept consecință formarea unui abces. Zeitlin și Lichtenstein (1937) consideră că infecția cerebrală are drept sursă căile respiratorii superioare sau plămînii, deci sînt abcese metastatice. Abordul lor chirurgical a fost efectuat prin excizie totală de către Schneider și Rand (1949) — într-un caz de abces supratentorial și de Salles și colab. (1966) — într-un caz de abces cerebelos. În alte situații, aceste abcese au fost tratate prin puncții și aspirații repetate (Stevenson și Gossman, 1968). Toți autorii atrag atenția asupra evoluției cronice a abceselor de acest tip, în jurul cărora se formează o capsulă groasă. Bonnal și colab. (1960) constată două asemenea cazuri în seria lor, de 244 de abcese monomicrobie-

Scanned with OKEN Scanner

ne. Krayenbühl (1967), în seria de 114 abcese cerebrale investigate bacteriologic, constată prezența ciupercilor din grupul *Actinomyces* în trei cazuri.

Aceeași etiologie este incriminată în producerea abceselor cerebrale, a căror dezvoltare este desigur favorizată de antibioterapie. Astfel, Brunon și colab. (1980) publică patru cazuri de abcese cerebrale (dintre care două multiple) în care factorul etiologic este *Actinomyces*. În două dintre cazurile publicate, abcesul cerebral a fost însoțit de leziuni pulmonare cu aceeași etiologie. De notat că sindromul neurologic nu are nimic specific în aceste cazuri. Cu toată sensibilitatea la penicilină a agentului etiologic, prognosticul rămîne grav, Brunon și colab. (1980) raportînd o mortalitate de 60%.

Micozele din *grupul Nocardia* sînt o cauză rară de abcese cerebrale. Prima comunicare despre acest agent etiologic aparține lui Krueger și colab. (1954), cazul fiind verificat necroptic. Weiss și Jane (1969) raportează un caz de excizie chirurgicală reușită a unui abces cu ciuperci din grupul *Nocardia*. Turner și Whitby (1969) raportează un caz de abces cerebral cu etiologie asemănătoare tratat prin puncționare și aspirare, cu instilare locală de sulfonamide, asociată cu administrarea sulfonamidelor și cloramfenicolului pe cale generală. Autorii remarcă producerea de abcese multiloculare, toate cu o capsulă bine dezvoltată și, invariabil, în legătură cu o infecție pulmonară de aceeași natură.

Micozele din grupul *Candida albicans* pot produce abces cerebral. Black și colab. (1970) raportează un asemenea caz, verificat necroptic, și trece în revistă cazurile sporadice comunicate în literatură (în total 15 abcese sau granuloame cerebrale cunoscute la acea dată). La copii, Haruda și colab. (1980) prezintă opt observații de abcese cerebrale produse de *Candida albicans*, dintre care două personale, toate cu prognostic grav.

Tot etiologie monomicrobiană au și abcesele cerebrale tuberculoase (Evans și Smith, 1931; Rand, 1935). Odată cu introducerea tratamentului tuberculostatic cu streptomicină, abcesele cerebrale tuberculoase au devenit extrem de rare. Astfel, Bonnal și colab. (1960) descriu 5 cazuri din 244 de abcese monomicrobiene. În rest, sînt publicate cazuri unice în statistici mari (Martin și colab., 1960; Krayenbühl, 1967). Higazi (1963) prezintă un caz bogat documentat, iar mai recent Sinh și colab. (1968) comunică alte 3 cazuri asemănătoare din 70 de tuberculoame studiate. Bannister (1970) trece în revistă datele publicate în literatură și adaugă un caz personal de abces cerebral parietal, determinat de metastazarea unei infecții pulmonare. Dinakar și Rao (1971) descriu un abces cu etiologie tuberculoasă situat în cerebel, iar Rab și colab. (1975) prezintă un abces tuberculos localizat în lobul frontal, apărut după un an de la diagnosticarea unei tuberculoze miliare. Whitener (1978) prezintă un abces cerebral și adună din literatură 57 de cazuri de abcese cerebrale cu etiologie tuberculoasă. Același autor stabilește anumite criterii necesare pentru susținerea diagnosticului de abces cerebral tuberculos, astfel că doar 16 observații din cele 57 adunate rezistă criticii. Cea mai recentă descriere de acest tip etiologic de abces cerebral le aparține lui Gonzales și colab. (1980), care prezintă un abces tuberculos cu sediul în regiunea occipitală stîngă.

Abcesele polimicrobiene. Studiul bacteriologic al puroiului recoltat din aceste abcese a evidențiat prezența a 2—4 germeni. Asociația polimicro-

Scanned with OKEN Scanner

biană poate fi alcătuită din coci gram-pozitivi (stafilococ, streptococ, pneumococ), din asocierea de coci gram-pozitivi, cu bacili gram-negativi sau din germeni gram-negativi (enterococ+*B. proteus*, *B coli* sau *B.* piocianic). Identificarea bacteriologică a tuturor germenilor din asociația polimicrobiană servește la efectuarea antibiogramei și deci la stabilirea antibioterapiei.

Incidența abceselor polimicrobiene în literatura de specialitate este diferită. Astfel, în seria publicată de Bonnal și colab. (1960), au fost constatate 57 de cazuri de asociații polimicrobiene din 372 de culturi microbiene.

În seria observată, de 188 de cazuri (tabelul XIV), asociațiile polimicrobiene au fost constatate în 13 situații, deci în procent de 6,91. Alți autori dau următoarele cifre: Krayenbühl (1967) — 7 asociații polimicrobiene din 114 abcese cerebrale studiate (6,13%); Acquaviva și colab. (1967) — 14 asociații polimicrobiene din 65 de abcese cerebrale studiate bacteriologic (21,5%); Biard (1974) — 5 asociații polimicrobiene din 50 de abcese cerebrale (10%). Tot Acquaviva și colab. (1967) remarcă două elemente constante în asociațiile polimicrobiene, și anume: existența asociațiilor polimicrobiene în abcesele cu evoluție subacută și cronică (încapsulate); mortalitatea mare în acest tip de abcese (57,14%).

Privitor la incidența abceselor polimicrobiene după tipul patogenic de abces cerebral, constatăm în seria noastră că acestea sînt preponderente în cadrul abceselor adiacente (tabelul XIV). Acquaviva și colab. (1967) menționează că asociațiile polimicrobiene sînt frecvente în abcesele adiacente și traumatice.

Abcesele cerebrale cu germeni neidentificați, recunoscute de către toți autorii, se caracterizează, la examenul direct, prin prezența microbilor (mai ales a cocilor), care nu au putut fi însă izolați din culturile efectuate. Aceasta este atît o consecință a tratamentului cu antibiotice, aplicat anterior, cît și a competiției microbiene, în culturi, cu flora de suprainfecție. Este greu de apreciat proporția exactă a acestor situații în abcesele cerebrale. Bonnal și colab. (1960) constată 13 asemenea observații din 372 de abcese investigate bacteriologic (3,49%).

Abcesele cerebrale cu culturi sterile sînt impresionante ca număr în toate seriile publicate. Astfel, Bonnal și colab. (1960) le constată în 58 de cazuri din 372 studiate bacteriologic (15,5%); Acquaviva și colab. (1967) — în 13 situații din 65 de abcese cerebrale (investigate 20%); Krayenbühl (1967) — 23 din 114 cazuri (20,1%); Biard (1979) — 14 cazuri din 50 (28%).

În seria Clinicii de neurochirurgie din București am constatat 28 de cazuri de abcese cerebrale cu culturi sterile (14,89%) (tabelul XIV); procentul crește dacă scoatem din calcul cele 16 cazuri neexaminate bacteriologic; în aceste condiții, culturile sterile reprezintă 16,27%.

Bonnal și colab. (1960), ca dealtfel și alți autori, susțin că antibioterapia este neîndoielnic factorul esențial în liza microbiană și apariția culturilor sterile. Pentru aceasta pledează prezența formelor bacteriene de involuție, denumite „forme L".

Ca incidență în funcție de patogenia abcesului cerebral, culturile sterile predomină evident, în seria noastră, în abcesele adiacente (tabelul XIV). Comparativ, Acquaviva și colab. (1967) menționează că culturile sterile sînt întîlnite în abcesele posttraumatice și adiacente, dar seria lor este dominată de abcesele posttraumatice. Aceiași autori constată că ab-

Scanned with OKEN Scanner

cesele cu culturi sterile sînt de obicei subacute sau cronice și evoluează favorabil.

Corelații anatomo-clinice în abcesele cerebrale

Diverși autori au încercat să stabilească corelații între aspectul bacteriologic, anatomopatologic, patogenic, evolutiv și prognosticul abceselor cerebrale.

Corelațiile etiopatogenice sînt neîndoielnice pentru toți autorii. Astfel, în seria studiată (tabelul XIV), am constatat dominanța cocilor gram-pozitivi în abcesele adiacente și posttraumatice. Flora gram-negativă se întîlnește cu incidență mai mare în abcesele metastatice și de origine necunoscută. De asemenea:

— abcesele monomicrobiene stafilococice sînt cel mai frecvent de tip adiacent (39,28%);

— abcesele monomicrobiene streptococice sînt mai ales de tip adiacent și metastatic;

— abcesele monomicrobiene cu enterococ sînt mai ales de tip adiacent (60%);

— abcesele monomicrobiene cu germeni gram-negativi (*B. coli* și *B. proteus)* sînt frecvent de origine metastatică (48,8%).

Bonnal și colab. (1960), în seria lor de 372 de abcese cerebrale studiate bacteriologic, menționează:

— abcesul monomicrobian stafilococic este în egală proporție de origine posttraumatică, adiacent sau metastatic; el domină abcesele adiacente osteomielitei cutiei craniene;

— abcesul monomicrobian streptococic și pneumococic este cele mai deseori un abces metastatic cu punct de plecare bronhopulmonar;

— abcesele monomicrobiene cu germeni gram-negativi sînt frecvent secundare infecțiilor sinusale și otomastoidiene, deci sînt de fapt abcese adiacente;

— abcesele cu germeni anaerobi sînt de obicei metastatice;

— abcesele cu floră polimicrobiană sînt frecvent adiacente;

— abcesele cu culturi sterile sînt mai ales metastatice.

Aceste date diferă de cele prezentate în seria Clinicii de neurochirurgie din București (perioada dintre 1970 și 1979), deoarece se referă la cazuri observate pînă în anul 1960.

Date asemănătoare despre abcesele monomicrobiene de origine stafilococică au fost furnizate de Weber (1957) și de Acquaviva și colab. (1967).

Corelațiile etioanatomice sînt mai greu de stabilit. Bonnal și colab. (1960) observă că, de obicei, cocii gram-pozitivi produc abcese unice, germenii anaerobi — abcese unice sau multiloculare, asociațiile polimicrobiene — abcese multiloculare. Acquaviva și colab. (1967) fac aproximativ aceleași constatări într-un studiu efectuat pe o serie de 65 de abcese cerebrale investigate bacteriologic.

Corelațiile etiologice și evolutive i-au preocupat pe numeroși autori. Astfel, după Bonnal și colab. (1960), abcesul stafilococic este în majoritatea cazurilor de tip subacut sau cronic; abcesul streptococic și pneumococic este de tip acut sau subacut; abcesele produse de germenii gram-negativi sînt acute sau subacute; abcesele produse de germenii anaerobi sînt cel mai frecvent de tip acut; asociațiile polimicrobiene dau proporții relativ egale de abcese acute, subacute și cronice; abcesele cu culturi sterile sînt de obicei cronice. Acquaviva și colab. (1967) prezintă date foarte asemănătoare.

Corelațiile etiologice și prognostice servesc la aprecierea severității evoluției în funcție de natura culturii microbiene obținute. Concluziile tu-

Scanned with OKEN Scanner

turor autorilor (Bonnal şi colab., 1960; Acquaviva şi colab., 1967; Krayenbühl, 1967; Garfield, 1969; Biard, 1974) sînt următoarele:

— cu toată rezistenţa la numeroase antibiotice, prognosticul abceselor produse de stafilococ este mult mai favorabil decît al celor produse de streptococ;

— infecţiile pleuropulmonare streptococice şi pneumococice, care produc abcese metastatice cu această etiologie, constituie un factor de agravare a prognosticului;

— se consideră că prognosticul este grav în cazul etiologiei streptococice, pneumococice şi asociaţiilor polimicrobiene;

— flora gram-negativă şi germenii anaerobi întunecă de asemenea prognosticul abceselor cerebrale;

— prognosticul abceselor cerebrale cu culturi sterile este deosebit de favorabil;

— în ultimul deceniu, se observă o recrudescenţă şi o creştere a virulenţei streptococului în producerea abceselor cerebrale (De Louvois şi colab., 1974); menţionăm că şi incidenţa abceselor cerebrale cu streptococ anaerob înregistrează o creştere în ultimii ani (Lerner, 1975).

Tratament

Principalele direcţii ale terapiei în perioada anterioară antibioticelor

Încă din 1893, MacEwen schiţa cîteva linii de conduită în tratamentul abceselor cerebrale, care pot fi astfel sistematizate:

— evacuarea puroiului;

— lupta contra infecţiei şi diseminării ei (MacEwen utiliza antiseptice pentru protejarea ţesutului nervos adiacent);

— reducerea presiunii intracraniene, adică prevenirea hernierii substanţei cerebrale prin zona de trepanaţie;

— prevenirea rupturii abcesului în ventricul şi meninge;

— înlăturarea sursei primare de infecţie;

— adaptarea tratamentului la fiecare caz în parte.

Metodele chirurgicale aplicate constau din:

— drenarea conţinutului abcesului cerebral;

— puncţia abcesului şi golirea completă a conţinutului;

— rezecţia în totalitate a abcesului încapsulat.

Aceste trei metode şi-au disputat supremaţia în perioada anterioară antibioterapiei. Datorită lucrărilor lui King (1924), Sargent (1928), Grant (1932), Horrax (1934), Vincent şi colab. (1936, 1937) s-au putut preciza următoarele principii de tratament:

— necesitatea extirpării totale a ţesutului cerebral infectat;

— ablaţia largă a zonei de encefalită purulentă;

— extirparea, pe cît posibil, a abcesului şi capsulei în totalitate.

Deşi se reuşise punerea la punct a conduitei chirurgicale, mortalitatea, în abcesele cerebrale, rămînea ridicată, indiferent de tehnica chirurgicală adoptată.

Principalele direcţii ale terapiei în perioada antibioticelor

Odată cu introducerea sulfamidelor şi ulterior a antibioticelor în tratamentul abceselor cerebrale, mortalitatea a scăzut brusc şi a permis evaluarea reală a rezultatelor în funcţie de metoda chirurgicală utilizată. Cu toate că încă de la MacEwen (1893) se discuta despre necesitatea diagnosticului şi tratamentului corect în abcesele cerebrale, în vederea unei vindecări fără sechele, deziderатul nu a putut fi atins decît în perioada an-

Scanned with OKEN Scanner

tibioterapiei. De-abia acum fiecare caz de abces a putut fi evaluat corect, în funcție de etiologie, patogenie, localizare, formă anatomică, evoluție etc. Astfel, principiul *each case must be treated on ite merits*, enunțat de Jooma, Pennybacker și Tutton (1951), își vădește valabilitatea abia în perioada modernă.

Achizițiile terapeutice în tratamentul abceselor cerebrale nu se rezumă la antibioterapie; eficacitatea lor timp de trei decenii i-a entuziasmat sau i-a decepționat pe neurochirurgi și pe medicii terapeuți, în general. Valoarea nici unuia dintre tratamentele aplicate în abcesele cerebrale nu poate fi însă absolutizată. Intricarea unor factori etiopatogenici și evolutivi numeroși necesită un tratament la fel de sofisticat; în aceste condiții, antibioticele nu pot suplini actul chirurgical, după cum nici reciproca nu este valabilă.

Obiectivele actuale ale tratamentului în abcesele cerebrale sînt:

— antibioterapia;

— tratamentul edemului cerebral;

— tratamentul chirurgical;

— tratamentul complicațiilor postoperatorii;

— tratamentul focarului primar de infecție.

Vom prezenta aceste obiective terapeutice, eliminînd datele de interes istoric, ca și pe cele referitoare la dispute terapeutice.

Antibioterapia

Date generale. De la prima încercare de utilizare a penicilinei în tratamentul unui abces cerebral frontal adiacent, rinogen, numeroase publicații au demonstrat eficacitatea antibioticelor asupra evoluției abceselor cerebrale (Fincher, 1946; Le Beau, 1946; Cairns, 1947; Ballantine și White, 1953, Weber, 1957).

Aplicarea antibioterapiei a avut ca efecte:

— scăderea frecvenței abceselor cerebrale prin tratarea leziunii infecțioase inițiale (deci profilaxia abcesului) sau/și dispariția focarului supurativ cerebral inițial;

— delimitarea supurației cerebrale, ceea ce duce la scăderea edemului perilezional și la încapsulare mai rapidă;

— producerea unei evoluții clinice torpide și apariția frecventă a abceselor subacute și cronice;

— diminuarea posibilității de diseminare intracerebrală a infecției în caz de ruptură spontană sau chirurgicală a abcesului cerebral; în aceste condiții, actul chirurgical permite ablația largă;

— posibila mascare a focarului infecțios inițial, deci creșterea numărului de abcese cerebrale de origine necunoscută.

În totalitate, datorită acestor factori, antibioterapia, cu toate că între timp flora microbiană a devenit antibiorezistentă, a dus la scăderea semnificativă a mortalității, numărului recidivelor și gravității sechelelor în abcesele cerebrale. Mai mult, antibioterapia administrată în doze extrem de ridicate, a reușit să stăvilească evoluția fazei de encefalită supurativă, deci a prevenit dezvoltarea abcesului cerebral, făcînd astfel inutil tratamentul chirurgical (Heinemann și colab., 1971).

Principii ale aplicării antibioterapiei în abcesele cerebrale

Nu ni se pare necesar să prezentăm pe larg acțiunea antibioticelor, indicațiile lor terapeutice, reacțiile adverse, fenomenul rezistenței dobîndite și tehnica de tratament; de aceea ne vom opri doar la elementele esen-

Scanned with OKEN Scanner

țiale referitoare la patologia abceselor cerebrale, afecțiuni care pot fi însoțite de meningite limfocitare sau purulente.

Ca urmare, vom descrie sensibilitatea microbiană, penetrația antibioticelor în LCS și în abces, reacțiile adverse la antibiotice, rezistența terapeutică, calea de administrare, tehnica tratamentului, posibilitățile terapeutice, medicația asociată antibioterapiei și posibilitățile terapeutice în abcesele multiple.

Sensibilitatea microbiană la antibiotice. Spectrul antimicrobian inițial, stabilit pentru fiecare antibiotic, relevă (prin testări) germenii sensibili și rezistenți în mod natural la un anumit antibiotic. În funcție de spectrul antimicrobian inițial, antibioticele au fost împărțite în două grupe:

a) *Antibiotice cu spectru îngust:*

— antibioticele de tip penicilinic (penicilina, eritromicina, novobiocina, lincomicina etc.), active asupra cocilor gram-pozitivi (stafilococ, streptococ, pneumococ), unii coci gram-negativi (meningococ) și bacili gram-pozitivi (clostridii, B. difteric);

— antibiotice cu spectru de tip streptomicinic (streptomicina, kanamicina, neomicina, gentamicina, polimixina, colistinul), active asupra cocilor gram-pozitivi, cocilor gram-negativi (enterococ) și bacililor gram-negativi (*B. coli, B. proteus,* B. piocianic, *B. klebsiella*).

b) *Antibioticele cu spectru larg* sînt active mai ales asupra bacililor și cocilor gram-pozitivi și garm-negativi. Din acest grup fac parte cloramfenicolul, tetraciclinele, ampicilina, cefalosporinele.

Alegerea antibioticului trebuie să țină seama de următoarele reguli obligatorii (tabelul XV):

— spectrul de acțiune al antibioticului ales să cuprindă germenul res-

TABELUL XV

SENSIBILITATEA MICROBIANĂ LA ANTIBIOTICELE DE ELECȚIE

Agentul etiologic	Antibiotice de elecție
Coci gram-pozitivi	
Stafilococ auriu nesecretor de penicilinază	Penicilina G Penicilina G+ Kanamicina Eritromicina Cefalosporine Lincomicina Novobiocina Kanamicina
Stafilococ auriu penicilinazo-secreor	Oxacilina Meticilina Cloxacilina Eritromicina Oxacilina+ Gentamicina Cefalosporine Lincomicina Novobiocina Kanamicina
Streptococ beta-hemolitic	Penicilina G Eritromicina Lincomicina
Streptococ viridans	Penicilina G+ Kanamicina (Streptomicina) Ampicilina; Kanamicina Cefalosporine
Pneumococ	Penicilina G Ampicilina Eritromicina Lincomicina
Enterococ	Ampicilina Ampicilina+ Gentamicina Eritromicina Cefalosporine Penicilina G+ Streptomicina (Kanamicina)
Coci gram-negativi	
Meningococ	Penicilina G+ Cotrimoxazol Ampicilina+ Cotrimoxazol

Scanned with OKEN Scanner

TABELUL XV (continuare)

Agentul etiologic	Antibiotice de elecție
Bacili gram-pozitivi	
Clostridii anaerobe	Penicilina G Eritromicina
Bacili gram-negativi	
B. coli	Ampicilina+ Kanamicina (Gentamicina sau Streptomicina) Cefalosporine
B. klebsiella	Gentamicina (+eventual Cloramfenicol) Colistina Kanamicina Cefalosporine
B. proteus	Gentamicina Kanamicina Colistin Cloramfenicol+ Streptomicina Ampicilina
B. piocianic	Polimixina B Colistina Gentamicina Pyopen
Haemophilus influenzae	Ampicilina Cefalosporine Eritromicina Cloramfenicol
Micobacterii	
B. Koch	Izoniazidă+ Streptomicină+ Etambutol (Rifampicina) Rifampicina Kanamicina Etionamida

ponsabil de infecția cerebrală sau primară (eventual după efectuarea antibiogramei);

— antibioticul să fie difuzibil în sînge, LCS și să pătrundă în interiorul abcesului, realizîndu-se o concentrație antibacteriană activă;

— antibioticul să fie cît mai puțin toxic și bine tolerat;

— ca regulă, în aplicarea antibioterapiei se preferă monoterapia.

În cele de mai sus am prezentat sensibilitatea germenilor față de antibioticele folosite în prezent. Să adăugăm că în abcesele cerebrale cu sau fără meningită, este necesară *asocierea antibioticelor,* cu următoarele scopuri:

— obținerea unui efect bactericid înalt pentru sterilizarea focarului abcesului greu accesibil;

— tratamentul infecției cerebrale posibil polimicrobiene;

— realizarea unei acoperiri bacteriologice pentru germenii gram-negativi și gram-pozitivi din focarul cerebral și din focarul infecțios primar.

La stabilirea asociației de antibiotice se va urmări realizarea unui efect bactericid sinergic asupra germenului patogen sensibil la ambele antibiotice alese (după antibiogramă sau pe criterii statistice de probabilitate). În infecțiile mixte este necesar ca fiecare agent patogen să fie sensibil la cel puțin unul dintre antibioticele alese pentru asociere. Dealtfel, în tabelul XV sînt prezentate cîteva modalități de asociere a două antibiotice.

Antibioterapia trebuie începută precoce, înainte de a se fi identificat germenul cauzal (eventual știm care este germenul din focarul presupus primar), folosind antibiotice cu spectru larg, care străbat bariera hematoencefalică.

Ca jaloane de conduită terapeutică servesc următoarele:

— în abcesele cu stafilococ (secretor de penicilinază) se indică asocierea oxacilinei cu kanamicina;

— în abcesele cu streptococ *viridans:* asocierea ampicilinei+kanamicină;

— în abcesele pneumococice: aso-

Scanned with OKEN Scanner

cierea penicilinei (ampicilină)+rifampicina;

— în abcesele cu enterococ: ampicilină+gentamicină;

— în abcesele cu bacili gram-negativi: ampicilină+gentamicină+cotrimoxazol;

— în abcesele cu B. piocianic: Pyopen+gentamicină.

Uneori este necesară asocierea unui al treilea antibiotic, pe care îl avem oricînd la îndemînă, și anume a cloramfenicolului — extrem de eficace în infecțiile sistemului nervos, dată fiind proprietatea sa de a străbate cu ușurință bariera hematoencefalică. De asemenea, nu este deloc de neglijabil aportul cotrimoxazolului (Biseptol) asociat cu antibioterapia în tratamentul abceselor cerebrale.

De regulă, nu se asociază două antibiotice din grupul oligozaharidelor (streptomicină), aminoglicozidelor (kanamicină, gentamicină) sau polipeptidelor (colistina, polipeptid B), după cum nu se folosesc asocieri de antibiotice bactericide (grupul penicilinei) cu bacteriostatice cu spectru larg (cloramfenicol), întrucît cele cu spectru larg trec germenii în faza de latență, oprindu-le multiplicarea și anulînd acțiunea bactericidă a penicilinei.

Aceste reguli, care păreau bine stabilite (Păun, 1971; Angelescu, 1976; Balș, 1976), sînt contrazise de rezultatele actuale observate după administrarea antibioticelor în abcesele cerebrale. Astfel, Rosenblum și colab. (1980) asociază penicilină, în doze mari, cu cloramfenicol, în medie timp de 7 săptămîni, medicație cu care reușesc să trateze nechirurgical, deci numai prin antibioterapie, abcese cerebrale multiple. Remarcăm succesul cu care se folosește, contrar regulilor „clasice" ale antibioterapiei, asociația penicilină+cloramfenicol.

Penetrația antibioticelor în LCS și în abcesul cerebral. Difuziunea antibioticelor în LCS trebuie să realizeze două trebuie să realizeze două deziderate:

a) Antibioticele trebuie să fie active asupra agentului etiologic presupus sau izolat. Întrucît de multe ori antibioterapia trebuie începută înainte de izolarea agentului microbian, se recurge la o asociație de antibiotice care să realizeze acoperirea bacteriologică a întregii flore (Modai, 1980).

b) Antibioticele trebuie să realizeze o concentrație eficientă în LCS. Deoarece această concentrație diferă în sînge și LCS, în practică se folosesc numai acele antibiotice a căror difuziune în LCS este satisfăcătoare (cel puțin 15% față de nivelul sanguin). Ca urmare, putem vorbi de:

— antibiotice cu difuziune bună în LCS; cloramfenicol, cotrimoxazol, colistin, ampicilină (difuziunea lor este mai mare de 15% față de nivelul sanguin);

— antibiotice cu difuziune redusă în LCS: penicilină, oxacilină, kanamicină, gentamicină, methicolin, cefalosporină (difuziunea lor este mai mică de 15% față de nivelul sanguin);

— antibiotice cu difuziune nulă în LCS: polimixina B.

Avînd la dispoziție un număr de antibiotice cu difuziune marcată în LCS, se poate începe tratamentul pe cale parenterală. Dacă antibiograma indică necesitatea de a se introduce un antibiotic cu difuziune scăzută, se pot folosi doze mari administrate pe cale parenterală (doze maxime tolerate) și intrarahidiană. Chiar în cazul polimixinei B (în abcesele cu B. piocianic) se poate utiliza acest antibiotic direct intrarahidian.

Multe antibiotice pot fi administrate intrarahidian în abcesele cerebrale însoțite de meningite. Dintre antibiotice, cele cu toleranță bună și medie sînt: penicilina G, meticilina,

Scanned with OKEN Scanner

oxacilina, ampicilina, kanamicina, gentamicina, eritromicina, polimixina B. Majoritatea sînt iritante la administrare intrarahidiană și, ca urmare, produc frecvent arahnoidite spinale. Din această cauză vor fi administrate intrarahidian cu prudență, antibioticul va fi ales cu atenție, iar numărul total de administrări va fi limitat (tabelul XVI). Mai mult, penicilina G și oxacilina administrate intrarahidian au efecte iritante și convulsivante recunoscute.

Administrarea intrarahidiană a unor antibiotice cu penetranță bună prin bariera hematoencefalică (cloramfenicolul, cefalotinele, sulfamidele, cotrimoxazolul) este total contraindicată (tabelul XVI).

În concluzie, ca linie de conduită terapeutică în abcesele cerebrale, vom alege acea asociație de antibiotice cu difuziune bună în LCS (cloramfenicolul, ampicilina, administrate pe cale generală) și bineînțeles vom administra intrarahidian antibioticele cu toleranță bună sau medie, ca tratament al meningitei de acompaniament (pre- sau postoperatorie).

Difuziunea antibioticelor în abcesul cerebral este o chestiune încă controversată. Black și colab. (1973) găsesc o concentrație terapeutică a diferitelor antibiotice urmărite (penicilină G, meticilină, cloramfenicol) în conținutul purulent al abceselor cerebrale. Cu toate acestea, autorii remarcă persistența unor culturi de streptococi în puroiul aspirat după antibioterapie susținută (20 milioane u. penicilină G și 3 g cloramfenicol, administrate zilnic, timp de 10 zile înainte de aspirație). De Louvois și Hurley (1975) încearcă diferite metode pentru a stabili o corelație cît mai eficientă între nivelul sistemic al antibioticului și concentrația sa în abces. Aceste lucrări relevă că și în cazurile cînd antibioticul pătrunde în conținutul abcesului, activitatea sa antibacteriană este slabă la acest nivel. Black și colab. (1973) deși dovedesc că nivelurile crescute de antibiotice în sînge străbat capsula abcesului, arată că activitatea antibacteriană a antibioticelor în cavitatea acestuia este scăzută. Autorii citați consideră că germenii patogeni sînt bine protejați în mediul purulent din interiorul abcesului cerebral.

Se poate afirma că antibioticul pătrunde extrem de greu prin capsula abcesului și că atinge un nivel antimicrobian sigur ineficient. Eficacitatea antibioterapiei în encefalitele supurative sau abcesele colectate neîncapsulate se explică tocmai prin absența unei capsule perfect delimitante de țesutul cerebral. Deci, antibioterapia în doze mari poate vindeca encefalitele supurative (Heinemann și colab., 1971) și rămîne ineficientă în abcesele încapsulate.

Despre introducerea antibioticelor direct în cavitatea abcesului punctionat (după efectuarea antibiogramei) și rezultatele obținute vom vorbi pe larg, cînd vom aborda modul de administrare a antibioticelor.

Reacții adverse la antibiotice. După administrarea asociațiilor antibiotice în abcesele cerebrale, pot surveni numeroase reacții adverse de intensitate și gravitate variabilă, de la simpla intoleranță locală, pînă la șocul anafilactic. Din nefericire, unele reacții sînt inevitabile, ca urmare a toxicității antibioticelor administrate în doze mari, de care nu ne putem însă dispensa.

Dintre principalele reacții adverse menționăm:

Fenomenul de intoleranță locală survine de obicei după administrarea antibioticelor pe cale orală.

b) Toxicitatea antibioticelor se poate manifesta acut (prin supradozaj) sau cronic (prin prelungirea terapiei). Principalele fenomene toxice cunoscute sînt: ototoxicitatea (kanamicina, neomicina, streptomicina), ne-

Scanned with OKEN Scanner

TABELUL XVI

ANTIBIOTICELE UTILIZATE ÎN TRATAMENTUL ABCESELOR CEREBRALE — DOZE, CĂI DE ADMINISTRARE, TOLERANȚĂ

Antibioticul	Administrare generală — Doză/24 ore		Administrare intrarahidiană				Observații
	Copil (mg/kg)	Adult	Copil	Adult	Nr. total de administrări	Modul de administrare	
Penicilina G	200 000—500 000 u.	1—30 mil. u.	1 000—2 500 u.	2 000—15 000 u.	1—5	în 10 ml	Toleranță mediocră, efect iritant, uneori convulsivant
Meticilina	100—250 mg	8—12 g	3—5 mg	10—20 mg	1—5	în 5—10 ml	Toleranță medie, efect iritant intrarahidian
Oxacilina	100—200 mg	3—6 g	2—4 mg	5—10 mg	1—5	în 5—10 ml	Toleranță mediocră, efect iritant intrarahidian, convulsivant
Ampicilina	100—400 mg	3—10 g	3—8 mg	10—30 mg	1—5	în 5—10 ml	Toleranță medie, efect iritant intrarahidian
Eritromicina	40— 80 mg	2— 4 g	—	—	—	—	Contraindicată intrarahidian
Cefalotina	300 mg	6—12 g	—	—	—	—	Contraindicată intrarahidian, fără efect
Kanamicina	15 mg	1— 2 g	2—4 mg	5—10 mg	1—5	în 5—10 ml	Toleranță medie, efect iritant intrarahidian
Gentamicina	2—6 mg	160—240 mg	1 mg	3— 5 mg	1—5	în 5—10 ml	Toleranță medie, efect iritant intrarahidian
Colistina	150 000 u.	5—10 mil. u.	1 000—5 000 u.	10 000—20 000 u.	1—5	în 5—10 ml	Toleranță bună
Polimixina B	2 mg	100—150 mg	1—2 mg	2— 5 mg	1—5	în 5—10 ml	Toleranță bună
Cloramfenicolul	100 mg	4 g	—	—	—	—	Contraindicat intrarahidian, fără efect
Tetraciclinele	15—30 mg	2—4 g	—	—	—	—	Contraindicat intrarahidian
Cotrimoxazolul	20—60 mg	2—4 g	—	—	—	—	Contraindicate intrarahidian
Sulfamide difuzibile în LCS							
— Sulfametin	100—150 mg	0,5—1,5 g	—	—	—	—	
— Sulfatiazol	100—150 mg	4—8 g	—	—	—	—	

Scanned with OKEN Scanner

frotoxicitatea (kanamicina, neomicina, gentamicina, colistina, polimixina etc.), medulotoxicitatea de tipul anemiei aplastice, agranulocitozei, trombopeniei (cloramfenicol și unele sulfamide), hepatotoxicitatea (rifampicina, HIN, novobiocina, PAS etc.), neurotoxicitatea (HIN, etambutol, sulfamide, polimixină, cloramfenicol etc.) și, în fine, efectele teratogene (tetracicline, sulfatuberculostatice, cotrimoxazol). Date fiind acestea, se va opta pentru un antibiotic mai puțin activ, dar cu toxicitate scăzută. O mențiune specială pentru cloramfenicol, antibiotic de elecție în tratamentul abceselor cerebrale: îl vom folosi întotdeauna sub controlul atent al hemogramei.

c) *Perturbările biologice* sînt numeroase, de tipul dismicrobismului mucoaselor (stomatite, enterite, enterocolite fungice sau stafilococice), carențelor vitaminelor din grupul B și K, fenomenelor Herxheimer (eliminarea brutală a endotoxinelor bacteriene sub acțiunea dozelor mari de antibiotice).

d) *Sensibilizarea la antibiotice* este un fenomen redutabil și destul de frecvent actualmente, provocat de antibioticele și chimioterapicele utilizate în mod curent. Simptomele clinice sînt extrem de variate, de la manifestări alergice (urticarie, edem, febră, dermatoze de contact, eritrodermii, conjunctivite și rinite alergice, astm bronșic etc) pînă la șoc anafilactic cu tablou dramatic. În aceste condiții, trebuie testată cu atenție sensibilitatea pacienților la antibiotice și urmărită evoluția celor cu abcese cerebrale, tratați cu doze mari și timp îndelungat. Amintim, ca fenomene îngrijorătoare, apariția sensibilizării încrucișate la întreg grupul chimic al antibioticului respectiv.

În concluzie, la primele semne de sensibilizare la un antibiotice, administrarea acestuia va fi imediat întreruptă și în nici un caz nu va fi înlocuit cu un altul din același grup chimic. La asociațiile de antibiotice vom fi nevoiți să efectuăm teste cutanate pentru fiecare antibiotic în parte pentru a-l îndepărta pe cel alergizant.

Rezistența dobîndită la antibiotice. Întrebuințarea timp îndelungat a antibioticelor în tratamentul pre- și postoperator al abceselor cerebrale, deci contactul prelungit al germenului cu antibioticul, va duce în final la crearea unor tulpini bacteriene rezistente. Tulpinile microbiene pot deveni rezistente fie prin *adaptare* (antibioticul subdozat), fie prin selecție de *mutante bacteriene rezistente,* care se transmit genetic.

Rezistența se poate instala la un singur antibiotic (monorezistență), la antibioticele înrudite chimic (rezistența încrucișată) sau față de mai multe antibiotice (plurirezistență).

Ca să evităm apariția rezistenței în abcesele cerebrale, vom administra antibioticele în doze mari, pe cale parenterală; de asemenea pledăm pentru administrarea lor obligatorie prin cateter într-o venă magistrală (jugulară, subclavie, femurală). Pentru a cunoaște rezistența germenilor, vom efectua testarea sensibilității la antibiotice repetînd antibiograma. Administrarea locală, în abces, a antibioticelor (practicată de regulă de autorii anglo-saxoni) necesită efectuarea antibiogramei la fiecare evacuare de puroi.

Calea de administrare. Obiectivul esențial al tratamentului cu oricare dintre antibioticele folosite în abcesele cerebrale este realizarea unei concentrații antibacteriene active în sînge, LCS, parenchimul cerebral și focarul primar al infecției. Pentru atingerea acestui deziderat se folosesc asociații de antibiotice administrate parenteral. Ca-

Scanned with OKEN Scanner

lea orală este, în asemenea situații, ineficientă (multe antibiotice fiind neresorbabile), mai ales că starea de conștiență a bolnavilor poate fi alterată, nepermițînd administrarea pe această cale.

a) Așa cum am arătat, vom folosi drept cale *parenterală* de administrare a antibioticelor o magistrală venoasă. Astfel, se pot introduce pe cateter cantitățile necesare de antibiotice, care să atingă concentrația sanguină necesară, și se poate menține un nivel sanguin constant, reglînd ritmul administrării.

b) Vom alege acele antibiotice active asupra germenelui presupus sau izolat, ținînd seama ca dozele să fie mari și difuzibilitatea antibioticului în LCS bună (tabelul XVI). În cazul meningitelor apărute în cursul abceselor cerebrale pre- sau postoperator, vom administra antibioticele și *intrarahidian,* deși au efect iritant local. Folosirea acestei căi are rezultate bune în tratamentul meningitelor purulente din abcesele cerebrale fisurate. S-au utilizat fie antibiotice din grupul penicilinei, fie din cel al aminoglicozidelor (gentamicina, kanamicina) (Kaiser și McGee, 1975). Studii experimentale și observații clinice relevă riscul de apariție a epilepsiei la contactul penicilinei cu cortexul cerebral, cînd antibioticul este administrat intrarahidian (Walker și colab., 1945; Garretson și colab., 1979). Injectarea intrarahidiană a provocat frecvent arahnoidite sau, mai rar, radiculopatii sau mielite (Garretson și colab., 1979). Gentamicina nu produce crize comițiale, totuși pe EEG se înscriu vîrfuri și unde lente. Cefalotinele, carbenicilina (Pyopen), colistinul nu declanșează decît rareori activitate epileptogenă. În asemenea situații, este preferabil ca aceste antibiotice să fie administrate intrarahidian în soluții cu concentrație scăzută.

c) Cînd se recurge la puncționarea și aspirarea abceselor cerebrale, se introduc *în cavitatea abceselor* antibiotice, conform antibiogramei. Metoda are numeroși adepți: Walker și colab., 1945; Garfield, 1969; Van Alphen și Dreissen, 1975. Black și colab. (1973) nu consideră necesară introducerea antibioticelor în cavitatea abcesului puncționat și pledează, în schimb, pentru administrarea parenterală în doze mari. După acești autori, introducerea antibioticelor în cavitatea abcesului nu mărește concentrația lor în comparație cu administrarea în doze mari pe cale intravenoasă, în schimb mărește pericolul apariției epilepsiei. În practică, după puncționarea abcesului cerebral se pot instila în cavitatea abcesului pînă la 20 000 u.i. de penicilină G. Și în aceste condiții este posibilă apariția epilepsiei, cu toate că Garfield (1978) o consideră doar incidentală. Insistăm, ca dealtfel Garretson și colab. (1979), asupra elementului convulsivant cert produs de către penicilina G, meticilină, cefalotine, carbenicilină, administrate în cavitatea abcesului și difuzate în cortexul înconjurător.

d) Ca ultimă cale de administrare a antibioticelor în meningitele purulente din abcesele cerebrale pre- și/sau postoperatorii, menționăm *calea intraventriculară.* Dintre antibiotice, se folosește în primul rînd gentamicina, urmată de cefalotine. S-a recurs la această modalitate de administrare la copii în cazuri grave. Gentamicina administrată intraventricular este deosebit de eficace, dar folosirea ei trebuie rezervată situațiilor extreme, cum sînt abcesele fisurate în ventriculi (Moellering și colab., 1972; Salmon, 1972).

Tehnica tratamentului. Pentru a fi eficace, tratamentul cu antibiotice trebuie să parcurgă următoarele etape:

Scanned with OKEN Scanner

a) *Stabilirea diagnosticului clinic complet* presupune depistarea focarelor septice din organism (otice, sinuzale, dentare, pleuropulmonare, cardiace, osoase etc.) pasibile de însămînțare cerebrală.

b) *Stabilirea diagnosticului etiologic.* În această etapă se recoltează și se prelucrează bacteriologic produsele patologice în vederea depistării germenului (sau asociației polimicrobiene) patogen implicat. De obicei reușim să izolăm agentul etiologic în focarul primar și numai după aceea (în timpul intervenției chirurgicale) putem obține germenele patogen din focarul cerebral. În aceste condiții, nu se temporizează aplicarea tratamentului cu antibiotice pînă la intervenția chirurgicală, ci se începe administrarea antibioticelor cu spectru larg eficace asupra florei microbiene gram-pozitive și gram-negative; ulrior, dacă este cazul, se înlocuiește antibioticul cu cel indicat de antibiogramă.

c) *Alegerea antibioterapiei eficiente* implică cunoașterea exactă a germenului patogen și a sensibilității sale la antibiotice, testată prin antibiogramă. În abcesele cerebrale se folosesc asociații de antibiotice, așa cum am mai menționat. Ca asociații de antibiotice se folosesc în mod curent: penicilină + oxacilină + gentamicină sau cloramfenicol + gentamicină (administrate parenteral în dozele din tabelul XVI). Această asociație este eficace asupra întregii flore microbiene. Nu putem emite scheme fixe de antibioterapie, întrucît sensibilitatea florei microbiene se schimbă mereu, așa că la unul și același bolnav schema terapeutică inițială trebuie modificată ulterior. De aceea pledăm pentru conducerea tratamentului cu antibiotice în funcție de rezultatele obținute la antibiograme repetate.

Redăm în continuare cîteva *principii terapeutice* pe care trebuie să le avem în vedere cînd lucrăm cu asociații de antibiotice:

— ca modalitate de asociere a antibioticelor vom evita administrarea concomitentă a bactericidelor și bacteriostaticelor;

— se folosesc antibioticele cît mai puțin toxice și mai bine tolerante;

— se aleg antibioticele cu difuzibilitate cît mai mare în LCS;

— se ține seama de rezultatele antibiogramelor cu germeni recoltați din abcesele polimicrobiene;

— abcesele cu culturi sterile necesită același tratament susținut, cu antibiotice al căror spectru să acopere întreaga floră gram-pozitivă și gram-negativă;

— de multe ori sensibilitatea agentului patogen este modificată de tratamentele cu antibiotice aplicate anterior (în majoritatea cazurilor, subdozate);

— trebuie efectuate repetate însămînțări și antibiograme din focarul infecțios primar, care va fi cît mai repede asanat;

— trebuie efectuate de asemenea însămînțări și antibiograme ale germenilor LCS în abcesele cerebrale operate (cu ocazia punctiilor lombare de rutină);

— schema antibioterapiei instituite poate fi oricînd modificată, în funcție de rezultatele examenelor bacteriologice și ale antibiogramelor lor.

d) *Căi de administrare, doze, durata tratamentului*

Tratamentul abceselor cerebrale poate fi administrat pe următoarele *căi:*

— administrarea parenterală, intravenoasă, pe cateter constituie calea de elecție; are avantajul că permite aplicarea corectă a antibioterapiei, stabilirea unei concentrații sanguine de antibiotice eficiente și con-

Scanned with OKEN Scanner

stante, ca și siguranța în ceea ce privește dozele administrate; în plus, servește și la accesul și supravegherea echilibrului hidroelectrolitic, acidobazic și metabolic (Borderon și colab., 1981);

— administrarea parenterală, intramusculară este utilă numai în cazurile cînd germenul patogen prezintă sensibilitate la antibioticele care nu pot fi administrate intravenos (kanamicină, cloramfenicol etc.); ea reprezintă totodată o cale de continuare a tratamentului cu antibiotice început intravenos (se renunță la cateterul intravenos după cca 7—10 zile, pentru a se evita pericolul septicemiei de cateter);

— administrarea orală a antibioticelor este iluzorie în tratamentul abceselor cerebrale, date fiind modificarea stării de conștiență-cunoștință a bolnavului, apariția rapidă a dismicrobismului intestinal sau a intoleranței digestive, absorbția limitată și necontrolabilă a antibioticelor la nivelul intestinului;

— administrarea intrarahidiană va fi folosită numai în cazuri extreme, de meningită purulentă, fie consecutivă fisurării abcesului, fie postoperator; se recurge la antibiotice cît mai bine tolerate, în doze adecvate, administrate în diluții mari și cu un număr limitat de aplicări (tabelul XVI);

— administrarea intraventriculară este rezervată numai cazurilor cu evoluție severă, ca urmare a fisurării abcesului în sistemul ventricular cerebral;

— administrarea antibioticelor în cavitatea abcesului se efectuează după puncționarea și aspirarea conținutului purulent; nu pledăm pentru această metodă terapeutică, deoarece poate genera oricînd însămînțări, deci abcese recidivate, meningite, ventriculite, empieme subdurale.

Dozele de antibiotice folosite în tratamentul abceselor cerebrale ating limita superioară, deoarece se urmărește asanarea focarului infecțios primar, difuzibilitatea mare în LCS, tratarea focarului de encefalită supurativă (în cazul abceselor neîncapsulate), limitarea infecției în parenchimul cerebral și, în fine, asanarea focarului septic cerebral după ablația abcesului. Desigur că dozele de antibiotice administrate sînt uneori la limita toxicității, ceea ce impune o strictă supraveghere clinică și biologică. Astfel, dozele propuse pentru diferite antibiotice de către Garfield (1978) sînt: penicilina G intravenos 20—30 milioane u.i.; cloramfenicol intramuscular 3—4 g; meticilină intravenos sau intramuscular 16—24 g.

Dozele de antibiotice trebuie respectate strict în cazul administrării intrarahidiene sau intraventriculare (tabelul XVI).

Durata tratamentului cu antibiotice în abcesele cerebrale variază în funcție de evoluția bolii: în cazul cînd este favorabilă, se continuă administrarea parenterală a dozelor maxime timp de două săptămîni de la ablația abcesului, continuîndu-se încă patru săptămîni administrarea pe cale orală. Există situații cînd tratamentul parenteral trebuie prelungit și după această dată, dacă evoluția clinică și bacteriologică o impun (George și colab., 1979).

Scopul antibioterapiei în doze mari și administrate lung timp este de a preveni recidivele abceselor cerebrale sau complicațiile septice.

Posibilități terapeutice în abcesele cerebrale multiple

Cînd cu mijloacele actuale de investigații (CT-*scan*) se diagnostichează existența unor abcese multiple, aplicarea tratamentului chirurgical are rezultate bune numai dacă

Scanned with OKEN Scanner

abcesele sînt grupate (de exemplu, abcese temporale multiple, adiacente unui focar otomastoidian).

În cazul abceselor cerebrale diseminate, situație frecventă în abcesele metastatice, tratamentul chirurgical poate fi indicat pentru ablația abcesului și efectul său compresiv. Astfel, elementul terapeutic principal rămîne antibioterapia masivă. De altfel, Rosenblum și colab. (1980) prezintă o serie de 8 cazuri de pacienți cu abcese cerebrale multiple, tratate numai cu antibiotice și stabilește că indicațiile terapeutice în asemenea situații sînt următoarele:

— abcese cerebrale multiple, diseminate;

— abcese cerebrale profunde, de linie mediană;

— abcese cerebrale multiple, cu alterarea stării de conștiență-cunoștință.

În aceste situații, de *high risk patients*, se indică antibioterapie în doze masive, timp de 7—8 săptămîni. Pentru această atitudine terapeutică pledează și lucrările lui Heinemann și colab. (1971), Berg și colab. (1978), Rotheram și colab. (1979), Vallée și colab. (1980), Kamin și Biddle (1981). CT-*scan* este deosebit de utilă pentru diagnosticul și urmărirea evoluției acestor pacienți. Interesant este că Rosenblum și colab. (1980) recomandă asocierea penicilinei (administrată intravenos în doză de 10—20 milioane u.i./zi), cu cloramfenicol (administrat intramuscular în doză de 3—4 g/zi). La această terapie trebuie asociați corticosteroizii.

O situație asemănătoare este prezentată de George și colab. (1979), care recomandă, în afară de antibioterapie, puncționarea și aspirarea abceselor multiple.

Medicație asociată antibioterapiei

Principala medicație asociată antibioticelor în tratamentul abceselor cerebrale este corticoterapia. Efectele sale constau în scăderea edemului cerebral vasogen din jurul abcesului și limitarea riscului cloazonărilor, în cazul administrării intrarahidiene a antibioticelor. Corticosteroizii trebuie administrați cu prudență, după ce ne-am asigurat că stăpînim infecția, pentru că ei îi favorizează difuzarea (Jawetz și Merrille, 1954).

Desigur nu vor fi neglijate: reechilibrarea hidroelectrolitică, acidobazică, metabolică, transfuziile de sînge (anemie sau pancitopenie intrainfecțioasă sau postterapeutică), vitaminoterapia (mai ales cu vitamine din grupul B), medicația simptomatică (antitermice, sedative, anticonvulsivante).

Tratamentul edemului cerebral

În accepțiunea modernă, edemul cerebral reprezintă o acumulare anormală de lichid la nivelul parenchimului cerebral, exprimată prin creșterea volumului acestuia. Edemul cerebral este considerat o reacție universală, nespecifică la acțiunea unor factori diverși. Caracteristica edemului, în acest caz, nu este creșterea cantității de lichid extracelular (ca în edemul celorlalte organe), ci umflarea și apoi distrugerea celulei nevroglice, adică tocmai a acelei celule care joacă rol de spațiu extracelular în sistemul nervos central (Schippan, 1967).

În funcție de mecanismul patogenic pe care îl admitem, se descriu diferite tipuri de edem cerebral. Astfel, după Klatzo (1967), există edem cerebral vasogen și citotoxic.

În *edemul cerebral vasogen* (tumoral, inflamator, traumatic), factorul patogenic primar este modificarea peretelui vascular cu afectarea barierei hematoencefalice și creșterea permeabilității la proteine. Ca urmare, edemul vasogenic nu numai că nu beneficiază de tratament cu

Scanned with OKEN Scanner

osmoterapice, dar acesta îl agravează, prin creşterea fluxului sanguin cerebral (Rosman, 1975). Acest tip de edem reacţionează favorabil la reducerea presiunii sistolice, cu asigurarea unei oxigenări adecvate. În cazul abceselor cerebrale, edemul inflamator din jurul abcesului este deosebit de intens, ceea ce determină sindromul de hipertensiune intracraniană. Corticoterapia cu produse de tipul Dexametazonei diminuează edemul vasogen prin scăderea permeabilităţii vasculare.

În *edemul cerebral citotoxic* (anoxie, hipercapnia din cursul unor intoxicaţii), factorul patogenic primar îl reprezintă afectarea structurii parenchimului cerebral: este lezată cu precădere fie substanţa albă, fie substanţa cenuşie, în funcţie de agentul toxic etiopatogenic. Permeabilitatea vasculară nu se modifică, proteinele nu extravazează, trecerea prin bariera hematoencefalică rămîne intactă. Acest tip de edem cerebral este redus de medicamentele osmoterapice.

În cursul evoluţiei ambelor tipuri de edem cerebral apar leziuni mixte, vasogenice şi citotoxice, indiferent de mecanismul patogenic. În practică, este lipsită de importanţă terapeutică separarea strictă a tulburărilor din cursul edemului cerebral acut, care afectează atît vasele sanguine cerebrale cît şi parenchimul cerebral, cu atît mai mult, cu cît delimitarea celor două tipuri de edem este posibilă numai în primele faze, după care prezintă doar un interes teoretic (Rosman, 1975). În aceste condiţii, terapia edemului cerebral din abcesele cerebrale trebuie să fie complexă, deci să cuprindă corticoizi, substanţe hiperosmolare, diuretice, alcalinizante (tabelul XVII).

Edemul cerebral trebuie combătut cu tratament general şi cu tratament specific.

Tratamentul general

Tratamentul general cuprinde totalitatea măsurilor a căror aplicare are ca scop întreruperea elementelor de întreţinere şi agravare a edemului cerebral, şi anume:

— combaterea cauzelor de insuficienţă respiratorie (permeabilitatea căilor respiratorii, aspirarea secreţiilor, tratamentul afecţiunilor pulmonare asociate, oxigenoterapia, intubarea, eventual respiraţia asistată);

— stabilizarea şi reglarea activităţii sistemului cardiovascular (cardiotonice, combaterea insuficienţei circulatorii etc.);

— reechilibrarea hidroelectrolitică, acidobazică şi metabolică (menţionăm că administrarea de trihidroxiaminometan în soluţie de glucoză hipertonă combate edemul cerebral prin tamponarea acidozei intracelulare, deci previne dezintegrarea mecanismelor enzimatice celulare) (Alexianu şi colab., 1971);

— tratamentul anticonvulsivant (fenobarbital sau diazepam administrat precoce, întrucît convulsiile accentuează edemul cerebral);

— tratamentul simptomatic al hipertermiei, cefaleei, vărsăturilor etc.

Tratamentul specific cuprinde, pe de o parte, metode terapeutice care urmăresc eliminarea surplusului de apă din ţesutul cerebral şi, pe de alta, tratamentul etiologic al leziunii (antibioterapia în meningoencefalite; ablaţia chirurgicală a abcesului cerebral).

Cu toate că metodele care încearcă să deshidrateze ţesutul cerebral la bolnavii cu abcese cerebrale sînt numeroase, rezultatele sînt modeste, datorită faptului că edemul cerebral nu este un simplu surplus de apă, ci o tulburare dinamică a distribuţiei apei şi electroliţilor în encefal. Măsurile de deshidratare pot fi indispensabile pentru tratamentul edemu-

Scanned with OKEN Scanner

TABELUL XVII

TRATAMENTUL MEDICAMENTOS AL EDEMULUI CEREBRAL

Medicamentul	Doza	Mod de administrare	Efectul maxim	Durata acțiunii	Rebound HIC	Efectul asupra fluxului sanguin cerebral	Mecanism de acțiune	Contraindicații
Dexametazona sau alți corticoizi	0,2—0,4 mg/kg	Q 6 ore i.v.	12—24 ore	Ore	—	—	— Restaurarea permeabilității barierei hematoencefalice —Excreție renală de Na, Cl, H_2O	Hemoragii gastrointestinale Infecția tuberculoasă
Manitol (20%)	1,5—3 g/kg	Q 4—6 ore i.v.	30—60 min.	3—8 ore	+	Crește	Gradient osmotic	Hemoragie intracraniană sau intraoculară Hipertensiune pulmonară. Dezechilibru hidroelectrolitic
Gliceroi	0,5—1,5 g/kg	Q 4—6 ore i.v. (10%) sau p.o.	30 min i.v. 30—60 min. p.o.	24—48 ore	+	Crește	Crește vîscozitatea sanguină Gradient osmotic	Hemoragie intracraniană Dezechilibru hidroelectrolitic
Furatril sau Acid etacrinic	40—1 000 mg/24 ore	Q 10—12 ore i.v.	15—30 min.	3—4 ore	+	Crește	Eliminare renală de H_2O, K, Na, Cl loasă	Intoxicație digitalică Ciroză Hipokaliemie
Hiperventilația pasivă	Reducerea pCO_2 de la 40 la 30 mg Hg	Continuu	Pe durata hiperventilației		—	Scade	Vasoconstricție Scade fluxul sanguin cerebral	Stările cu hipoxie cerebrală

lui cerebral în primele 48—72 de ore după instalarea lui, dar după aceea devin necesare monitorizarea presiunii intracraniene și extirparea abcesului cerebral.

Dintre tratamentele specifice aplicate în edemul cerebral, le vom menționa pe cele actuale.

Soluțiile hiperosmolare: manitolul și glicerolul.

Scanned with OKEN Scanner

Manitolul, în doză de 1,5—4 g/kilocorp soluție 20% (Bakay și Lee, 1965; Pappius și colab., 1979; James, 1980), reduce hipertensiunea intracraniană prin crearea unui gradient de presiune osmotică între spațiul intra- și extracelular. Manitolul este lipsit de toxicitate și se elimină rapid pe cale renală, deci poate fi administrat în toate cazurile, cu excepția insuficienței renale (Wise și Chater, 1962). Acțiunea acestor soluții se instalează rapid, la 10—30 minute de la administrare, dar repetarea administrării poate determina creșterea secundară a presiunii intracraniene *(rebound)*, ceea ce contraindică administrarea lor în cure prelungite. Dealtfel, Miller și Leech (1975) recomandă, în terapia sindromului de hipertensiune intracraniană, asocierea corticosteroizi-perfuzii cu manitol.

Glicerolul, în doză de 1 g/kilocorp/24 ore (Meyer și colab., 1971; Mickell și colab., 1977), reunește efectul soluțiilor hiperosmolare (creează gradient osmotic între spațiile intra- și extracelular) cu cel al corticosteroizilor, putînd fi administrat în cure prelungite (Guisado și colab., 1976).

Corticosteroizii: hemisuccinatul de hidrocortizon 200—400 mg/24 ore (Pierre-Kahn, 1977) sau dexametazona, în doză de 0,2—0,4 mg/kg/24 ore (Shenkin și Bouzarth, 1970) au ca acțiune principală restaurarea integrității barierei hematoencefalice. Deși acțiunea lor se instalează mai lent, la 12—18 ore de la administrare, corticosteroizii prezintă avantajul administrării în cure prelungite, fără pericol de *rebound* al sindromului de hipertensiune intracraniană (Weisberg și Chutorian, 1977). Corticosteroizii s-au dovedit foarte eficienți în tratamentul edemului din jurul abcesului cerebral.

Dintre numeroasele lucrări experimentale, care au încercat să confirme efectul glucocorticoizilor în edemul cerebral din abcesele cerebrale, le citățm pe cele ale lui Long și colab. (1966), Maxwell și colab. (1971), Yamaguchi și colab. (1975), convingătoare mai ales în ceea ce privește utilizarea dexametazonei. Tot experimental s-a dovedit că edemul cerebral din abcesele cerebrale poate fi combătut cu glucocorticoizi în asociație cu antibiotice (Quartey și colab., 1976).

Eficacitatea clinică a corticoterapiei în edemul cerebral este recunoscută în prezent de către toți autorii, datorită lucrărilor devenite clasice ale lui Galicich și French (1961) și Bakay și Lee (1965). Dovada clinică a eficacității corticosteroizilor în tratamentul edemului din abcesele cerebrale au adus-o French și Chou (1974). Deși lucrările publicate ulterior au arătat eficacitatea glucocorticoizilor în abcesul cerebral (prin scăderea permeabilității vasculare), acțiunea lor este periculoasă întrucît fac posibilă diseminarea infecției. În aceste condiții, se indică utilizarea glucocorticoizilor, mai ales a dexametazonei, numai în asociație cu antibioticele și limitarea perioadei lor de utilizare nu atît ca urmare a efectelor nocive directe ale acestei terapii, cît datorită efectului antiinflamator, care favorizează difuzarea infecției în parenchimul cerebral.

Diureticele sînt folosite în edemul din abcesele cerebrale datorită proprietății lor de a elimina sodiul și apa. Dintre acestea amintim:

Furosemidul (grupul tiazidelor). Prin rapiditatea cu care se instalează efectul său favorabil, s-a dovedit a fi cel mai eficace diuretic în edemul cerebral; folosit la început în doze de 40—80 mg/zi, s-a ajuns în prezent la doze de 400—500 mg/zi (sub controlul ionogramei sanguine și urinare).

Ederenul (grupa diureticelor inhibitoare ale anhidrazei carbonice) ar

Scanned with OKEN Scanner

trebui să aibă o acțiune mult mai energică asupra edemului cerebral. Efectele ederenului, administrat în doze de 20—30 mg/kilocorp/zi, sînt totuși limitate, avînd ca principală indicație hiperproducția de LCR din hidrocefalie. În edemul din jurul abcesului cerebral rămîne practic fără efect.

Hiperventilația pasivă, cu indicații restrînse (Miller și Ledingham, 1971; Mickell și colab., 1977), acționează scăzînd fluxul sanguin cerebral prin mecanism vasoconstrictor.

Hipotermia (Clasen și colab., 1968; Beks, 1976), la valori de 28—30°, poate ameliora edemul cerebral acut prin scăderea fluxului sanguin cerebral; folosirea ei este restrînsă din cauza duratei scurte de acțiune (doar pe timpul aplicării) și efectului său hipercoagulant.

Tiamina este eficace în tratamentul edemului cerebral în asociație cu soluțiile hiperosmolare și corticoterapia. Are efecte antiacidotice și anti-*sludging* cu precădere la nivelul microcirculației nucleilor bazali prin ameliorarea transportului de oxigen.

În *concluzie*, terapia edemului din abcesele cerebrale vizează mai ales combaterea hipertensiunii intracraniene. Tratînd edemul cerebral întrerupem următorul cerc vicios: creșterea presiunii intracraniene prin abces cerebral ⟶ presiune asupra vaselor cerebrale ⟶ ischemie cerebrală ⟶ anoxie ⟶ modificări de permeabilitate a membranei celulare ⟶ edem cerebral ⟶ creșterea volumului cerebral ⟶ sindrom de HIC. Deci terapia abceselor cerebrale presupune, în prima etapă, tratamentul cît mai precoce al edemului cerebral și monitorizarea presiunii intracraniene, fără a se prelungi administrarea ei mai mult de 5—7 zile. Aceasta face posibilă aplicarea tratamentului chirurgical.

Tratamentul chirurgical

Existența unor metode chirurgicale diferite de abordare a abceselor cerebrale arată tocmai dificultățile terapeutice pe care le pun aceste afecțiuni. Unele dintre aceste metode sînt de domeniul istoriei medicinii și au importanță doar pentru aprecierea evoluției concepțiilor neurochirurgicale (drenajul larg; drenajul deschis cu procedeu de marsupializare a abcesului; trepanațiile sau voletele decompresive etc.).

Introducerea antibioticelor a însemnat un progres și a oferit totodată neurochirurgilor posibilitatea de a stăpîni focarul infecțios primar și cerebral, de a trata meningoencefalita de acompaniament și de a imagina metode neurochirurgicale mult mai temerare, urmate de vindecare. Desigur că și concepțiile referitoare la etiopatogenie, anatomie patologică, diagnostic, evoluție, prognostic, în abcesele cerebrale, au evoluat paralel cu progresele terapeutice. Subliniem valoarea deosebită a investigațiilor neurochirurgicale, mai ales a angiografiei cerebrale și a CT-*scan*, care au contribuit substanțial la reușita tratamentului chirurgical al acestor afecțiuni. Alături de aceasta, introducerea anesteziei generale și a terapiei intensive în chirurgia abceselor cerebrale au dus la scăderea impresionantă a mortalității.

Dintre metodele de tratament folosite în prezent menționăm: puncția abcesului (unică sau repetată); drenajul abcesului; ablația abcesului (în masă sau fragmentar). Fiecare metodă chirurgicală își are desigur partizanii săi. Fără îndoială că ceea ce contează în primul rînd este experiența echipei chirurgicale. Bogata experiență a Clinicii de neurochirurgie din București ne îndreptățește să pledăm pentru **ablația chirurgicală, în totalitate** (și a capsulei) a abceselor

Scanned with OKEN Scanner

cerebrale, indiferent de starea de conştienţă a bolnavilor şi de localizarea abcesului cerebral. Considerăm că aceasta este metoda chirurgicală cea mai corectă şi singura cu şanse de a vindeca aceste afecţiuni.

În sprijinul celor afirmate mai sus vom prezenta cele trei metode de tratament chirurgical al abceselor cerebrale, cu avantajele şi dezavantajele lor, cu referiri la experienţa personală.

Puncţia abcesului cerebral urmată de aspiraţie are *avantajele:*

— verificarea diagnosticului;

— evacuarea conţinutului purulent (fig. 31 a şi b);

— identificarea germenilor patogeni;

— injectarea de antibiotice (penicilină) în cavitatea abcesului;

— injectarea unei substanţe de contrast pentru evidenţierea întregii colecţii purulente şi/sau a formelor multiloculare;

— posibilitatea aplicării unui drenaj fin.

Locul de efectuare a puncţiei în abcesul cerebral trebuie să îndeplinească următoarele condiţii:

Fig. 31 — Metoda de puncţionare (*a*) cu aspirare (*b*) a abcesului cerebral, metodă care permite introducerea de antibiotice şi substanţă de contrast (prezentare schematică).

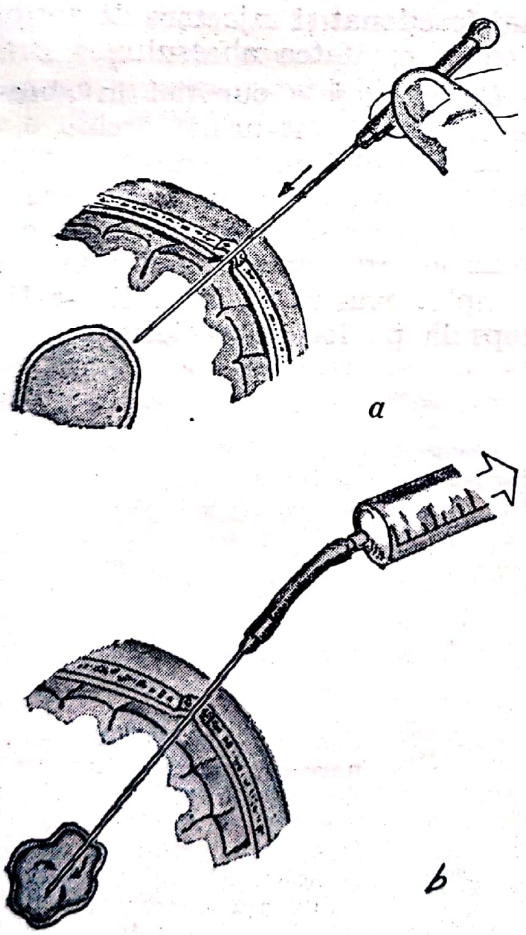

Fig. 32 — Metoda de puncţionare-aspirare în abcesele adiacente: *a* — abces adiacent otogen; *b* — abces adiacent rinogen (prezentare schematică).

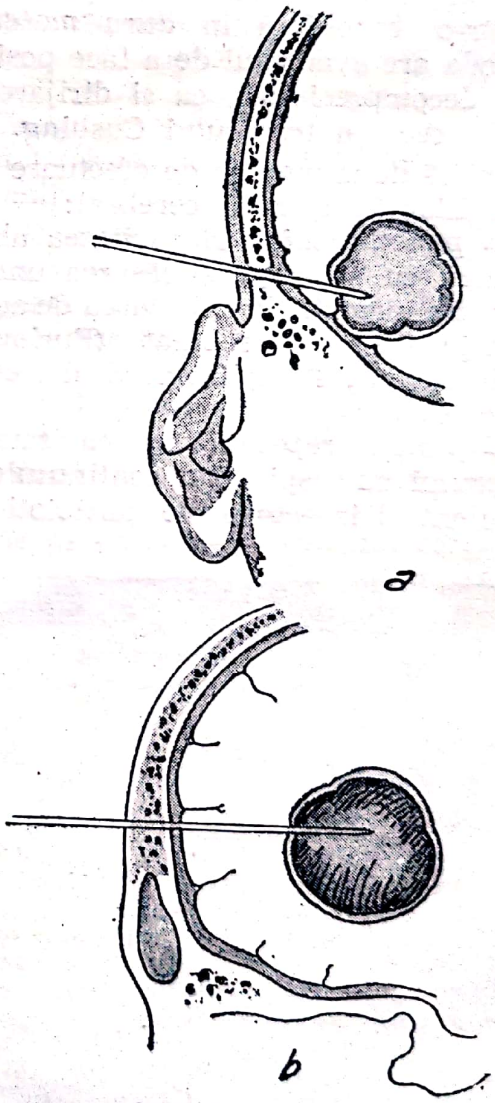

— gaura de trepan și puncția să se efectueze în zone corespunzătoare topografic abcesului cerebral (Dandy, 1926) (fig. 32 a și b);

— puncția prin cavitatea septică a evidării petromastoidiene este interzisă, deoarece duce la contaminarea meningelui și encefalului indemn;

— puncția trebuie efectuată în direcția opusă dispunerii ventriculului lateral (Dandy, 1926);

— puncția trebuie efectuată cu un trocar Cushing, suficient de larg pentru drenarea puroiului; David și Truffert (1944) recomandă efectuarea unui volet decompresiv în zona topografică corespunzătoare abcesului, după care realizează puncția printr-o butonieră în *dura mater*. Metoda are avantajul de a face posibilă decompresiunea, ca și dirijarea mai corectă a trocarului Cushing.

Există două metode de efectuare a punctiilor în abcesul cerebral:

— *puncție unică* în cavitatea abcesului, cu aspirație și lăsarea unui dren fin, urmată de injectarea de antibiotice în mod repetat (Furlow, 1945; Mount, 1950; Goinard și Descunes, 1952);

— *puncția repetată* în cavitatea abcesului cu aspirarea conținutului purulent și injectare de antibiotice pînă la ameliorarea stării clinice a bolnavului (Oliver și Leese, 1949; Jooma, Pennybacker, Tutton, 1951; Paillas și colab., 1955; Mansuy, 1956). Acești autori conduc tratamentul abceselor cerebrale prin puncții iterative în funcție de starea clinică a bolnavului, EEG și pneumoencefalografie.

Indiferent de tipul de puncție la care se recurge, aceasta va fi oricînd urmată de intervenție chirurgicală cu exereză totală.

În general, autorii anglo-saxoni (Jooma, Pennybacker, Tutton, 1951) susțin metoda punctiilor repetate în cavitatea abcesului, ținînd seama de ameliorarea clinică a pacienților și EEG și de constatarea retracției capsulei impregnate cu substanță de contrast. Metoda lor este reactualizată de Van Alphen și Dreissen (1976), care efectuează puncționarea cu drenaj fracționat și injectare de antibiotice în cavitatea abcesului.

Dezavantajele puncției în abcesele cerebrale sînt următoarele:

— pericolul de diseminare a infecției la nivelul meningelor și encefalului indemn (fig. 33);

— eventualitatea ca abcesele incomplet evacuate, cărora li s-a lăsat capsula pe loc, să recidiveze;

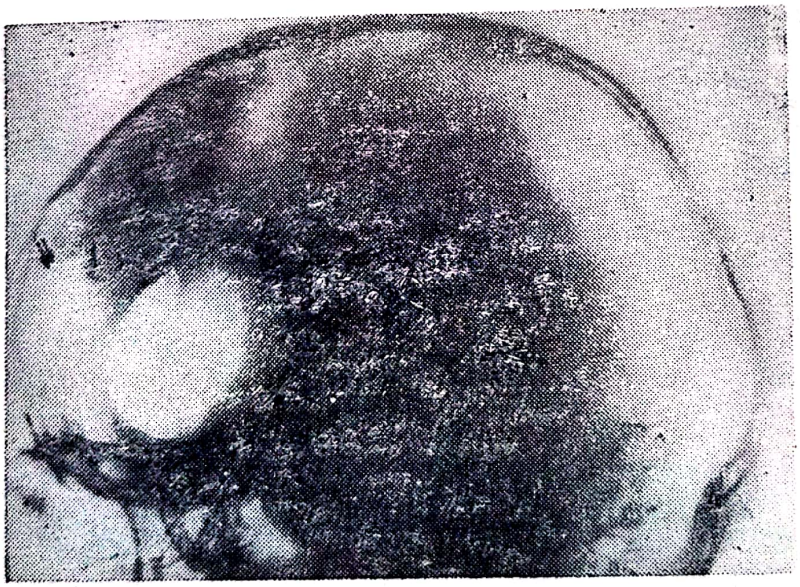

Fig. 33 — Metoda de puncționare-aspirare (↗) într-un caz de abces cerebral (seria personală) (↗↗↗): se constată însămînțări multiple cerebrale și apariția unui nou abces în substanța cerebrală limitrofă (↗↗).

Scanned with OKEN Scanner

— ineficacitatea metodei în abcesele multiloculare, cînd puncția poate asana doar una dintre cavități;

— fiind vorba de o metodă oarbă, sînt posibile accidentele hemoragice;

— puncția unică și mai ales punctiile repetate pot produce distrucții ale structurii cerebrale și edem cerebral, deci accentuarea sindromului de HIC;

— lăsarea unei sechele sigure de cicatrice epileptogenă, datorită capsulei restante a abcesului.

Desigur că în prezent, cu ajutorul CT-*scan*, punctiile abceselor cerebrale pot fi dirijate iar evoluția focarului infecțios cerebral poate fi urmărită mai ușor. Cu toate acestea, dezavantajele, accentuate de lăsarea capsulei *in situ*, fac ca această metodă să fie sever criticată de partizanii exerezei chirurgicale. Introducerea de antibiotice în cavitatea abcesului cerebral nu numai că nu rezolvă supurația encefalică, dar predispune la crize comițiale, ca urmare a difuzării lor în cortextul învecinat.

Ne raliem celor care critică această metodă, pe care o considerăm incompletă și periculoasă din punct de vedere chirurgical. De aceeași părere sînt majoritatea autorilor francezi (Le Beau, 1946; Bonnal și colab., 1960; Le Beau și colab., 1972).

Unii autori efectuează puncția unică cu sau fără dren fin, doar în abcesele cerebrale la pacienții cu stare de conștiență alterată, la care exereza chirurgicală este periculoasă (Le Beau și colab., 1973).

Drenajul abcesului cerebral. Drenajul abceselor cerebrale — efectuat larg sau prin diferite metode la exterior — este o metodă complet abandonată, din cauza riscului de infectare a țesutului cerebral, meningelor și planurilor de suprafață indemne. Dacă la un moment dat au reprezentat un progres, tradus prin scăderea mortalității, importanța lor este astăzi pur istorică.

Drenajul extern cu drenuri fine se mai folosește doar după puncția abcesului. Pe acest dren, aplicat printr-o gaură de trepan, se evacuează conținutul purulent și se pot introduce antibiotice. Metoda, cu partizani în rîndul autorilor francezi (Bonnal și colab., 1960), nu constituie un tratament de rutină în abcesele cerebrale (Vigouroux, 1975).

Chiar cînd se lasă un dren fin în cavitatea abcesului, pe care se injectează antibiotice, poate surveni diseminarea infecției în țesuturile din jur.

O formă modernă de drenaj repetat, fracționat, cu care se obțin rezultate favorabile este aceea prezentată de van Der Werf și colab. (1960), Carey și colab. (1972) și van Alphen și Dreissen (1976), cu rezultate favorabile.

Drenarea cu dren fin poate fi urmată oricînd de intervenție chirurgicală radicală de tipul exerezei. Cu toate acestea, sîntem împotriva tuturor metodelor de drenaj, considerînd, ca și în cazul metodelor de punctionare, că ele nu rezolvă chirurgical colecția purulentă. Avantajele și dezavantajele drenajului coincid cu cele ale punctiilor din abcesele cerebrale.

Ablația abcesului cerebral. Ablația constituie singura metodă eficientă de tratament al abceselor cerebrale. De la exereza cu totul întîmplătoare, făcută de Krönlein (1910) în cazul unei tumori cerebrale, care s-a dovedit a fi abces, și pînă la lucrările magistrale ale lui Cl. Vincent (1936) și Cl. Vincent și colab. (1937), puțini autori au avut curajul de a recurge la ablația abceselor cerebrale. Cl. Vincent (1936), atrăgînd atenția asupra eșecului cu care se soldau metodele anterioare de tratament ale abceselor cerebrale, dovedește superioritatea exerezei supurației cere-

brale în totalitate. Numeroase lucrări, publicate după 1936, au susținut această metodă (Fincher, 1946; Le Beau, 1946; Pennybacker, 1948, 1951; Ballantine și Shealy, 1959). În studiul prezentat de Jooma, Pennybacker, Tutton (1951) se arată convingător superioritatea exciziei abcesului (mortalitate 9%) față de puncția cu aspirație (mortalitate 47%) în perioada antibioterapiei. Există însă și lucrări care contestă aceasta (Munthe-Fog, 1958; Gotten și Hawser, 1965). Explicația ar putea fi starea precară a pacienților operați și mai ales efectuarea exerezei chirurgicale la pacienți cu alterarea gravă a stării de conștiență. Sperl și colab. (1959) relevă chiar o superioritate a puncției cu drenaj (mortalitate 9,4%) față de ablația totală (mortalitate 13,8%).

În perioada modernă, raportul prezentat de Bonnal, Descunes, Duplay (1960), pe 547 de cazuri (156 personale), pledează în favoarea exerezei chirurgicale, primare sau după drenaj. Pentru acești autori mortalitatea prin drenaj extern a fost de 44% (67 de pacienți tratați); prin aspirație — 43% (90 de pacienți tratați); prin puncție-drenaj urmată de excizie — 20% (179 de pacienți tratați); prin ablație primară — 26% (184 de pacienți tratați). Autorii moderni se declară net de partea exciziei chirurgicale (Krayenbühl, 1967; Garfield, 1969; Le Beau și colab., 1973; Morgan și colab., 1973; Samson și Clark, 1973; Arseni și Ciurea, 1981).

Avantajele exerezei chirurgicale a abceselor cerebrale sînt următoarele:

— rezolvarea totală a focarului supurativ cerebral;

— identificarea germenelui patogen;

— rezolvarea chirurgicală a focarului de encefalită adiacent abcesului;

— posibilitatea sigură de a se aplica tratamentul chirurgical al abceselor multiloculare și al celor multiple grupate;

— rezolvarea chirurgicală a empiemului subdural sau/și a abcesului extradural eventual asociat;

— practicarea exerezei „la vedere", ceea ce face posibilă dirijarea și adaptarea actului operator (evitarea vaselor mari, a ventriculilor cerebrali, a zonelor corticale de importanță majoră);

— evitarea introducerii de antibiotice în țesutul cerebral;

— limitarea riscului recidivelor;

— formarea mai puțin frecventă a cicatricelor epileptogene;

— posibilitatea de a evacua corpii străini din interiorul abceselor posttraumatice;

— stăpînirea și tratarea eficientă a hipertensiunii intracraniene.

Dezavantajele exerezei chirurgicale constau în:

— supunerea pacientului la o metodă chirurgicală majoră, cînd starea sa (alterarea de conștiință-conștiență) este critică;

— pericolul vital al exerezei totale în abcese unice gigante, multiple sau multiloculare;

— constituirea unor leziuni neurologice grave după exereza abcesului;

— edemul cerebral postoperator, uneori redutabil;

— existența focarelor supurative primare, în special a celor pleuropulmonare, agravează starea postoperatorie a pacienților cu abcese cerebrale.

Cu posibilitățile actuale de antibioterapie, corticoterapie, monitorizare a presiunii intracraniene, anestezie generală și terapie intensivă, dezavantajele exerezei chirurgicale pot fi aproape anihilate.

Așa cum am arătat, exereza chirurgicală a abceselor cerebrale poate fi

Scanned with OKEN Scanner

efectuată în masă (în totalitate) sau pe fragmente.

Exereza completă a abcesului cerebral este metoda ideală de operație a unui abces cerebral, deoarece realizează o intervenție totală, definitivă, evitînd la maximum sechelele neuropsihice. Exereza în masă se efectuează după localizarea precisă a abcesului cerebral cu ajutorul arteriografiei și CT-*scan*. Voletul osos osteoplastic este practicat în funcție de localizarea abcesului cerebral (fig. 34). După deschiderea *durei mater*, direcția de abordare a abcesului va evita pe cît posibil să lezeze ariile cerebrale funcționale majore. Intraoperator, înainte de ablație, se poate

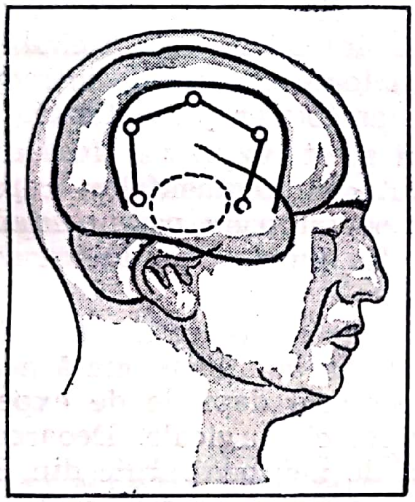

Fig. 34 — Volet osteoplastic pentru ablația unui abces unic temporal, încapsulat, adiacent otogen (prezentare schematică) (după W. Eagleton, 1924, modificat).

practica puncția abcesului cu scopul de a-l localiza exact și de a scădea volumul și tensiunea colecției purulente. Ablația chirurgicală în masă presupune exereza completă, inclusiv a capsulei, prin separarea (clivarea) progresivă a acesteia de țesutul cerebral din jur. Cu această ocazie se realizează hemostaza treptată, prin cliparea sau coagularea pediculilor vasculari (fig. 35).

Abcesele corticalizate se pretează foarte bine la ablație. Abcesele profunde ridică mari dificultăți tehnice, legate de pericolul lezării structurilor corticale, magistralelor vasculare și chiar deschiderii ventriculului cerebral. După ablația abcesului și efectuarea hemostazei locale, se va evita introducerea de antibiotice în patul cerebral restant. Actul chirurgical se termină cu repunerea voletului osos, care devine posibilă ca urmare a tratamentului antiedematos efectuat intraoperator de către medicul anestezist.

Complexul operator descris corespunde abcesului unic sau multilocular încapsulat. În cazul abcesului cerebral colectat și parțial încapsulat, există riscul ca colecția purulentă să se deschidă în țesutul cerebral cu ocazia clivării abcesului. Această posibilă complicație operatorie poate fi evitată prin protejarea țesutului cerebral indemn cu comprese îmbibate în ser fiziologic la temperatura corpului.

În cazul abceselor cerebrale încapsulate, situate profund paraventricular (unice sau multiloculare), sau al celor situate în zona rolandică, abla-

Fig. 35 — Ablația în totalitate a unui abces cerebral încapsulat (prezentare schematică, după M. David și P. Truffert, 1944, modificat).

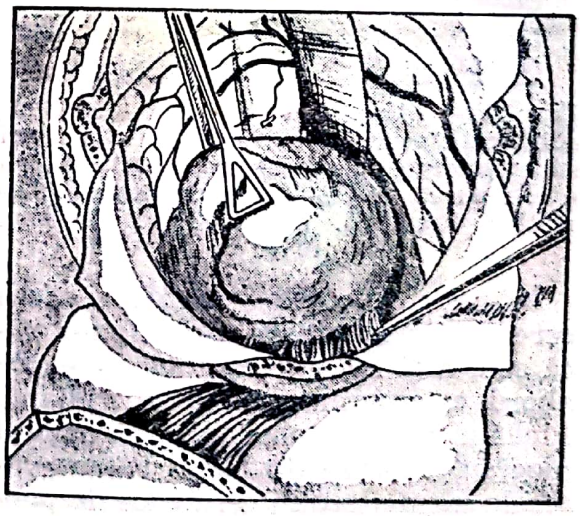

ția chirurgicală completă este dificilă. În abcesele paraventriculare profunde, deschiderea incidentală a peretelui ventricular favorizează diseminarea infecției, care însă poate fi stăpînită cu antibioterapie. Abordul chirurgical direct al abceselor situate în plină zonă rolandică lasă sechele iritative și deficite postoperatorii. Cu toate acestea, în ambele situații recomandăm abordul chirurgical cu exereză în masă și nu alte metode paliative (puncție cu aspirație).

În cazul cînd abcesul aderă la *dura mater* — situație constatată în abcesele posttraumatice, sinuzale sau otice — se impune rezecția fragmentului dural în bloc, odată cu abcesul, și, obligatoriu, chiuretajul pe cale endocraniană al osteitei.

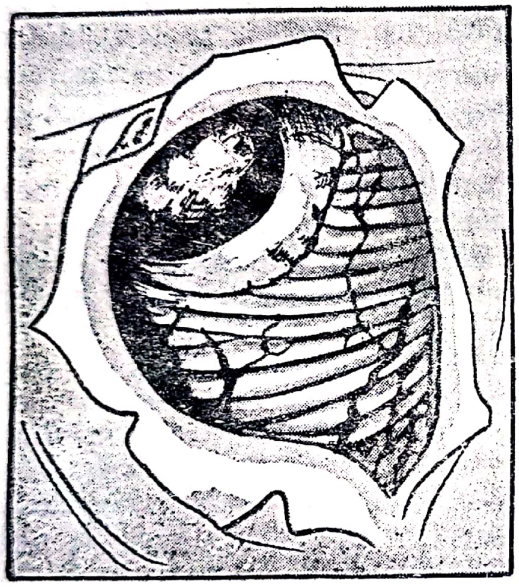

Fig. 36 — Ablația unui abces cerebelos adiacent otogen: se observă rezecția zonei superolaterale a emisferului cerebelos, cu evidențierea abcesului (prezentare schematică, după M. David și P. Truffert, 1944).

În cazul abceselor situate în fosa cerebrală posterioară, de origine otică sau, mai rar, metastatică, calea de abord este unilaterală sau mediană. Pledăm pentru abordul chirurgical median, cu rezecția părții supero-laterale a emisferului cerebelos de partea leziunii și ablația abcesului cerebral (fig. 36).

Exereza fragmentată a abcesului cerebral. Metoda operatorie de ablație pe fragmente este indicată cînd nu există posibilitatea de a se efectua exereza în bloc a abcesului cerebral; este o alegere intraoperatorie, de necesitate.

Exereza fragmentată a abcesului cerebral se practică în următoarele situații: abcesele parțial încapsulate, abcesele multiloculare, abcesele profunde, paraventriculare sau în cazul deschiderii incidentale a capsulei, în timpul ablației abcesului. Desigur că tehnica de ablație fragmentată trebuie completată cu aspirația atentă a întregului complex supurativ. Difuzarea infecției este oricînd posibilă, cu toate precauțiile intraoperatorii și antibioterapia aplicată.

Și în acest caz se va efectua exereza tuturor fragmentelor capsulei, fără a se tampona parenchimul cerebral din jurul abcesului cu soluții de antibiotice.

Modul de efectuare a exerezei chirurgicale cu ablația în masă a abcesului cerebral depinde de experiența echipei chirurgicale. Deoarece la Clinica de neurochirurgie din București se practică această metodă de aproximativ 40 de ani, considerăm că rezultatele obținute în ultimul deceniu sînt sensibil superioare tocmai datorită tehnicii neurochirurgicale îmbunătățite. Aceasta ne determină să pledăm pentru ablația chirurgicală în masă a abcesului și a capsulei. Practicăm exereza fragmentată numai în situații-limită, cînd ablația în masă este imposibilă.

Pentru ilustrarea celor de mai sus vom prezenta rezultatele chirurgicale în 810 abcese cerebrale diagnosticate în Clinica de neurochirurgie din București în perioada 1936—1979, inclusiv. Metoda chirurgicală cu care am obținut rezultate bune a constat

Scanned with OKEN Scanner

în ablația în totalitate a abcesului cerebral, indiferent de starea pacientului. Ablația abcesului s-a făcut în bloc, ori de cîte ori a fost posibil, cu ridicarea capsulei în totalitate. În aceste condiții, închiderea plăgii operatorii s-a efectuat *per primam*. Pentru intervenția chirurgicală s-a folosit voletul osteoplastic centrat în regiunea abcesului cerebral.

Rezultatele tratamentului chirurgical efectuat în Clinica de neurochirurgie din București pot fi sintetizate astfel: 65 de pacienți (8,02%) au decedat în perioada preoperatorie, verificarea efectuîndu-se necroptic, iar 745 de pacienți (91,98%) au fost operați. Cazurile de deces în perioada preoperatorie au survenit la bolnavii care s-au prezentat tîrziu, cu stare de conștiență alterată în momentul internării (comă de gradul III—IV). La aceștia, datele clinice și angiografia cerebrală au pledat pentru diagnosticul de abces cerebral, dar intervenția chirurgicală nu s-a putut efectua.

Cazurile operate (745 de pacienți) pot fi clasificate după tipul intervenției chirurgicale practicate (tabelul XVIII):

1 — puncția abcesului cu aspirație: 13 observații — 13 decese (mortalitate 100%);

2 — drenaj extern după ablația parțială a abcesului: 31 de observații — 14 decese (mortalitate 45,16%);

3 — ablația în totalitate a abcesului: 701 observații — 178 de decese (mortalitate 25,39%).

De remarcat că mortalitatea operatorie pe întregul lot operat este de 205 cazuri, adică 27,51%. Superioritatea metodei de exereză chirurgicală totală este evidentă, chiar în perioada preantibioterapiei.

Antibioterapia, anestezia generală, corticoterapia, terapia intensivă, metoda de scădere a edemului cerebral și monitorizarea presiunii intracraniene, la care se adaugă perfecționarea diagnostică prin serioangiografie, au dus la scăderea impresionantă a mortalității operatorii și postoperatorii. Astfel, în perioada 1970—1979 au fost operate în Clinica de neurochirurgie din București 176 de cazuri de abcese cerebrale (din 188

TABELUL XVIII

REZULTATELE TRATAMENTULUI CHIRURGICAL APLICAT ÎN ABCESELE CEREBRALE, ÎN SERIA CLINICII DE NEUROCHIRURGIE DIN BUCUREȘTI, PE PERIOADA 1936—1979 (810 CAZURI)

Perioada	Nr. cazuri	Decese preoperatorii	Puncție+aspirație		Ablație parțială+drenaj extern		Ablație în totalitate	
			Nr. cazuri	Decese	Nr. cazuri	Decese	Nr. cazuri	Decese
Preantibioterapiei (1936—1949)	166	24	10	10	25	12	107	51
Antibioterapiei (1950—1959)	210	22	3	3	6		179	65
Antibioterapie+terapie modernă (1960—1979)	434	19	—	—	—	—	415	62
Total	810	65	13	13 100%	31	14 45,16%	701	178 25,39%

Scanned with OKEN Scanner

diagnosticate), înregistrîndu-se 22 de decese, deci un procent de mortalitate de 12,50.

Tratamentul complicaţiilor postoperatorii

Medicaţia postoperatorie — corticoterapia şi tratamentul anticonvulsivant — se administrează în asociaţie cu antibioterapia. Corticoterapia are rol antiedematos, antiinflamator şi de prevenire a cicatricelor epileptogene. Considerăm utilă terapia anticonvulsivantă, date fiind traseele EEG, care au arătat postoperator anomalii iritative la mulţi pacienţi, chiar în absenţa manifestărilor clinice de comiţialitate.

Complicaţiile postoperatorii ale abceselor cerebrale survin imediat, în primele 7 zile, sau tardiv.

Complicaţiile postoperatorii imediate:

Hematomul în patul abcesului cerebral evacuat relevă o tehnică chirurgicală defectuoasă, un teren vascular predispozant (alcoolism, diabet, ateroscleroză vasculară) sau o tulburare de hemostază (coagulopatii, trombopenii etc.).

Edemul cerebral, complicaţie postoperatorie frecventă după exereza abceselor cerebrale, necesită administrare de produse cortizonice, diuretice (furosemid), soluţii hiperosmolare şi puncţii lombare decompresive. Ca să evităm formarea edemului, nu închidem *dura mater* după ablaţia abcesului cerebral, contrar modului de a proceda al autorilor anglo-saxoni (Garfield, 1978).

Meningoencefalita postoperatorie este o complicaţie septică frecventă în abcesele cerebrale parţial încapsulate sau puncţionate intraoperator, cînd ţesutul cerebral din jur a fost neglijent izolat. Am constatat, în seria personală, 156 de cazuri de meningoencefalite postoperatorii, ceea ce, din cele 701 de cazuri operate prin exereză totală, înseamnă un procent de 22,25.

La cazurile la care s-a aplicat puncţia cu aspiraţie sau drenajul extern după ablaţia parţială a abcesului (44 de observaţii), această complicaţie infecţioasă a survenit în procent de 100.

Există şi posibilitatea ca postoperator să apară o ventriculită imediată, datorată manevrelor chirurgicale efectuate în timpul exerezei abceselor profunde.

Aceste complicaţii infecţioase postoperatorii sînt în prezent mult mai rare, ca urmare a îmbunătăţirii tehnicii chirurgicale, şi, cînd apar, pot fi stăpînite cu antibioterapie administrată parenteral şi intrarahidian.

De remarcat că Bonnal şi colab. (1960) constată doar 10 asemenea cazuri din 379 de abcese cerebrale operate.

Crizele comiţiale care apar precoce, în perioada postoperatorie, pot fi generalizate (expresie a edemului cerebral postoperator, ele cedează la tratamentul depletorizant şi anticonvulsivant) sau focalizate, de tip jacksonian motor (relevă ablaţia incompletă a abcesului cerebral multilocular sau abcese multiple incomplet evacuate sau, mai rar, leziunea chirurgicală plasată în zona rolandică). Oricum, acele crize focalizate care nu cedează la tratamentul anticonvulsivant, impun reluarea investigării neurochirurgicale de urgenţă. Aceasta va determina în timp scurt o nouă intervenţie chirurgicală.

Complicaţiile postoperatorii tardive trebuie privite ca orice altă supuraţie colectată din organism. Le vom prezenta făcînd apel la datele personale şi la cele din literatură.

Recidivele sînt complicaţii frecvente, care survin în special după puncţionare-aspirare şi după

drenarea externă a abcesului cerebral. În seria noastră, am putut constata 46 de recidive postoperatorii din cele 701 abcese cerebrale operate prin metoda de exereză totală, deci un procent de 6,56 (fig. 37 a și b). Remarcăm că la ultimele 188 de abcese cerebrale operate în ultimii 10 ani au existat doar 7 recidive (3,72%). Pentru comparare, amintim că Bonnal și colab. (1960) raportează 25 de recidive (7%) din 379 de abcese cerebrale operate și urmărite. La acești autori, procentul de recidive prin puncție, drenaj sau exereză este același.

Cert este că formele multiple și multiloculare de abcese cerebrale predispun la recidivă.

Fongus cerebral este o complicație rară, care se întîlnea în perioada preantibioterapiei; constă într-o supurație a parenchimului cerebral cu herniere prin zona de craniectomie. Poate surveni în abcesele neîncapsulate și relevă un defect de tehnică operatorie. În seria personală am întîlnit două asemenea situații. Bonnal și colab. (1960) raportează 3 complicații de acest tip.

Osteita voletului cranian este o complicație septică rară în perioada actuală. După procedeele chirurgicale de puncționare sau drenare externă, osteita craniană apare frecvent. După exereza abcesului cerebral, osteita voletului cranian reprezintă o complicație posibilă doar în abcesele posttraumatice — situație în care focarul osos trebuie rezolvat cu multă atenție. În rest, osteita voletului cranian relevă, în condițiile actuale de antibioterapie, un defect de tehnică chirurgicală. Menționăm că am avut 18 asemenea situații (2,56%) din 701 abcese cerebrale operate prin exereză totală. În toate situațiile a fost necesară îndepărtarea voletului cranian.

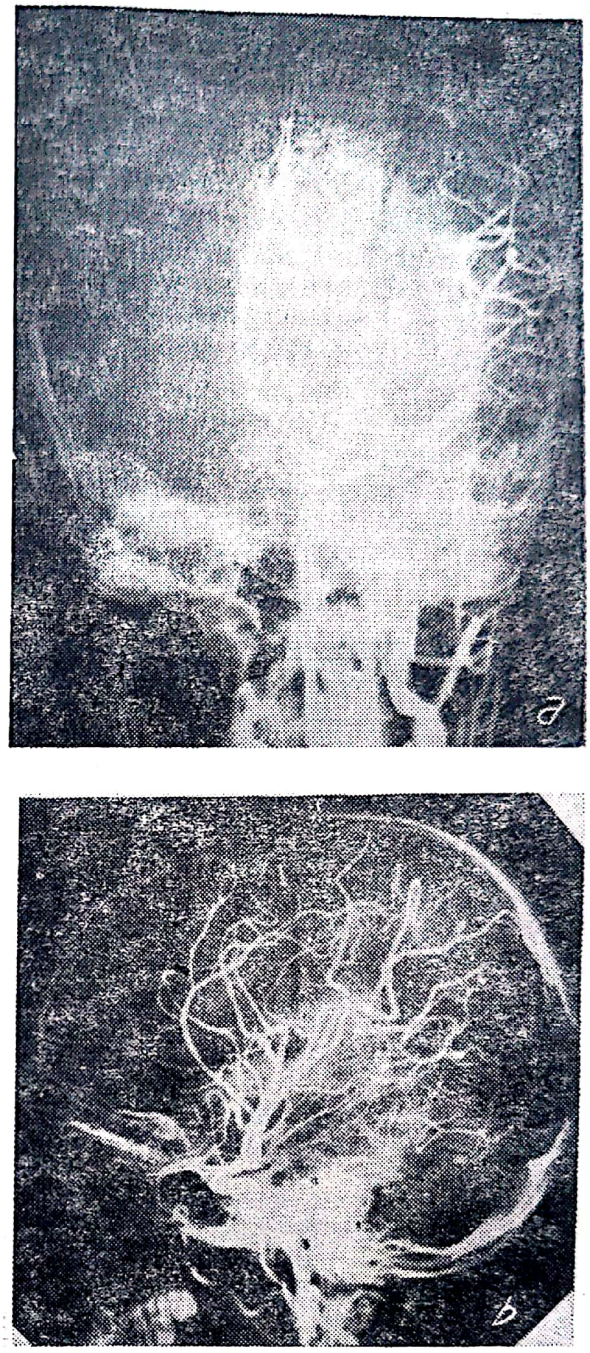

Fig. 37 — Angiografie carotidiană stîngă într-un caz de abces cerebral frontal recidivat: se observă imaginile voletului osos efectuat anterior: *a* — imagine de față; *b* — imagine de profil.

Bonnal și colab. (1960) menționează și ei 10 asemenea complicații din 379 de cazuri operate.

Scanned with OKEN Scanner

Fistula LCS constituie o complicație tardivă posibilă în abcesele cerebrale operate, în condițiile unei tehnici chirurgicale defectuoase.

Hidrocefalia internă obstructivă este destul de frecventă, date fiind tulburările de resorbție a LCS, care se produce în cantitate mai mare în perioada postoperatorie. Hidrocefalia se datorează incidenței crescute a meningoencefalitelor postoperatorii (fig. 38).

Fig. 38 — Pneumoencefalografie într-un caz de abces cerebral frontotemporal stîng operat: se observă hidrocefalia internă; *a* — imagine de față; *b* — imagine de profil.

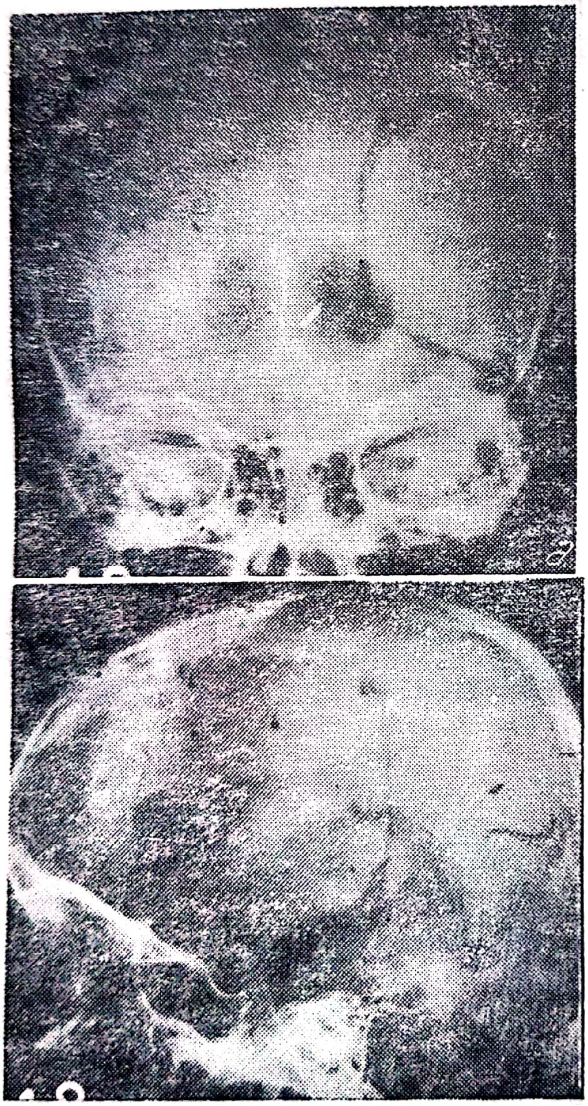

Tratamentul focarului infecțios primar

Odată diagnosticul de abces cerebral stabilit, el trebuie completat cu cel al sursei infecțioase primare (adiacente, metastazate, traumatice). Desigur sînt situații cînd sursa infecțioasă primară nu poate fi decelată, mai ales ca urmare a tratamentului cu antibiotice aplicat de la primele semne de boală.

Două elemente trebuie precizate în legătură cu focarul infecțios primar: prioritatea de tratament și metoda de asanare a focarului infecțios primar.

Prioritatea de tratament. Toți autorii sînt de acord cu rezolvarea abcesului cerebral prioritară, știind că afecțiunea poate pune viața pacientului în pericol.

Focarul infecțios primar va fi tratat în perioada imediat următoare, cît mai repede după rezolvarea abcesului cerebral. De aceea recomandăm ca imediat după diagnosticarea tipului patogenic de abces cerebral, să se efectueze toate investigațiile în scopul evidențierii focarului infecțios primar.

Asanarea focarului infecțios primar. În perioada postoperatorie, cît mai curînd după rezolvarea focarului supurativ cerebral, este obligatoriu tratamentul focarului infecțios primar, deoarece acesta poate genera oricînd o nouă determinare supurativă cerebrală.

În cazul abceselor adiacente, tratamentul cu antibioterapice trebuie completat cu rezolvarea chirurgicală a focarelor supurative otice, sinuzale, dentare etc. Insistăm asupra necesității tratamentului precoce al focarului infecțios primar. De aceea, ca și Pennybacker (1948, 1950), susținem că evidarea petromastoidiană trebuie efectuată cît mai rapid.

Scanned with OKEN Scanner

În abcesele metastatice de origine pleuropulmonară, tratamentul cu antibiotice trebuie să fie susținut (se asociază 2—3 antibiotice), ținîndu-se eradicarea focarului primar. Aceste abcese sînt deosebit de grave, tocmai prin consecințele pe care le au asupra ventilației pulmonare, cu apariția hipoxiei cerebrale. Dealtfel, mortalitatea cea mai crescută o dau abcesele cerebrale metastatice din supurațiile pleuropulmonare. O situație asemănătoare se întîlnește în abcesele metastatice cu punct de plecare cardiogen.

În abcesele cerebrale metastatice în care focarul primar infecțios este osos, asanarea chirurgicală este posibilă și trebuie efectuată cît mai rapid.

Deosebit de actuale au devenit infecțiile genitale, care produc totuși mult mai rar abcese cerebrale și mai des tromboflebite corticale.

Abcesele cerebrale posttraumatice presupun abordarea chirurgicală atît a focarului supurativ cerebral, cît și a zonei de eschile sau corpi străini.

Abcesele cerebrale apărute la pacienți cu cardiopatii congenitale cu *shunt* dreapta-stînga au o situație aparte, date fiind condițiile fiziopatologice care favorizează menținerea infecției (policitemie secundară, hiperviscozitate sanguină, stază venoasă, hipoxie periferică etc.). Rezolvarea chirurgicală a abcesului cerebral nu reușește întotdeauna să întrerupă cercul vicios infecțios creat în organism: se produce de multe ori o diseminare de abcese în diverse organe, cu prognostic extrem de grav.

Abcesele cerebrale de origine necunoscută necesită tratament susținut cu antibiotice, ca și abcesele metastatice. Totodată, se va încerca prin toate mijloacele să se depisteze și să se asaneze focarul infecțios primar (pulmonar, abdominal, osos, genitourinar etc.).

În concluzie, numai după asanarea focarului infecțios primar putem considera că pacientul cu abces cerebral operat este vindecat. Pentru aceasta este necesar un tratament complex, aplicat în colaborare de medici cu diferite specialități. În cazul în care tratamentul focarului infecțios primar nu poate fi efectuat în serviciile de neurochirurgie, pledăm pentru transferul pacientului într-un serviciu de specialitate, imediat ce situația neurochirurgicală o permite.

Prognostic

Prognosticul vital și funcțional în abcesele cerebrale constituie o problemă greu de apreciat de către neurochirurgi, deoarece depinde de factori foarte numeroși. Prognosticul vital s-a îmbunătățit mult, abcesul cerebral fiind la ora actuală o afecțiune perfect tratabilă chirurgical. Efortul principal tinde spre îmbunătățirea prognosticului funcțional.

Elementele principale de care depinde prognosticul abceselor cerebrale sînt:

Vîrsta pacienților: în general se consideră că la vîrste extreme, prognosticul abceselor cerebrale este rezervat; cu toate acestea, ultimele date publicate arată că, datorită diagnosticării precoce prin CT-*scan*, prognosticul abceselor cerebrale la sugar s-a îmbunătățit (Pouplard și colab., 1980; Sann și colab., 1980).

Forma și numărul abceselor: cele cu aspect multilocular și abcesele multiple au un prognostic mult mai grav decît abcesele unice solitare, bine delimitate. CT-*scan* a ameliorat și în aceste cazuri acuratețea

Scanned with OKEN Scanner

diagnosticului (George și colab., 1979; Stephanov, 1970).

Sediul și mărimea abceselor: cele situate profund sau abcesele de linie mediană (nuclei bazali, trunchi cerebral) au prognostic sever în majoritatea cazurilor (Law și colab., 1976); mărimea abceselor constituie de asemenea un factor de gravitate, date fiind numeroasele complicații posibile.

Etiologia abceselor. Flora microbiană constituie un factor de gravitate în abcesele cu culturi polimicrobiene, streptococice, cu germeni gram-negativi și anaerobi; abcesele cu culturi sterile au prognostic mult mai favorabil.

Patogenia abceselor este considerată un factor prognostic de gravitate în abcesele metastatice și în abcesele adiacente rinogene.

Stadiul evolutiv. Se știe de mult timp (Eagleton, 1924; Dandy, 1926; David și Truffert, 1942) că abcesele de tip acut au prognostic mai grav decît cele subacute și cronice.

Afecțiunile asociate abcesului cerebral, cum sînt: cardiopatiile congenitale, diabetul, afecțiunile hepatorenale, deficitele imunologice, coagulopatiile, tuberculoza etc. agravează notabil prognosticul. Factorul „teren" joacă aici un rol important, deoarece abcesul cerebral fiind o urgență neurochirurgicală, nu există posibilitatea corectării dezechilibrelor. Astfel se explică de ce majoritatea cazurilor de abcese cerebrale metastatice, apărute în cardiopatiile congenitale cianogene, au prognostic grav.

Modificările stării de conștiință-conștiență reprezintă un criteriu prețios de apreciere a prognosticului abceselor cerebrale. Dealtfel, seriile prezentate de Carey și colab. (1972), Morgan și colab. (1973), Le Beau și colab. (1972 și 1973) apreciază prognosticul abceselor cerebrale operate în funcție de alterarea stării de conștiență.

Antibioterapia a îmbunătățit prognosticul abceselor cerebrale. Bazați pe aplicarea ei (după efectuarea antibiogramei), unii autori confirmă și susțin eficacitatea aspirației cu drenaj fracționat a abceselor cerebrale (Van Alphen și Dreissen, 1976).

Diagnosticul precoce are mare însemnătate, pentru că datorită edemului cerebral marcat, care însoțește această afecțiune, pot apărea complicații uneori ireversibile în orice moment al evoluției. Mijloacele actuale de investigație reușesc să rezolve problema spinoasă a diagnosticului precoce.

Intervenția chirurgicală efectuată în timp util, înainte de apariția modificărilor de conștiință (somnolență, confuzie, obnubilare) sau de conștiență (comă) ameliorează prognosticul. Aceasta nu va fi efectuată decît într-un serviciu de neurochirurgie și numai după scăderea presiunii intracraniene și aplicarea unei terapii adecvate antiedematoase și antiinfecțioase (pentru focarul primar).

Sechelele neuropsihice

Intervențiile chirurgicale pentru abcese cerebrale sînt grevate de un număr important de sechele neuropsihice postoperatorii, care pot apărea la intervale îndelungate după intervenție.

Toți autorii le menționează în diferite proporții, în general ridicate. De aici decurge efortul de a se imagina tratamente chirurgicale și medicale postoperatorii care să scadă nu numai mortalitatea, ci și numărul și gravitatea sechelelor neuropsihice. Procentul exact al diferitelor tipuri de sechele este greu de

Scanned with OKEN Scanner

aflat din literatura de specialitate, deoarece mulţi dintre autori studiază un singur tip de sechele postoperatorii sau le includ pe toate sub denumirea de sechele neuropsihice.

Statisticile au o doză de obiectivitate numai în cazul în care evoluţia pacienţilor operaţi a fost urmărită o perioadă îndelungată (1—15 ani) de către aceeaşi echipă şi în aceleaşi condiţii de investigaţie neurochirurgicală, aşa cum este cazul pacienţilor cu abcese cerebrale operaţi în Clinica de neurochirurgie din Bucureşti. Din numărul total de 534 de pacienţi care au supravieţuit, operaţi prin diferite metode, pentru abces cerebral, au putut fi urmărite 493 de cazuri pe o perioadă de 1—25 de ani (421 de abcese supratentoriale şi 72 de abcese subtentoriale) (tabelul XIX). Excluzînd din studiul de faţă rezultatele postoperatorii imediate, putem afirma că sechelele neuropsihice predomină în studiul nostru la sexul masculin, în abcesele de origine necunoscută, în abcesele situate frontoparietal (mai ales cu implicaţie rolandică) şi în abcesele cerebrale însoţite de empiem subarahnoidian sau de abces extradural.

Vom prezenta cele trei tipuri de sechele constatate în perioada postoperatorie, care pot fi sistematizate în: sechele cerebrale, iritative, deficitare, psihice şi sechele anatomice locale.

Sechelele iritative (epileptice)

Existenţa epilepsiei sechelare în abcesele cerebrale supratentoriale este indubitabilă pentru toţi autorii. Următorii factori influenţează apariţia şi evoluţia sa:

Sediul abcesului. Abcesele frontoparietale (rolandice), frontale, parietale şi temporale sînt recunoscute ca epileptogene; în seria personală, în abcesele frontoparietale operate, epilepsia sechelară a fost constatată în 78% din cazuri; Northcroft şi Wyke (1957) dau următoarele procente de epilepsie sechelară pentru diferiţi lobi: frontal 57, parietal 50, temporal 38, occipital 0.

Tipul etiopatogenic. Abcesele cerebrale de origine necunoscută şi metastatice lasă cel mai frecvent sechele epileptogene; Northcroft şi Wyke (1957) consideră că la abcesele posttraumatice riscul epileptogen este maxim.

Situarea abcesului cerebral în profunzimea emisferelor este recunoscută ca mai puţin epileptogenă decît în abcesele corticalizate.

Asociaţia cu empiemul subarahnoidian produce frecvent crize comiţiale atît prin abcesul cerebral

TABELUL XIX

SECHELELE NEUROPSIHICE POSTOPERATORII ŞI ABCESELE CEREBRALE

Tipul abcesului	Nr. cazuri operate	Nr. decese postoperatorii	Nr. supravieţuitori / Nr. loturi urmărite	Vindecaţi fără sechele	Sechele neuropsihice	
					Minore	Majore
810 cazuri 1936—1979	742	206 27,7%	534 / 493	192 38,9%	229 46,4%	72 14,%

cît, mai ales, prin leziunile iritative datorate empiemului subaranoidian.

Aspectul anatomic al abcesului cerebral ne furnizează date despre frecvența epilepsiei sechelare, care scade de la abcesele multiple spre cele multiloculare și unice.

Stadiul evolutiv al abcesului cerebral propice pentru operație este o problemă în discuție. Astfel, autorii francezi, de acord cu Northcroft în Wyke (1957), pledează pentru efectuarea intervenției chirurgicale în momentul încapsulării abcesului, netemporizînd leziunea cerebrală, deoarece glioza de reacție va constitui principalul element epileptogen în perioada postoperatorie.

Dintre cele cinci stadii evolutive ale abcesului cerebral, Bonnal și colab. (1960) au observat că encefalita supurativă și abcesele vechi, încapsulate, sînt mult mai epileptogene postoperator decît abcesul colectat și parțial încapsulat.

Utilizarea substanțelor de contrast în cavitatea abcesului (Thorotrast), așa cum recomandă Jooma, Pennybacker și Tutton (1951), nu a scăzut frecvența epilepsiei sechelare; dealtfel, Legg și colab. (1973) infirmă total această constatare.

Întrebuințarea antibioticelor în cavitatea abcesului nu a diminuat frecvența epilepsiei sechelare postoperatorii (Northcroft și Wyke, 1957).

Tipul de intervenție practicat are importanță deosebită, întrucît metodele de punctionare-aspirație și drenaj extern sînt mult mai epileptogene decît exereza chirurgicală cu ablație totală. Jooma, Pennybacker, Tutton (1951) și mai ales Le Beau și Taverner (1952) susțin că ablația abcesului în totalitate, prin incizie corticală dirijată, este sigur mai puțin epileptogenă decît puncția cu aspirație, practicată de autorii anglosaxoni; aceste constatări sînt confirmate și de Sindou și colab. (1971). Dimpotrivă, Northcroft și Wyke (1957) susțin că puncția cu aspirația abcesului cerebral reprezintă metoda cea mai puțin epileptogenă. Relativ recent, Legg și colab. (1973) nu observă o legătură între incidența epilepsiei sechelare și metoda chirurgicală adoptată.

Vîrsta pacienților cu abces cerebral operat nu joacă nici un rol în apariția epilepsiei sechelare (Legg și colab., 1973).

Epilepsia preoperatorie crește frecvența epilepsiei sechelare din abcesele operate. Astfel, Matthijs (1963) constată epilepsia sechelară la 73% din pacienții cu epilepsie în perioada preoperatorie a abceselor cerebrale.

Aceste date, descrise pe larg de autori francezi, au o importanță destul de redusă. Astfel, Legg și colab. (1973), în studiul lor foarte riguros efectuat pe 51 de pacienți cu epilepsie survenită după abcesul cerebral operat, arată că apariția epilepsiei nu are legătură cu vîrsta pacientului, localizarea abcesului și metoda chirurgicală de tratament.

Date statistice. Proporția reală a epilepsiei după abcesul cerebral operat diferă mult în literatura de specialitate. În seria Clinicii de neurochirurgie din București, din 316 pacienți cu abcese cerebrale supratentoriale, operate și urmărite pe o perioadă de 5—14 ani, 162 au prezentat epilepsie postoperatorie (51,26%). Cazurile de abcese supratentoriale au fost operate și urmărite de către aceeași echipă, de cele mai multe ori efectuîndu-se internarea pentru crize majore survenite după operația pentru abces cerebral. Evoluția clinică a fost controlată cu ajutorul electroencefalografiei, pneumoencefalografiei, examenului oftalmoscopic și al examenului LCS. Repartizat pe ani, intervalul de la data

Scanned with OKEN Scanner

operației pînă la apariția crizelor comițiale a fost următorul:

0— 1 an — 62 de cazuri (38,27%)
1— 2 ani — 42 de cazuri (25,92%)
2— 3 ani — 21 de cazuri (12,96%)
3— 4 ani — 17 cazuri (10,49%)
4— 5 ani — 12 cazuri (7,4%)
5— 6 ani — 3 cazuri (4,93%)
6— 7 ani — 2 cazuri (4,93%)
7—11 ani — 2 cazuri (4,93%)
11—12 ani — 1 caz (4,93%)

Din aceste date constatăm că:

— intervalul cel mai lung de la ablația chirurgicală a abcesului și pînă la apariția accesului comițial este de 11—12 ani; fac excepție cazurile descrise de Jooma, Pennybacker și Tutton (1951), la care epilepsia sechelară a survenit după 14 ani de la operație, și Legg și colab. (1973) — 15 ani;

— frecvența crizelor comițiale a fost cea mai mare în primii 5 ani de la operație — în total 154 de cazuri (96%);

— epilepsia sechelară este obișnuită în primul an de la operație (62 de cazuri — 38,27%);

— contrar datelor autorilor anglo-saxoni, nu am constatat un procent prea mare de epilepsie între 4—5 ani (12 cazuri — 7,4%); aceasta datorită tratamentului anticonvulsivant administrat postoperator în mod obligator, în primii cinci ani;

— după cinci ani, crizele comițiale sînt rare (8 cazuri — 4,93%), dar totuși posibile.

Incidența epilepsiei sechelare postoperatorii este menționată în literatură astfel: Jooma, Pennybacker, Tutton (1951) — 47%; Tutton (1953) — 40%; Lewin (1955) — 45%; Northcroft și Wyke (1957) — 47%; Kerr și colab. (1958) — 56%; Mansuy și colab. (1960) — 63,33%; Matthijs (1963) — 40,7%; Kiser și Kendig (1963) — 42%; Bonnal și colab. (1964) — 49%; Krayenbühl (1967) — 46,15%; Carey și colab. (1971) — 32%; Gupta și colab. (1971) — 79%; Legg și colab. (1973) — 72%; Morgan și colab. (1973) — 55%.

Din aceste date reiese că procentul mediu de epilepsie survenită după intervenția pentru abces cerebral este de 40—50. Fac excepție datele autorilor englezi Gupta și colab. (1971) și Legg și colab. (1973), care dau o cifră mult mai mare. Datele publicate de acești autori sînt asemănătoare celor constatate în epilepsia produsă prin plăgi craniocerebrale; de aceea considerăm, ca și Garfield (1978), că procentele menționate pentru epilepsia sechelară sînt exagerate. Tot din datele de mai sus remarcăm că intervențiile chirurgicale, ca puncția sau drenajul, cresc frecvența epilepsiei postoperatorii.

În literatura medicală se insistă asupra apariției epilepsiei sechelare cu interval mai scurt la pacienții din grupa de vîrstă 20—40 de ani cu abces cerebral operat; asupra apariției epilepsiei la 4—5 ani după actul operator; asupra modificărilor persistente ale EEG chiar la 10 ani după operație și sub tratament anticomițial. De acord cu Northcroft și Wyke (1957), considerăm că epilepsia sechelară propriu-zisă apare numai după 6 luni — maximum un an, de la efectuarea intervenției chirurgicale, interval în care se constituie cicatricea cerebrală prin reacție fibroglială locală; în cazul cînd capsula rămîne pe loc, această reacție se organizează pericapsular *(extracapsular fibroglial reaction)*. Cicatricea cerebrală va produce epilepsia sechelară ireductibilă sau greu reductibilă și evoluția ei va putea fi urmărită cu ajutorul pneumoencefalografiei.

Aspectele clinice ale epilepsiei sechelare sînt polimorfe, datorită localizării abceselor cerebrale supratentoriale, în orice regiune a encefalului. De obicei predomină epilep-

Scanned with OKEN Scanner

sia sechelară de tip generalizat major; celelalte forme de epilepsie, generalizată sau focalizată, sînt mult mai rare.

În raport cu frecvența crizelor și posibilitățile terapiei anticonvulsivante, epilepsia sechelară, după autorii francezi (Bonnal și colab., 1964) poate fi ireductibilă, reductibilă și pasageră.

Epilepsia ireductibilă (31 de observații personale — 19,13%) apare precoce, este polimorfă, asociată cu deficite neurologice, domină tabloul clinic și tratamentul anticonvulsivant reușește cu dificultate sau numai parțial să stăpînească crizele. Examenul EEG repetat evidențiază mai multe focare epileptogene, fapt ce limitează posibilitățile de tratament operator. Mansuy și colab. (1960) relevă, pe baza traseelor EEG, focare la distanță de cicatricea operatorie. Dealtfel, aceiași autori constată 11 cazuri de epilepsie ireductibilă dintr-un număr total de 19 pacienți cu sechele iritative postoperatorii. Sîntem de aceeași părere cu Ghițescu (1974), care constată că epilepsia ireductibilă are o pondere deosebită în abcesele metastatice. Gravitatea acestor forme de epilepsie rezidă în deteriorarea stării psihice a pacientului. Considerăm că pacienții cu epilepsie ireductibilă trebuie internați și investigați cu atenție pentru a se exclude un abces cerebral recidivat. Sigur este că epilepsia ireductibilă se datorează cicatricei cerebrale postoperatorii, care poate evolua, producînd astfel epilepsie după 2—5 ani de la operație (Le Beau, 1964). Asupra epilepsiei tardive, sechelare, după un abces cerebral, insistă și Mansuy și colab. (1960), care atrag atenția asupra modificărilor ventriculare evidențiate de PEG în asemenea situații.

Epilepsia reductibilă (86 de observații personale — 53,08%) domină net incidența epilepsiei sechelare. Aceasta se manifestă prin crize comițiale rare, evoluție favorabilă a crizelor și deficit neurologic sub tratamentul anticonvulsivant; survine mai ales la adultul tînăr. Pe traseele EEG, focarele epileptogene pot persista mult timp, dar crizele comițiale sînt bine controlate de tratamentul anticonvulsivant.

Neconcordanța între aspectul clinic și cel EEG trebuie luată în considerație în momentul cînd se suspendă tratamentul cu barbiturice.

Epilepsia pasageră (45 de observații personale — 27,77%) se caracterizează prin apariția sporadică a acceselor paroxistice, la intervale lungi de timp sau chiar a unei singure crize. Să reținem că orice bolnav operat de abces cerebral poate prezenta crize pasagere, favorizate de anumite condiții (consum de alcool, efort fizic susținut, traumatism craniocerebral, insolație etc.). Traseele EEG sînt neconcludente în aceste situații, deoarece evidențiază modificări minime sau sînt normale. Clinic, putem constata sechele neuropsihice (hemipareză, hemianopsie, tulburări de comportament etc.), dar acestea au tendință la ameliorare, ceea ce nu exclude aplicarea unui tratament anticonvulsivant.

Aspecte terapeutice. Din cele afirmate anterior reiese incidența crescută a epilepsiei postoperatorii în abcesele cerebrale. De aceea este obligatoriu tratamentul anticonvulsivant timp de cinci ani după operația abceselor cerebrale supratentoriale, indiferent de localizare. Chiar dacă traseele EEG arată modificări minime sau rămîn normale, crizele comițiale pot debuta oricînd.

Vom lua în considerație mai ales anumite situații clinice: abcesele din

Scanned with OKEN Scanner

regiunea parietală; abcesele la adultul tînăr; abcesele însoțite de empiem subarahnoidian; abcesele la bolnavi cu epilepsie anterioară abcesului.

Din datele statistice ale lui Legg și colab. (1973) reiese că la copiii sub 10 ani, epilepsia sechelară și modificările maxime ale EEG survin mai ales la 4,2 ani de la operație; la pacienții din grupa de vîrstă 20—40 de ani, epilepsia sechelară și modificările EEG au incidența maximă la 1,6 ani postoperator.

Dintre anticonvulsivantele cu eficiență recunoscută în epilepsia sechelară, cele mai bune rezultate le-am obținut cu preparatele barbiturice, utilizînd de regulă monoterapia, pentru care pledează și Gupta și colab. (1971), Legg și colab. (1973). Există situații în care cicatricea cerebrală creată provoacă epilepsie ireductibilă; în aceste cazuri, agravarea evoluției, evidențiată de PEG, necesită în cele din urmă intervenție chirurgicală sub electrocorticografie.

Sechelele neurologice

Deficitele neurologice sechelare sînt de cele mai multe ori asociate cu sechele iritative sau psihice. În seria urmărită am putut constata, la 493 de pacienți cu abcese cerebrale operate, existența deficitelor neurologice în 228 de cazuri (46,24%). Multe dintre deficitele neurologice existau preoperator, deseori chiar mai grave. Alți autori menționează următoarele procente de sechele neurologice: Northcroft și Wyke (1957) — 34 de cazuri (45%); Bonnal și colab. (1960) — 330 de observații (37%): Mansuy și colab. (1960) — 30 de cazuri (43,33%); Matthijs (1963) — 103 cazuri (40%); Krayenbühl (1967) — 78 de cazuri (34%); Carey și colab. (1971) — 40 de cazuri (68%).

Unii autori atrag atenția asupra deficitului neurologic instalat în perioada postoperatorie, fără să insiste asupra elementelor componente. Astfel, Kerr și colab. (1958) observă la 34 de pacienți: absența oricărui deficit în 52% din cazuri; deficit neurologic minor — 32%; deficit neurologic sever — 13%; incapacitate totală — 3%; Garfield (1969), pe 121 de pacienți urmăriți, comunică rezultate bune în 88% din cazuri și deficit neurologic sever în 12% din cazuri.

Deficitele neurologice sechelare constatate sînt următoarele:

— deficite motorii de diferite grade (pareze, plegii) — 118 cazuri (ceea ce, din numărul total de pacienți urmăriți — 493 —, înseamnă 23,9%);

— tulburări de vorbire — 63 de cazuri (12,7%);

— sindroame cerebeloase reziduale — 26 de cazuri (5,27%);

— deficit de cîmp vizual — 16 cazuri (3,24%);

— diverse deficite (paralizie facială periferică, atrofie optică secundară, insuficiență hipofizară) — 5 cazuri (1,01%).

Din datele de mai sus constatăm, dealtfel în concordanță cu majoritatea autorilor, preponderența deficitelor motorii sechelare postoperatorii. Întrucît proporția diferitelor deficite neurologice sechelare diferă în literatura de specialitate, le vom prezenta sintetic: Northcroft și Wyke (1957): deficit motor — 25%, afazie — 6%, tulburări de vedere — 16%; Bonnal și colab. (1960): deficit motor — 17,5%, afazie — 4,5%, tulburări de vedere — 12,1%, sindrom cerebelos — 1%; Mansuy și colab. (1960): deficit motor — 43,3%, tulburări de vedere — 13,3%; Matthijs (1963): deficit motor, afazie, sindroame senzitive — 40,7%, tulburări de vedere — 16,5%; Krayenbühl (1967):

Scanned with OKEN Scanner

deficit motor — 9%, afazie — 3%, tulburări de vedere — 22%; Carey și colab. (1971): deficit motor — 35%, afazie — 5%, tulburări de vedere — 28%.

Sindroamele neurologice deficitare din cursul abceselor cerebrale operate depind de următorii factori:

Sediul abcesului cerebral. Abcesele localizate în regiunea rolandică au produs în 100% din cazuri deficite neurologice sechelare, fiind urmate în ordinea frecvenței de abcesele răspîntiei temporo-parieto-occipitale (66,66%), abcesele frontale (63,46%), abcesele parietale (33,33%). Abcesele cerebeloase (8,70%) și abcesele temporale (23,07%) produc cel mai scăzut procent de deficite neurologice sechelare.

Alți autori găsesc următoarea incidență a deficitelor neurologice, în funcție de sediul abceselor cerebrale: Bonnal și colab. (1960) — abcese frontale — 19%; rolando-parietale — 53%, temporale — 40%, occipitale — 54%, cerebeloase — 14%; Matthijs (1963): abcese frontale — 26,4%, rolandice — 69,2%, temporale — 28,9%, parietale — 57,1%, occipitale — 0%, cerebeloase — 12,5%. Michael și colab. (1971) observă că localizările abceselor la polul frontal și temporal dau cel mai mic număr de sechele neurologice deficitare.

Tipul etiopatogenic. Abcesele cerebrale adiacente (temporale și cerebeloase) dau numărul cel mai mic de deficite neurologice sechelare. Cea mai ridicată proporție de sechele neurologice este caracteristică abceselor posttraumatice, urmată, în ordine, de abcesele de origine necunoscută.

Profunzimea abcesului cerebral. Abcesele cerebrale situate paraventricular determină mult mai frecvent deficite neurologice sechelare.

Aspectul anatomic. Abcesele cerebrale multiple și multiloculare sînt urmate mult mai des, în perioada postoperatorie, de deficite neurologice.

Stadiul evolutiv. Am constatat că, în abcesele încapsulate, exereza chirurgicală efectuată în condiții optime, dă un procent mult mai mic de deficite neurologice decît în cazul abceselor colectate neîncapsulate.

Tipul de intervenție chirurgicală. În cazuistica noastră s-a practicat îndeosebi ablația chirurgicală prin exereza totală a abcesului și capsulei. Considerăm că această metodă, bine pusă la punct, în condițiile unei tehnici chirurgicale perfecționate, este superioară altor metode operatorii. Autorii anglo-saxoni și chiar Bonnal și colab. (1960) susțin că puncția abcesului cu aspirație dă un procent mai mic de deficite neurologice sechelare decît ablația abcesului prin exereză totală. Noi pledăm, chiar și în aceste cazuri, pentru ablația totală a abcesului, întrucît lăsarea capsulei pe loc predispune la formarea unei cicatrice epileptogene cu urmări grave.

Din cele de mai sus reiese că deficitele neurologice sechelare, în special cele de tip motor, au incidență crescută și că instalarea lor depinde mai ales de localizarea abcesului cerebral. Numărul acestora este totuși în scădere, odată cu perfecționarea metodelor de diagnostic, conduitei terapeutice generale și tehnicii chirurgicale. Considerăm de asemenea că există importante posibilități de recuperare prin aplicarea precoce a kinetoterapiei, încă din perioada postoperatorie, pentru combaterea deficitului motor rezidual.

Sechelele psihice

Sechelele psihice ale abceselor supratentoriale, în perioada postoperatorie, sînt o realitate recunoscută de

Scanned with OKEN Scanner

toți autorii. Numărul total de sechele poate fi greu de apreciat nu numai pentru că pacienții trebuie examinați în același serviciu de neurochirurgie dar și pentru că nu se cunosc modificările lor psihice anterioare abcesului cerebral.

În seria Clinicii de neurochirurgie din București, din cei 540 de pacienți care au supraviețuit intervenției chirurgicale pentru abces cerebral, am reușit să urmărim 493 de cazuri (abcese cerebrale supra- și subtentoriale). Tulburările psihice au fost prezente în 94 de cazuri, deci în procent de 19,06. Alți autori le menționează în procente diferite, care oscilează în jurul a 20; astfel, Northcroft și Wyke (1957) — 25%; Bonnal și colab. (1960) — 54 de cazuri (16,3% din 330 de cazuri urmărite); Matthijs (1963) — 17,4%; Carey și colab. (1971) — 28%; Garfield (1978) — 17%.

Sechelele psihice apar în abcesele cu localizare frontală și temporală. În cazuistica studiată de noi, ele s-au manifestat sub forma:

— tulburărilor de afectivitate: labilitate afectivă cu tendință la depresiune, apatie, anxietate;

— tulburărilor de caracter și personalitate: iritabilitate, modificări de comportament. Tulburările psihice sechelare apar, după Northfield (1973), în abcesele cerebrale însoțite de meningoencefalită purulentă sau complicate cu marcat sindrom de hipertensiune intracraniană și fenomene de angajare. În această situație, la sechelele psihice se adaugă tulburările de activitate și intelectuale.

La stabilirea acestor date clinice și statistice, am exclus tulburările psihice apărute în cadrul epilepsiei sechelare. Lewin (1955), ca și alți autori, nu face deosebirea între tulburările psihice izolate și cele datorate epilepsiei. Carey și colab. (1971) insistă îndeosebi asupra tulburărilor psihice apărute la bolnavii cu abcese cerebrale în perioada postoperatorie. Acești autori arată că principalele modificări de afectivitate și personalitate apar la copii. Tot la copii se observă o scădere importantă a randamentului școlar în perioada postoperatorie. Apreciate global, sechelele psihice sînt mult mai frecvente la copil decît la adult, dar în același timp, posibilitățile de recuperare sînt mult mai mari la copil.

Sechelele anatomice locale

Sechelele anatomice locale sînt de fapt deficite de substanță osoasă, consecutive craniectomiei pentru abcese posttraumatice sau ridicării voletului osos — fie din cauza edemului cerebral intraoperator, fie în cazul asocierii abcesului cerebral cu empiem subarahnoidian sau abces extradural (deci voletul osos este infectat). Menționăm aceste sechele, anatomice, datorită frecvenței lor mari (102 cazuri din 491 de abcese cerebrale operate — 20,7%). Alți autori nu consideră necesară publicarea datelor referitoare la aceste tipuri de sechele.

Sechelele anatomice locale nu constituie o problemă chirurgicală deosebită, întrucît după un interval de 6 luni de la operație se poate reface structura craniană prin aplicarea unei plăci de superacril, bine tolerată de organism.

În concluzie, sechelele anatomice locale nu reprezintă o problemă în perioada postoperatorie a abceselor cerebrale, ele putînd fi perfect corectate chirurgical.

Aspecte radiologice ale sechelelor neuropsihice postoperatorii în abcesele cerebrale. Pe baza studiului a 493 de pacienți, controlați riguros postoperator, am remarcat următoarele modificări pneumoencefalogra-

Scanned with OKEN Scanner

fice (perioada de urmărire postoperatorie: 14 zile; postoperator — 25 de ani):

— lipsa de pătrundere a aerului în sistemul ventricular;

— deplasarea sistemului ventricular în totalitate, controlateral leziunii;

— hidrocefalie internă simetrică;

— hidrocefalie internă asimetrică;

— hidrocefalie prin tracțiune ventriculară ipsilaterală leziunii;

— deformări zonale ale sistemului ventricular;

— cavități chistice intracerebrale;

— porencefalie.

Aspectele pneumoencefalografice pot fi *statice* sau *evolutive;* factorii de care depinde evoluția sînt:

— localizarea abcesului în raport cu sistemul ventricular;

— aspectul multilocular al abcesului;

— asocierea cu meningoencefalita purulentă, empiemul subdural sau abcesul extradural.

Analiza detaliată a modificărilor PEG constatate în perioada postoperatorie are următoarea semnificație:

Lipsa de pătrundere a aerului în sistemul ventricular, postoperator, se datorează edemului cerebral. Este constantă absența contrastului gazos în sistemul ventricular de partea leziunii, în perioada imediat postoperatorie; persistența acestor modificări mai mult de trei săptămîni de la operație relevă fie ablația incompletă a abcesului (de exemplu, abces multilocular), fie abcese multiple, fie recidiva abcesului. O asemenea situație necesită investigații suplimentare (arteriografie, CT-*scan*). Un element de control îl constituie existența umplerii ventriculului lateral, controlateral leziunii, evidențiată pneumoencefalografic.

Deplasarea sistemului ventricular în totalitate, controlateral leziunii poate fi considerată un element de evoluție postoperatorie obișnuită, datorată edemului cerebral; persistența acestor modificări la PEG, după trei săptămîni de la intervenția chirurgicală și expansionarea voletului osos constituie un semn sigur de recidivă.

Hidrocefalia internă simetrică poate fi constatată după șase săptămîni de la operație. De obicei este prezentă în abcesele cerebeloase sau supratentoriale, însoțite de meningoencefalită purulentă. Hidrocefalia internă simetrică poate rămîne staționară sau poate evolua. În cea de a doua eventualitate intervine un proces de leptomeningită bazală, care creează obstacole în circulația LCS.

Hidrocefalia internă asimetrică este destul de frecventă postoperator, mai ales la intervale de 4—6 săptămîni; aspectul său este fie staționar, fie evolutiv. Acest tip de hidrocefalie este datorat cicatricei cerebrale lăsate de excizia completă a abcesului. Această modificare, vizibilă la PEG, este însoțită de sechele iritative în procent de cca 10.

Obs. clinică (fișa nr. 38 692): pacient în vîrstă de 42 de ani, operat în anul 1953 pentru abces frontal drept unic, încapsulat; se reinternează în 1969 pentru crize jacksoniene motorii în hemicorpul stîng; traseul EEG arată moderate anomalii delta și teta monofazice frontocentral drept; PEG constată hidrocefalia internă asimetrică (fig. 39 a și b).

Hidrocefalia internă cu tracțiune ventriculară ipsilaterală se instalează la cca două luni de la operație, este staționară sau, mai frecvent, evolutivă. Acest tip de hidrocefalie și modificările caracteristice ale PEG se datorează cicatricei operatorii. Desigur că evoluția locală, frecventă, a cicatricei cerebrale imprimă aspectul evolutiv al hidrocefaliei cu

Scanned with OKEN Scanner

Scanned with OKEN Scanner

Fig. 39 — Pneumoencefalografie într-un caz de abces frontal drept operat: se constată hidrocefalie internă asimetrică:

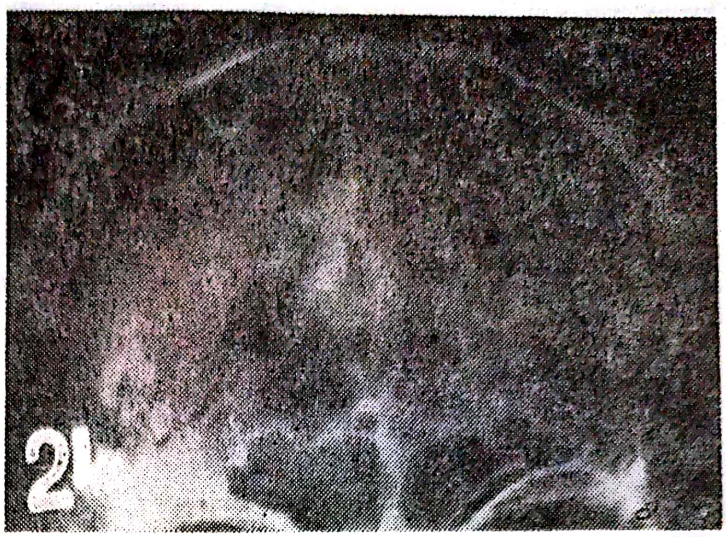

a — imagine de față;



b — imagine de profil.

tracțiune ventriculară. Acestor modificări li se asociază deficite secheleare și mai ales sechele iritative (peste 60% din cazuri).

Obs. clinică (fișa nr. 52 861): pacient în vîrstă de 46 de ani, operat în anul 1951 pentru abces temporal unic, stîng. După 19 ani se internează pentru crize comițiale polimorfe de tip generalizat și temporal; traseul EEG arată rare unde delta polimorfe, înscrise în derivațiile temporoparietale stîngi; PEG arată hidrocefalie internă asimetrică prin tracțiune ventriculară stîngă (fig. 40 a și b).

Deformări zonale (parcelare) ale sistemului ventricular. Cel mai adesea, în abcesele paraventriculare se constată apariția unor dilatări postoperatorii ale sistemului ventricular, la aproximativ un an de la operație. Aceste modificări ventriculare, care apar în special în cazul abceselor situate profund, se datoresc modificărilor cicatriceale care afectează peretele ventriculului lateral cerebral. Aspectele notate, evidențiate de PEG, sînt însoțite de sechele iritative (în cca 30% din cazuri) și mai ales de sechele deficitare.

Cavități chistice intracerebrale apar ca urmare a pierderii de substanță cerebrală; survin mai ales după abcesele multiloculare, la interval de cca un an de la operație. Le putem constata de asemenea după abcesele posttraumatice sau după cele însoțite de ramolisment cerebral în jurul abcesului. Odată cu evacuarea abcesului cerebral, LCS manifestă ten-



Fig. 40 — Pneumoencefalografie într-un caz de abces cerebral temporal stîng operat: se constată hidrocefalie internă cu tracțiune ventriculară ipsilaterală:

a — imagine de față;

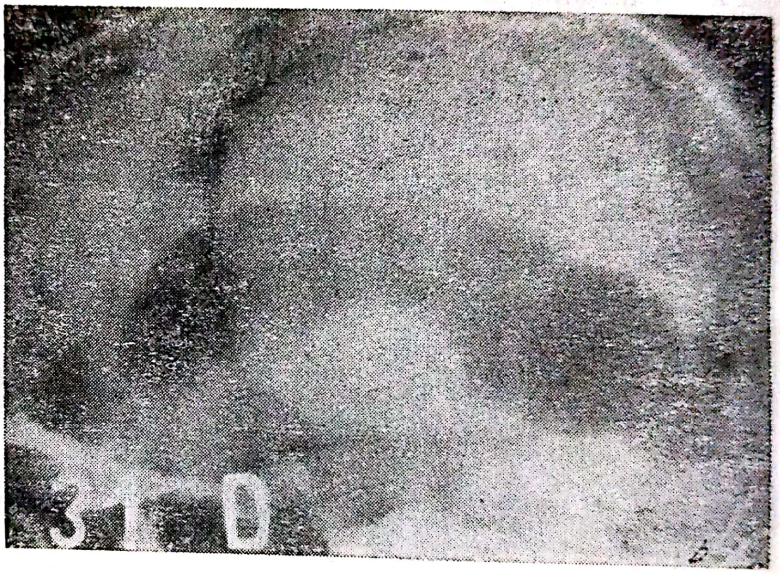

b — imagine de profil.

Fig. 41 — Pneumoencefalografie într-un caz de abces frontoparietal drept operat; se constată: marcată deplasare a sistemului ventricular spre stînga, cu cavitate chistică parietală dreaptă și expansionarea voletului; *a* — imagine de față; *b* — imagine de profil.

Scanned with OKEN Scanner

Fig. 42 — Pneumoencefalografie într-un caz de abcese cerebrale multiple de partea dreaptă și osteomielită frontală asociată; la o lună după operație se constată asimetrie ventriculară: *a* — imagine de față; *b* — imagine de profil.

dința de a ocupa spațiile libere. Ele se datorează tot cicatricei cerebrale și pot rămîne ca atare sau pot evolua spre porencefalie. Aceste aspecte, constatate la PEG, sînt însoțite de sechele iritative (cca 25%), deficitare și psihice.

Obs. clinică (fișa nr. 13 185): pacient în vîrstă de 19 ani, operat în anul 1961 pentru abces frontoparietal drept, se reinternează în 1963 pentru crize jacksoniene rare în hemicorpul stîng și deficit motor paretic crural stîng; traseul EEG arată unde teta și delta polimorfe în derivațiile frontoparietale drepte; PEG evidențiază marcată deplasare spre stînga a sistemului ventricular cu cavitate chistică parietală dreaptă (fig. 41 a și b).

Porencefalia se instalează după cca 18 luni de la operație, consecutiv abceselor

Fig. 43 — Pneumoencefalografie (imagine de față) în același caz ca în fig. 42, la două luni după operație: se constată asimetrie ventriculară cu tracțiune ipsilaterală.

Scanned with OKEN Scanner



Fig. 44 — Pneumoencefalografie. Același caz ca în fig. 42 și 43, la trei ani după operație: se constată hidrocefalie internă cu porencefalie frontală dreaptă: *a* — imagine de față; *b* — imagine de profil.

paraventriculare multiloculare sau multiple. Deci porencefalia apare în cazul pierderilor importante de substanță cerebrală, spațiul rămas liber fiind ocupat de LCS. De obicei porencefalia evoluează, ceea ce face necesar drenajul LCS. Clinic, porencefalia este însoțită de importante deficite motorii, tulburări psihice și mai puțin de sechele iritative (cca 8% din cazuri).

Obs. clinică (fișa nr. 9 037): pacient în vîrstă de 29 de ani, care a fost operat pentru abcese frontale drepte și osteomielită frontală, asociată cu tromboflebită de sinus longitudinal superior, cu punct de plecare rinogen. Pentru a ilustra caracterul evolutiv al hidrocefaliei interne pînă la proencefalie vom prezenta aspectele pneumoencefalografice intermediare:

— la o lună după operație, traseul EEG evidențiază un focar polimorf în derivațiile frontale drepte; PEG arată asimetrie ventriculară și lipsa de substanță osoasă (fig. 42 a și b);

— la două luni după operație: EEG — vîrfuri de amplitudine crescută în derivațiile frontale bilateral, predominant în dreapta: PEG — asimetrie ventriculară cu tracțiune ipsilaterală (fig. 43);

— la trei ani după operație: EEG — unde lente de tip delta în derivațiile frontale bilateral, predominant în dreapta, care confirmă crizele comițiale polimorfe ale pacientului; PEG — hidrocefalie internă cu porencefalie frontală dreaptă (fig. 44 a și b);

— la șase ani de la operație: EEG — unde delta și teta localizate frontal bilateral, predominant în dreapta; PEG — porencefalie frontală gigantă în dreapta (fig. 45 a și b).

Concluzii

Din aspectele pneumoencefalografice postoperatorii menționate rezultă că există posibilitatea de a se controla obiectiv cicatricea cerebrală rezultată după exereza totală a abcesului cerebral. Considerăm că este obligatoriu, în perioada postoperatorie, controlul EEG și PEG, efectuat la intervale repetate, de cca 4—6 luni, chiar dacă evoluția clinică a pacientului este favorabilă. Dezvoltarea cicatricei cerebrale organizate poate duce la importante mondificări ventriculare, relevate de PEG. Cu

Scanned with OKEN Scanner

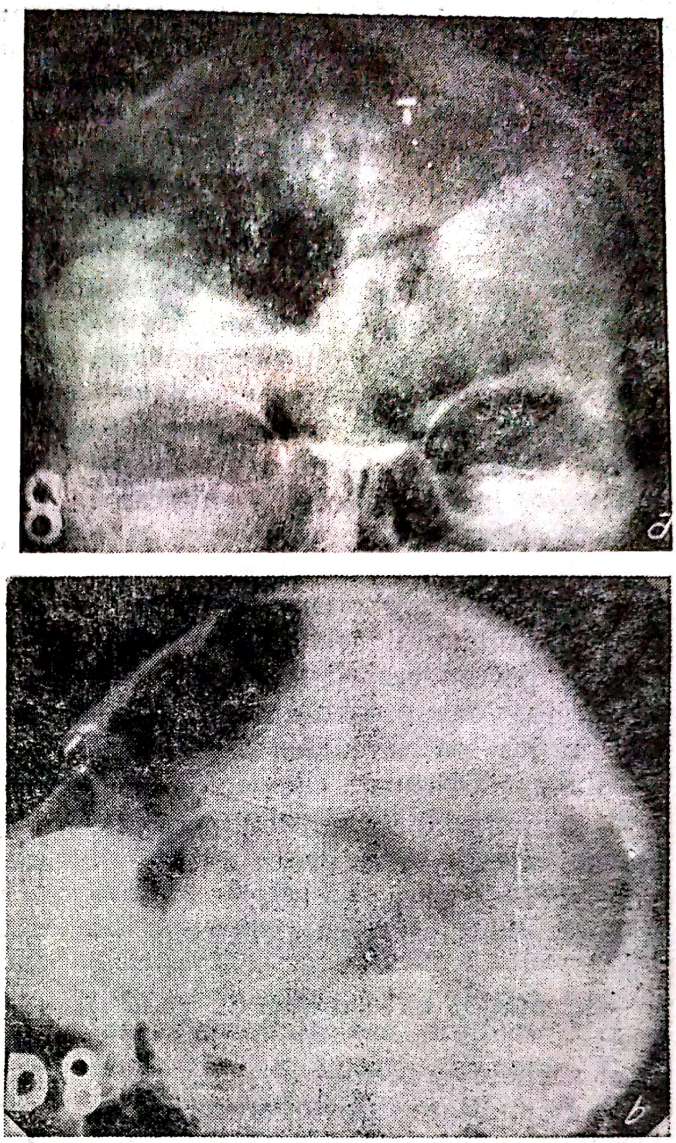

Fig. 45 — Pneumoencefalografie în același caz din fig. 42—44 la șase ani după operație: se constată porencefalie frontală dreaptă gigantă; *a* — imagine de față; *b* — imagine de profil.

această ocazie se poate depista rapid tendința de accentuare a sechelelor neuropsihice sau rezistența la tratament (în cazul crizelor comițiale). Ca urmare, se poate efectua ablația cicatricei cerebrale organizate pentru suprimarea crizelor comițiale rezistente la tratament. În cazul hidrocefaliilor evolutive de tip obstructiv și al porencefaliilor, cunoscîndu-se riscul apariției unor tulburări psihice marcate, devine necesară drenarea LCS (produs în exces) prin una din metodele curente (ventriculo-atrial sau ventriculoperitoneal).

Concluzii asupra sechelelor neuropsihice ale abceselor cerebrale. Din datele prezentate rezultă că abcesele cerebrale operate lasă un număr important de sechele neuropsihice, recunoscute de către toți autorii. Pentru a putea afirma existența sechelelor iritative, trebuie să avem în vedere numai seriile observate timp îndelungat, peste 5 ani. Sechelele psihice și deficitele pot fi constatate încă din primul an după intervenția chirurgicală.

Referitor la sechelele neuropsihice postoperatorii, atragem atenția asupra următoarelor *elemente:*

— de multe ori bolnavii sînt *plurisechelari,* prezentînd crize comițiale, deficit motor și tulburări psihice, fapt ce împiedică repartizarea riguroasă a sechelelor pe grupe;

— abcesele situate în zona *fronto-parietală, cu afectare rolandică* sînt cele mai grevate de riscul sechelelor iritative și deficitare;

— abcesele *profunde, paraventriculare,* sînt însoțite de marcate deficite postoperatorii și mai rar de crize comițiale;

— cunoscînd apariția frecventă, postoperatorie, a epilepsiei în abcesele cerebrale, se indică instituirea precoce a *tratamentului anticonvulsivant.* Dealtfel, chiar metodele de exereză totală pot lăsa o cicatrice corticală cu potențial epileptogen; metodele operatorii parțiale, care lasă capsula pe loc, sînt un factor sigur epileptogen;

Scanned with OKEN Scanner

— în cazul deficitelor motorii, vom începe de asemenea *recuperarea neuromotorie* imediat postoperator;

— *metoda chirurgicală adoptată* este o problemă în dispută în ceea ce privește sechelele postoperatorii ale abceselor cerebrale. Astfel, adepții metodelor de puncție cu aspirație sau drenaj extern afirmă că exereza chirurgicală totală provoacă o prea mare distrugere de țesut cerebral, deci sechele neuropsihice grave. Experiența Clinicii de neurochirurgie din București contrazice această afirmație.

Pentru a susține superioritatea diferitelor metode operatorii de scădere a numărului sechelelor neuropsihice postoperatorii ale abceselor cerebrale vom prezenta comparativ mai multe statistici. Astfel, Bonnal și colab. (1960) arată că:

— puncția abcesului cu aspirație (90 de cazuri) se soldează cu:
- sechele grave — 8%;
- mortalitate postoperatorie — 43%;

— drenajul extern (67 de cazuri) lasă:
- sechele grave — 5%;
- mortalitate postoperatorie — 44%;

— puncția+aspirație (sau drenaj) urmată de exereza secundară (179 de cazuri):
- sechele grave — 18%;
- mortalitate postoperatorie — 22%;

— exereza primară (180 de cazuri):
- sechele grave — 12%;
- mortalitate postoperatorie — 26%.

Din aceste date constatăm că exereza totală a abcesului cerebral lasă un procent important de sechele, dar mortalitatea postoperatorie este evident mai redusă comparativ cu metoda de punctionare+aspirație sau drenaj extern. De remarcat că Bonnal și colab. (1960) sînt partizanii punctiei cu drenaj extern, urmat imediat de exereză.

— Un alt studiu concludent despre sechelele neuropsihice consecutive diferitelor metode operatorii este prezentat de către Matthijs (1963) pe 103 cazuri de abcese cerebrale urmărite postoperator.

Sechelele neurologice deficitare, în raport cu procedeul operator folosit, au fost (după Matthijs, 1963):

— puncție cu aspirație — 40%;

— puncție cu aspirație+drenaj extern, urmate de exereză secundară — 66%;
- exereză primară — 39,5%;
- lobectomie — 33,3%.

Sechelele iritative, în raport cu procedeul operator, au fost (după Matthijs, 1963):

— puncție cu aspirație — 48%;

— intervenții radicale de exereză primară sau secundară — 38,4%.

În concluzie, din raportul riguros prezentat de Matthijs (1963) rezultă că intervențiile chirurgicale radicale dau un procent de sechele neuropsihice mult mai scăzut decît alte procedee chirurgicale.

Chiar între autorii anglo-saxoni, Jooma, Pennybacker, Tutton (1951) constată că operațiile de puncție cu aspirație sau drenaj extern dau un procent de 72, iar excizia abcesului — de 44 din cazurile de epilepsie sechelară.

Aceste trei rapoarte, efectuate pe un număr important de cazuri, relevă superioritatea metodelor de excizie a abcesului față de alte procedee operatorii. În ceea ce privește scăderea numărului de sechele neuropsihice, pentru metoda de exereză totală pledează studiile lui Bonnal și colab. (1964), Le Beau (1964), Matthijs (1963, 1964), care urmăresc pacienții cu sechele neuropsihice după tratament chirurgical prin

Scanned with OKEN Scanner

exereză a abcesului cerebral în perioada antibioterapiei. Mai mult, Brihaye și Périer (1964), într-un caz de abces tratat prin simpla trepanopuncție și considerat vindecat, la trei ani de la operație au putut studia piesa anatomică, constatînd o importantă cicatrice epileptogenă (inexistentă în procedeele de exereză). Matthijs (1963, 1964) susține că abcesele cerebrale lasă un număr mult mai mic de sechele în cazul în care sînt aplicate procedeele de exereză primară, fără alte manevre anterioare.

În concluzie: pe baza experienței acumulate în decurs de peste 40 de ani de tratament chirurgical al abceselor cerebrale, putem afirma că:

— singura metodă chirurgicală corectă este *exereza completă primară* a abcesului cerebral (Mansuy și colab., 1960). Numai exereza chirurgicală largă poate evacua abcesul în totalitate, odată cu capsula și leziunile encefalitice adiacente;

— toate metodele încercate (puncție+aspirație sau drenaj extern) lasă *capsula abcesului pe loc,* aceasta constituind o cicatrice cerebrală evolutivă; zona intermediară din capsula abcesului devine treptat un factor de modificare vasculară și de distrucție lentă a celulelor nervoase din jur [Northoroft și Wyke (1957) descriu reacția fibroglială extracapsulară], creîndu-se astfel o zonă epileptogenă; sechelele iritative devin deci cvasiobligatorii în cazul metodelor terapeutice chirurgicale neradicale;

— aplicarea exerezei totale în abcesele situate în *zona rolandică, frontal sau temporal stîng* este însoțită de deficite neurologice sechelare într-un procent mai mare decît metodele parțiale (puncție cu aspirație sau drenaj extern); există oricînd însă, în cazul metodelor parțiale, pericolul recidivei sau al însămînțărilor în jurul abcesului cerebral; deci superioritatea metodelor parțiale în ceea ce privește scăderea sechelelor neurologice este limitată; în susținerea acestor date, Mansuy și colab. (1960) arată că în cazul a șapte abcese cerebrale, tratate prin puncție și aspirație, a fost ulterior necesară intervenția chirurgicală de ablație a abcesului;

— elementul fundamental îl constituie, alături de stabilirea corectă a diagnosticului, *nivelul de tehnicitate al echipei chirurgicale* în efectuarea inciziei corticale și exereza în totalitate a abcesului cerebral, evitînd distrucțiile parenchimatoase și vasculare întinse; desigur că leziunile corticale întinse, distrucțiile vasculare și/sau deschiderea peretelui ventricular, pot produce o cicatrice cerebrală întinsă, urmată de sechele neuropsihice grave; lucrările experimentale ale lui Steelman (1949) asupra cicatricei postoperatorii pledează pentru cele afirmate mai sus.

Față de acestea putem susține că exereza chirurgicală primară a abcesului cerebral este singura metodă eficientă de scădere a numărului sechelelor neuropsihice postoperatorii.

Scanned with OKEN Scanner

Abcesele cerebrale adiacente

Motto:

„Une lésion au voisinage du cerveau telle qu'une otite, une sinusite, une ostéomyélite du crâne, une infection du visage, peut prevoquer un abcès du cerveau. Le siège de cet abcès est le plus souvent eu rapport direct avec l'infection initiale".

BONNAL, DESCUNS, DUPLAY (1960)

Abcesele cerebrale adiacente pot fi rezultatul propagării infecției de la un focar adiacent cerebral, pe una din următoarele căi:

— tromboflebita retrogradă cu sau fără tromboza sinusului venos dural, cu diseminare secundară cerebrală;

— propagarea directă a infecției din focarul inițial spre parenchimul cerebral.

Denumirea de „abces cerebral adiacent", creată de Eagleton (1924), este cea mai corectă, alte denumiri, ca „abces propagat" sau „abces prin propagare" implicînd supoziția unei patogenii obligatorii, nu întotdeauna valabile.

Abcesele cerebrale adiacente reprezintă 393 de cazuri în seria Clinicii de neurochirurgie din București (810 cazuri de abcese cerebrale, diagnosticate în perioada 1936—1979). Astfel, abcesele adiacente constituie aproximativ jumătate (48,51%) din numărul total de abcese cerebrale. Preponderența abceselor adiacente este remarcată de către majoritatea autorilor; de exemplu, Evans (1931) și Courville și Nielsen (1934) dau un procent de 63,40 și, respectiv, 57,89 de abcese adiacente din numărul total de abcese cerebrale constatate necroptic.

Preponderența abceselor adiacente este reflectată și de datele clinice publicate de majoritatea autorilor: Pennybacker (1951) — 58,18%; Bonnal și colab. (1960) — 33,08%; Martin și colab. (1960) — 48%; Matthijs (1963) — 48,54%; Jadot și G. de Meurisse (1964) — 57,73%; Beller și colab. (1973) — 49,43%; Morgan și colab. (1973) — 35,22%; Biard (1974) — 44%; Van Alphen și Dreissen (1976) — 60% (tabelul IX).

Procentele de mai sus (care variază între 40 și 60), calculate după datele diferiților autori, ne-au servit pentru comparare cu datele personale.

Există desigur și autori care dau un procent mai mare pentru abcesele metastatice (Weber, 1957; Krayenbühl, 1967; Carey și colab., 1972) sau, mai rar, pentru abcesele posttraumatice (Fasiani și Beduschi, 1951; Acquaviva și colab., 1967) (tabelul IX).

Ca patogenie, abcesele adiacente se clasifică în:

— abcese cerebrale otogene;

— abcese cerebrale rinogene;

— abcese cerebrale cauzate de alte focare infecțioase de vecinătate.

În cele ce urmează, vom prezenta detaliat aceste trei tipuri de abcese cerebrale adiacente.

Scanned with OKEN Scanner

Abcesele cerebrale otogene

Date generale

Deşi legătura dintre procesele otice şi cele cerebrale era cunoscută încă din antichitate, adevărata relaţie cauzală a fost evidenţiată de Morgagni: el a fost cel care a demonstrat că afecţiunile otice nu sînt secundare celor cerebrale. Hipocrate, de exemplu, considera că infecţiile timpanului provin din creier, fiind datorate acumulării de umori intracerebrale, care se scurg prin urechi şi nas. Dacă aceste umori nu s-ar scurge, bolnavul ar muri din cauza inflamaţiei cerebrale. Lebert, în 1856, susţinea de asemenea că infecţia cerebrală se propagă de la ureche la creier prin sinusurile durale inflamate. O serie de lucrări, apărute în a doua jumătate a secolului al XIX-lea, au contribuit la ameliorarea diagnosticului şi terapiei complicaţiilor cerebrale otogene.

Cu Macewen (1887) se deschide o epocă nouă în diagnosticul şi tratamentul chirurgical al abceselor cerebrale otogene, continuată de: Greenfield (1887), Ferrier (1888), Barker (1888), Horsley (1888), Braun (1890), Körner (1894), Bacon (1896). Le urmează o serie de lucrări de sinteză asupra abceselor cerebrale otogene publicate de: Neumann (1907), Körner (1908), Dench (1912), Coates (1917), Lefort (1920), Le Maitre (1920 şi 1922), Book (1921), Macorelles (1921), Moulonguet (1922) şi alţii. Monografia lui Eagleton (1924) se detaşează pentru importanţa sa clinică şi terapeutică.

După 1930 apar enumărate lucrări despre abcesele otogene, efectuate pe serii din ce în ce mai mari; astfel sînt: Piquet (1931), Atkinson (1934), Ramadier şi colab. (1935), Hutchinson (1945), Brunner (1946), Itzitch (1948), Phillips (1949), Schlander (1949), Herpman (1950), Vammen (1952), Tutton (1953), Snitman (1955), Pennybacker (1948 şi 1951), Reytan (1957), Newlands (1965), Arseni şi colab. (1967), Ganz (1972), Wright şi Grimaldi (1973), Shaw şi Russell (1975), Arseni şi Constantinescu (1977), Garfield (1978).

Frecvenţa

În seria noastră au fost diagnosticate 317 cazuri de abcese cerebrale otogene, 46 de cazuri de abcese cerebrale rinogene şi 30 de cazuri de abcese adiacente, provocate de alte focare infecţioase cunoscute, de vecinătate (tabelul X). Se observă că au predominat abcesele de origine otogenă, cu un procent de 80,66 din abcesele adiacente şi 39,13 din numărul total de abcese cerebrale diagnosticate (810 cazuri).

Dealtfel, şi alţi autori publică date asemănătoare; în seriile de cazuri clinice, Pennybacker (1951) constată un procent de 71,87 pentru abcesele otogene, Bonnal şi colab. (1960) — 67,95%; Acquaviva şi colab. (1967) — 50%; Beller şi colab. (1973) — 61,36%; Morgan şi colab. (1973) — 67,74%; van Alphen şi Dreissen (1976) — 46,66%. În seriile mari de autopsii, efectuate de Rüegg (1927), procentul înclină de asemenea în favoarea abceselor otogene — 84,21 de abcese otogene din grupul abceselor adiacente; Evans (1931), care publică un procent de 88,61; Courville şi Nielsen (1934) — 79,54%; Chiari (1949) — 72,91%. Procentele sînt calculate după cifrele publicate de autori (tabelul IX).

În concluzie, datele personale şi cele din literatură ne permit să afirmăm că abcesele cerebrale otogene *domină grupul abceselor adiacente,*

Scanned with OKEN Scanner

cu un procent cuprins între 50 și 80. Datele anatomopatologice sînt mult mai convingătoare în această direcție, procentul fiind de 70—88. Din numărul total de abcese cerebrale, cele de origine otogenă reprezintă mai mult de 1/3.

Frecvența abceselor otogene raportată la sex arată afectarea predominantă a sexului masculin (215 cazuri — 67,82%).

Frecvența abceselor otogene raportată la grupa de vîrstă. Sînt afectate mai ales decada a doua de vîrstă (99 de cazuri — 31,23%), urmată de decada a treia (76 de cazuri — 23,97%) și, în fine, de decada a patra (63 de cazuri — 19,87%). Cel mai afectată este perioada de vîrstă cuprinsă între 0 și 16 ani, perioadă de maximă incidență a afecțiunilor otice (în total 96 de cazuri — 30,28%). Rezultă că 1/3 dintre cazurile de abcese cerebrale otogene survin la copil (tabelul XX).

Tot pe baza datelor statistice putem afirma că numărul mic de abcese cerebrale otogene se întîlnește după 51 de ani (12 cazuri — 3,78%) și că după 61 de ani sînt excepționale (2 cazuri — 0,63%). Aceste date coincid dealtfel cu incidența minimă a otomastoiditelor la persoanele mai în vîrstă de 51 de ani.

TABELUL XX

DISTRIBUȚIA ABCESELOR CEREBRALE ADIACENTE ÎN FUNCȚIE DE GRUPA DE VÎRSTĂ ȘI PATOGENIE

Grupa de vîrstă (în ani)	Tipul de abces adiacent			Total
	Otogen	Rinogen	De vecinătate	
0— 3	5	—	—	5
4—10	36	3	3	42
11—16	55	6	1	62
17—20	44	8	4	56
21—30	76	10	6	92
31—40	63	7	6	76
41—50	26	6	5	37
51—60	10	4	4	18
peste 60	2	2	1	5
Total	317	46	30	393
Procent	80,66	11,70	7,63	

Frecvența abceselor cerebrale otogene raportată la emisferul dominant. Se constată predominanța, destul de convingătoare, la emisferul dominant (196 de cazuri — 61,82%), ceea ce înseamnă că afecțiunile otomastoidiene sînt mai frecvente de partea stîngă.

Patogenie

Referitor la patogenia abceselor otogene, vom prezenta întîi corelația dintre infecția otomastoidiană și abcesele cerebrale și apoi modul de propagare a infecției spre encefal.

Corelația dintre infecția otomastoidiană și abcesele cerebrale otogene (punctul de plecare a infecției). Toți autorii recunosc că sursa abceselor cerebrale otogene este infecția otomastoidiană. După primele articole ale lui Macewen (1887), care prezintă un caz de otită medie supurată urmată de abces cerebral secundar, putem cita numeroase alte publicații: Barker (1888), Gifford (1893), Bacon (1896), Dench (1912). În perioada modernă s-a publicat pe această temă o literatură de specialitate impresionantă prin bogăția sa: Asherson (1942), Brunner (1946), Davis (1951), Cawthorne (1955), Newlands (1965), Shaw și Rousse'l (1975). Lucrările de specialitate care se ocupă de complicațiile intracraniene ale otitelor se străduiesc să releve punctul de plecare a infecției și modul de propagare cerebral (Schreiber, 1941; Stuart și colab., 1955; Lee, 1957; Marcovici și Lavrov, 1960; Pennybacker, 1961; Wright și Grimmaldi, 1973). Autorii citați abordează toate aspectele infecției otomastoidiene acute, cronice

Scanned with OKEN Scanner

și cronice reacutizate. Davis (1951) insistă asupra otitei cronice colesteatomatoase, iar Cawthorne (1955) atrage atenția asupra procentului mare de otomastoidite operate, ca sursă a unor abcese cerebrale.

Datele clinice sînt confirmate de seriile de autopsii prezentate de Evans (1931) și Courville și Nielsen (1934). Aceasta ne permite să susținem că punctul de plecare a infecției, în abcesele otogene, îl constituie indubitabil afecțiunile regiunii otomastoidiene.

În seria personală am constatat următoarele:

— otomastoiditele acute: 16 cazuri (5,04%);

— otomastoiditele cronice: 63 de cazuri (19,87%);

— otomastoiditele cronice reacutizate: 96 de cazuri (30,38%);

— otomastoiditele operate (evidare petromastoidiană): 142 de cazuri (44,79%).

Din aceste date observăm că otomastoiditele operate sînt responsabile de aproape jumătate din cazurile de abcese cerebrale; procentul de 30,38, care revine otomastoiditelor cronice reacutizate, nu poate fi deloc neglijat. Dacă le asociem otomastoiditele cronice evidate petromastoidian obținem un procent de 75 pentru abcesele cerebrale otogene datorate acestui tip de infecție otică. Otomastoiditele acute nu au o pondere prea mare în etiologia abceselor cerebrale otogene.

Dată fiind incidența mare a abceselor cerebrale după otomastoidite evidate (142 de cazuri), am cercetat intervalul dintre operația otomastoidiană și cea cerebrală și am constatat că în 93 de cazuri (65,49%), intervenția neurochirurgicală s-a efectuat în primele 14 zile de la intervenția otomastoidiană. De aici am dedus că evidarea otomastoidiană a fost practicată cînd determinarea infecțioasă cerebrală se produsese și, eventual, abcesul cerebral era constituit.

Ca urmare, considerăm necesară colaborarea între otorinolaringolog și neurolog sau neurochirurg pentru depistarea precoce a semnelor de afectare cerebrală. În cazul cînd se suspectează un abces cerebral, este necesară internarea pacientului într-un serviciu de specialitate, intervenția neurochirurgicală impunîndu-se pe primul plan, iar cea otologică, pe al doilea.

Comparînd datele obținute în seria personală asupra punctului de plecare a infecției otomastoidiene cu cele publicate de Bonnal și colab. (1960), pe 123 de cazuri de abcese otogene, constatăm:

— otomastoidite acute: 7 cazuri (5,69%);

— otomastoidite cronice; 80 de cazuri (65%);

— otomastoidite cronice reacutizate: 16 cazuri (13%);

— otomastoidite operate: 20 de cazuri (16,2%).

Datele publicate de către Bonnal și colab. (1960) relevă ponderea otomastoiditelor cronice față de cele reacutizate și operate, ceea ce confirmă datele anterioare ale lui Moulonguet (1922), care dă un procent de 76 pentru otitele cronice incriminate în producerea abceselor cerebrale. Bonnal și colab. (1960) susțin că utilizarea antibioticelor este responsabilă de evoluția latentă a otomastoiditelor cronice, deci de posibilitatea însămînțării cerebrale mascate, subclinice. Stuart și colab. (1955) arată că în producerea abceselor cerebrale, ponderea revine otitelor medii cronice, și nu celor acute. Ponderea otitei medii cronice, cu diferitele variante (reacutizate, operate), este semnalată de: Lee (1957), Newlands (1965), Garfield (1969), Shaw și Russell (1975).

Scanned with OKEN Scanner

Există cazuri cînd otomastoidita acută pare vindecată, abcesul cerebral fiind diagnosticat după un lung interval. Astfel, Meuerman (1938) descrie un caz de abces cerebral apărut la trei ani după vindecarea aparentă a infecției otice, iar Philippides și colab. (1954) prezintă o situație asemănătoare la șase ani de la vindecarea aparentă a otomastoiditei.

În concluzie, punctul de plecare a infecției, în abcesele cerebrale otogene, îl constituie otomastoiditele cronice simple, reacutizate sau operate. Abcesele cerebrale sînt consecința tratamentului incomplet sau inadecvat al otomastoiditelor. Utilizarea antibioticelor este urmată de o evoluție torpidă, subclinică a infecției, dar cu posibilități de reacutizare și însămînțare cerebrală.

Otomastoiditele cronice au ca leziuni anatomopatologice:

— modificarea mucoasei cavității urechii medii, cu apariția unui țesut de granulație și de polipi multipli, semn al unui proces osteitic subiacent;

— modificări osoase de tipul osteitei rarefiante sau condensante;

— prezența colesteatomului, ca rezultat al unei infecții cronice a urechii medii;

— osteita, mai ales în prezența colesteatomului, afectează *tegmen tympani*, punînd urechea medie în contact direct cu *dura mater* (de aici decurge ponderea otitelor colesteatomatoase în producerea abceselor cerebrale otogene).

Modul de propagare a infecției spre encefal. Propagarea intracraniană a infecției se produce pe trei căi: prin continuitate, pe cale venoasă și pe cale arterială.

Propagarea prin continuitate. Mecanismul de propagare, numit și „din aproape în aproape", parcurge trei etape: osoasă, meningiană și encefalică.

Etapa osoasă. În cursul unei otite medii cronice, germenii vin în contact cu meningele fie prin intermediul leziunilor de osteită, fie prin intermediul căilor anatomice preformate (sutura petroscuamoasă persistentă, dehiscența *tegmen tympani*, canalul Fallope).

Pentru înțelegerea acestor date vom descrie elementele anatomice care alcătuiesc blocul otomastoidian în raport topografic cu conținutul endocranian (fig. 46 și 47).

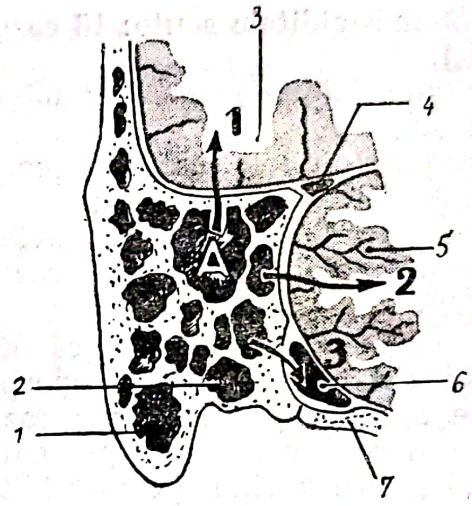

Fig. 46 — Prezentarea schematică a blocului otomastoidian (secțiune transversală) de propagare a infecției către encefal (după Portmann, 1960):

Calea 1 — către lobul temporal; calea *2* — către cerebel; *calea 3* — către sinusul lateral; *1—2* — celulele mastoidiene; *3* — lobul temporal; *4* — sinusul petros superior; *5* — cerebelul; *6* — sinusul lateral; *7* — occipitalul.

Inserția cortului cerebelului, pe marginea superioară a stîncii, divide blocul mastoidian în două compartimente: anterior — în contact cu etajul mijlociu endocranian — și posterior — în contact cu fosa cerebeloasă.

Urechea medie are ca element principal *casa timpanului* cu cei șase pereți ai săi, dintre care numai cel extern — membrana timpanului

Scanned with OKEN Scanner

— nu vine în raport cu cutia craniană; toți ceilalți pereți pot constitui căi de trecere a infecției de la urechea medie spre meninge, vase intracraniene și encefal (fig. 48).

Peretele posterior este în raport, pe de o parte, prin *aditus ad antrum,* cu cavitățile mastoidiene, iar pe de altă parte, cu canalul facial. Procesul infecțios interesează celulele mastoidiene, iar de aici, ca urmare a leziunilor de osteită secundară, afectează *dura mater* cerebe-

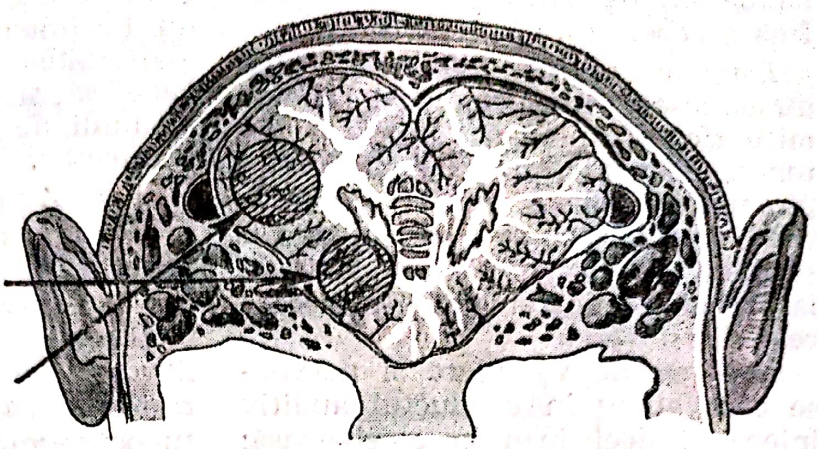

Fig. 47 — Prezentare schematică a propagării infecției otomastoidiene către cerebel (după Lautenschläger, 1934).

Peretele superior este reprezentat de *tegmen tympani,* lamă osoasă subțire care separă casa timpanului de fosa cerebrală medie. Osteitele care complică otitele medii favorizează trecerea infecției prin *tegmen tympani.* Există și fisuri preexistente ale osului la acest nivel. Astfel, *tegmen tympani* reprezintă calea cea mai frecvent urmată de infecție în cursul formării abceselor temporale otogene.

Peretele inferior separă casa timpanului de fosa jugulară, deci oferă infecției posibilitatea de a se propaga spre vena jugulară și de a se extinde retrograd spre sinusul lateral.

Peretele anterior, foarte subțire, separă casa timpanului de canalul carotidian. Acest perete este străbătut de canalicule carotidotimpanice, prin care trec, spre casa timpanului, ramuri arteriale din artera carotidă internă. Venele străbat aceleași canalicule osoase, îndreptîndu-se spre sinusul cavernos. La acest nivel există dehiscențe spontane, în dreptul cărora mucoasa casei timpanului vine în contact direct cu artera carotidă internă.

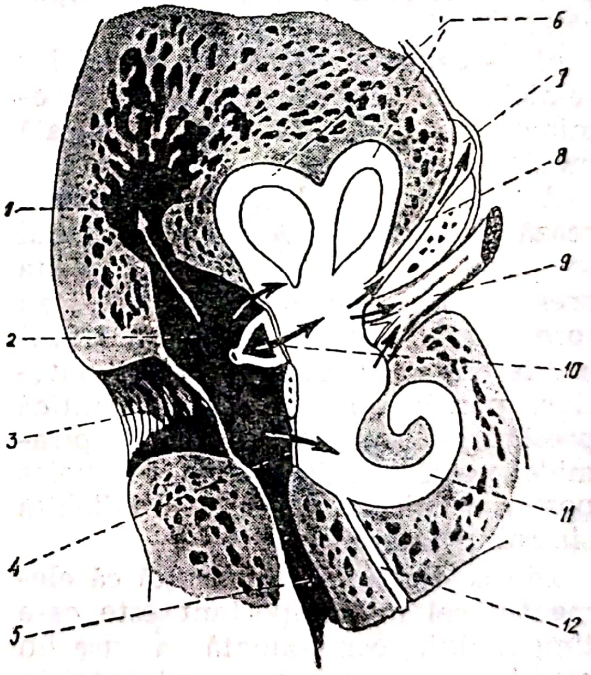

Fig. 48 — Prezentare schematică a urechii medii și a căilor de propagare a infecției spre cutia craniană (după Lautenschläger, 1934):

1 — antrum tympani; 2 — cavum tympani; 3 — membrana tympani; 4 — fenestra cochleae; 5 — tuba auditiva; 6 — canales semicirculares; 7 — saccus endolymphaticus; 8 — ductus endolymphaticus; 9 — n. acusticus; 10 — fenestra vestibuli; 11 — cochlea; 12 — aquaeductus cochleae.

Scanned with OKEN Scanner

loasă și sinusul venos lateral. Procesul infecțios ajunge la canalul Fallope, înaintarea sa fiind facilitată de procesul de osteită granuloasă sau necrotică a peretelui despărțitor, iar de aici se extinde endocranian la fosa cerebeloasă.

Peretele intern labirintic, prin numeroasele sale elemente anatomice (fereastra ovală, fereastra rotundă, sinusul timpanic, eminența piramidală, canalul mușchiului scăriței) este o cale pe care infecția o străbate cu ușurință spre labirint, iar de aici endocranian pe următoarele căi:

a) — canale vasculare și nervoase care ajung în conductul auditiv intern și deci în fosa cerebeloasă;

b) — canalul și sacul endolimfatic prin care infecția disemenează direct în zona postero-superioară și postero-inferioară a stîncii temporale;

c) — capsula osoasă a canalelor semicirculare, a căror osteită disemenează infecția în fosa cerebrală medie și posterioară.

Astfel, osteita labirintică favorizează trecerea infecției spre lobul temporal și nu spre cerebel (zona presinuzală Ramadier și Causse) sau spre sinusul lateral. Eagleton (1924) a diferențiat abcesul cerebelos anterior, pornit de la zona labirintică presinuzală (fața posterioară a piramidei petroase), de abcesul cerebelos posterior, plecat de la tromboflebita sinusului lateral.

Din cele prezentate rezultă că elementul cel mai important este casa timpanului, componentă a urechii medii, de la care procesul osteitic, favorizat de otita cronică colesteatomatoasă, invadează zona mastoidiană, labirintică și, direct sau secundar, endocraniul.

Portmann (1960) clasifică complicațiile intracraniene ale otitelor medii în trei grupe, în funcție de punctul de plecare a infecției: zona casei timpanului (timpanală), zona labirintică și zona mastoidiană. Acest autor reunește calea contiguității și calea venoasă în același grup patogenic. Întrucît punctul de vedere al lui Portmann (1960) este admis de majoritatea otologilor, considerăm necesară și prezentarea succintă a modului de propagare intracraniană a infecției.

a) — Zona timpanală. *Căile preformate* constau în: *sutura petroscuamoasă,* dehiscentă la nou-născut dar care poate persista la adult, unde este înlocuită de un țesut fibros; *dehiscența peretelui anterior al casei timpanului* (peretele tubocarotidian) care poate fi dehiscent, infecția urmînd calea canalului carotidian sau a canalului Fallope.

Căile venoase sînt reprezentate de numeroase venule, cu originea în casa timpanului, care străbat prin sutura petroscuamoasă spre sinusul petros superior.

Căile osoase. Ca urmare a invadării peretelui superior al casei timpanului de către leziunile de osteită, se deschide calea infecției spre endocraniu — fosa cerebrală mijlocie.

b — Zona labirintică. *Căile preformate* sînt reprezentate de căile labirintice și paralabirintice.

Căile labirintice „transportă" infecția intracranian prin apeductul Fallope, conductul auditiv intern, apeductul vestibulului, care conține canalul endolimfatic, apeductul melcului. Pe aceste căi, labirintita se propagă în fosa cerebeloasă.

Căile paralabirintice sînt marcate de prezența canalului antrocerebelos (petromastoidian), care unește antrul și celulele periantrale cu fosa subarcuată, pe sub bucla canalului semicircular superior. Fosa subarcuată se află în raport direct cu cerebelul (lobulul digastric).

Scanned with OKEN Scanner

Căile venoase sînt reprezentate de numerose venule care pornesc de la labirint spre sinusul petros inferior (venele apeductului vestibulului, venele auditive interne etc.).

Căile osoase sînt deschise de leziunile de osteită, care afectează capsula labirintului. Osteita labirintică favorizează trecerea intracraniană a infecției.

c — Zona mastoidiană. Nu există căi preformate, astfel încît vom expune căile venoase și osoase.

Căile venoase sînt realizate de venule ce traversează regiunea mastoidiană (venele antro-sigmoidale) și se îndreaptă spre sinusul lateral.

Căile osoase joacă rolul principal în propagarea intracraniană a osteitei. Invazia se produce pe trei zone:

— *zona anterioară* (antrală) — antrul poate fi afectat la nivelul *peretelui superior* (foarte subțire, de 1 mm), care corespunde fosei cerebrale mijlocii, sau la nivelul *peretelui intern* (mult mai gros, pneumatizat), care corespunde fosei cerebeloase și este dispus presinuzal (înaintea sinusului lateral);

— *zona mijlocie* (sinuzală) — osteita afectează tabla internă, subțire, și disemnează infecția la nivelul sinusului venos lateral, prin intermediul căruia infecția ajunge la cerebel;

— *zona posterioară* (retrosinuzală) este invadată mult mai rar de infecția osteitică (fig. 49).

Etapa meningiană. Odată ajunsă la fața externă a *durei mater,* infecția poate afecta, succesiv sau concomitent, următoarele structuri intracraniene (fig. 50):

— spațiul extradural, unde va produce un *abces extradural;* acest tip de abces poate rămîne cantonat la acest nivel sau poate perfora *dura mater,* dînd naștere unui *abces cerebral cu breșă durală,* varietate rar întîlnită;

— meningele, avînd drept consecință producerea unui proces de *pahimeningită externă; dura mater* apare îngroșată și acoperită de fungozități pe fața externă, iar ulterior

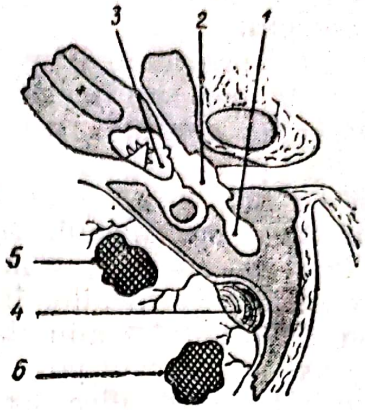

Fig. 49 — Prezentare schematică a abceselor cerebrale adiacente sinusului lateral (după Portmann, 1960):

1 — antru; *2* — casa timpanului; *3* — labirintul; *4* — sinusul lateral; *5* — abces cerebelos presinuzal; *6* — abces cerebelos retrosinuzal.

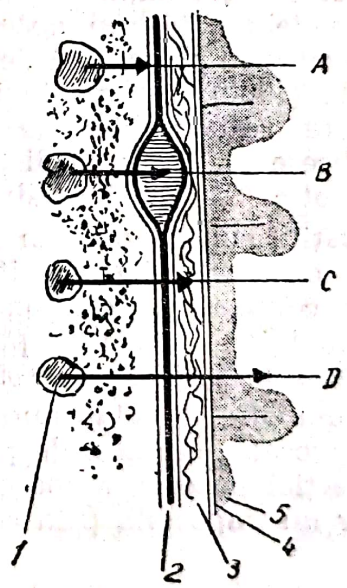

Fig. 50 — Prezentare schematică a posibilităților de diseminare a infecției în interiorul craniului (după Portmann, 1960):

A — cantonarea infecției la nivel extradural; *B* — cantonarea infecției la nivel subarahnoidian, cu formarea unui empiem; *C* — localizarea infecției în spațiul subarahnoidian, cu realizarea unei meningite purulente; *D* — pătrunderea infecției intracerebral; *1* — focarul infecțios adiacent; *2* — pahimeningele; *3* — arahnoida; *4* — *pia mater; 5* — encefalul.

Scanned with OKEN Scanner

se produce simfiza foițelor meningiene cu aderențe corticomeningiene; se instalează astfel treptat un proces de leptomeningită bazală difuză, factor de obstrucție a circulației LCS, care afectează de asemenea nervii cranieni;

— spațiul subarahnoidian poate fi infectat de germeni foarte virulenți; *meningita otogenă*, care apare în acest caz, poate fi de *tip limfocitar*, amicrobian, ca o reacție la infecția difuză a meningelui, sau de *tip purulent*, microbiană, prin propagarea directă a germenilor în spațiul subarahnoidian; meningita purulentă constituie o cale posibilă de propagare a infecției otice spre encefal (Piquet, 1949); de multe ori meningita otogenă precedă cu cîteva săptămîni (10—20 de zile) apariția simptomatologiei abcesului cerebral; meningita otogenă, considerată tratată, poate determina după o perioadă îndelungată, un abces cerebral — situație prezentată de Bonnal și colab. (1960); tot meningita otogenă este responsabilă de apariția unor abcese cerebrale la distanță de focarul otic (Stuart și colab., 1955);

— spațiul subarahnoidian poate fi infectat cu germeni deosebit de virulenți; consecința este empiemul subarahnoidian, colecție purulentă difuză, cu prognostic deseori grav;

— *tromboflebita sinusului lateral* este provocată mai ales de propagarea infecției pe cale venoasă și mai rar, dar nu imposibil, prin continuitate;

— encefalul — în cazul afectării sale de către infecție poate determina o varietate de tablouri anatomopatologice, de la *encefalita presupurativă* pînă la *abcesul cerebral încapsulat.*

Etapa encefalică. Propagarea infecției de la meninge la encefal se poate produce pe două căi:

Calea vasculară este cea mai frecventă. Infecția se poate propaga: pe tecile meningiene perivasculare (Körner, 1908; Eagleton, 1924); prin intermediul unei flebite corticale retrograde, ceea ce realizează un ramolisment venos subcortical; printr-un proces endarteritic al arterelor corticale, ceea ce produce un ramolisment arterial subcortical (ipoteză puțin plauzibilă, avînd în vedere rețeaua anastomotică arterială corticală).

Calea vasculară constituie o etapă intermediară sigură și explică tocmai existența unui element cunoscut în patologie: abcesul dezvoltat subcortical, în substanța albă, și separat de meninge printr-o zonă corticală anatomic integră.

Calea prin continuitate este mai puțin plauzibilă: infecția s-ar propaga de la meninge la cortex, realizînd astfel abcesul cerebral cu peduncul, descris de către Eagleton (1924).

Pentru că am atins acest subiect, vom prezenta tipurile de abcese cerebrale descrise de Eagleton (1924) (fig. 51):

— abcesul cerebral fără leziuni corticale, produs prin diseminarea infecției pe cale vasculară;

— abcesul cerebral cu peduncul, adică abcesul cu leziuni corticale, în care infecția se propagă de la meninge spre encefal fie prin vasele corticomeningiene, fie prin continuitate;

— abcesul cerebral cu breșă durală, în care există comunicare cu spațiul extradural, printr-o fistulă meningiană. Existența acestor trei tipuri anatomice independente de abcese este contestată de Bonnal și colab. (1960): abcesul cu peduncul și cel fără leziuni corticale sînt considerate două stadii evolutive și nu entități separate; abcesul cu breșă durală reprezintă o deschidere spontană a colecției în spațiul subdural,

Scanned with OKEN Scanner

după cum abcesul profund se poate deschide în ventricul.

Propagarea pe cale venoasă. Diseminarea infecției avînd ca punct de plecare urechea medie sau, în general, blocul otomastoidian se produce intracranian în două etape:

— drenarea venoasă spre sinusurile durale adiacente;

— tromboflebita retrogradă a venelor cerebrale tributare sinusurilor venoase durale.

Drenajul spre sinusurile venoase adiacente se face prin:

— venele care pornesc de la casa timpanului și trec prin sutura petroscuamoasă spre sinusul petros superior (Witmaack, 1926);

— venele care unesc mucoasa casei timpanului cu plexul venos pericarotidian și se varsă în sinusul cavernos;

— venele care unesc labirintul cu sinusul petros inferior;

— venele care traversează regiunea mastoidiană (venele antro-sigmoidiene) și se îndreaptă spre sinusul lateral.

Tromboflebita retrogradă a venelor cerebrale afectează venele temporale sau cerebeloase tributare sinusurilor venoase durale. Infecția urmează această cale retrogradă, realizînd un ramolisment venos septic temporal sau cerebelos, care va genera abcesul cerebral.

Această patogenie explică integritatea meningelor, absența aderențelor corticoleptomeningiene și existența zonei corticale indemne, supraiacente abcesului cerebral. Se realizează astfel abcesul intracerebral fără leziune corticală — „tipul a", descris de Eagleton (1924) (fig. 51).

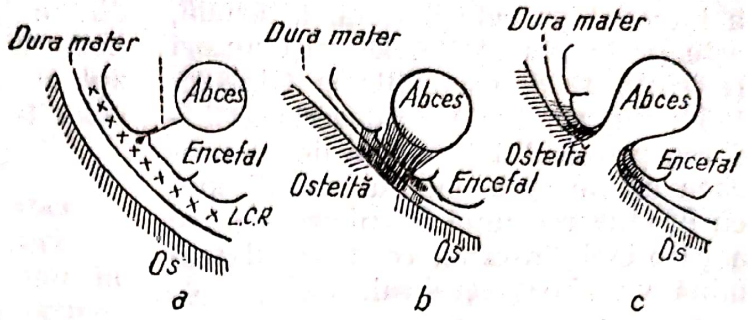

Fig. 51 — Prezentare schematică a tipurilor de abcese cerebrale adiacente descrise de Eagleton (1924): *a* — abces subcortical; *b* — abces cu pedunculi; *c* — abces cu breșă durală.

Privitor la calea venoasă, amintim că venele casei timpanului, mastoidei și labirintului se varsă în sinusurile petroase, cavernos și laterale. Sinusul cavernos este drenat în sinusurile petroase (superior și inferior) care, la rîndul lor, se varsă în sinusurile laterale. Rolul de colector principal îl au *sinusurile laterale.* Porțiunea sigmoidiană a sinusurilor laterale primește sîngele venos de la urechea medie, antru, celulele mastoidiene și labirint. Infecția produce la acest nivel un proces de tromboflebită a sinusului lateral, ceea ce poate determina:

— tromboflebita retrogradă a venelor temporale sau cerebeloase;

— lansarea de embolusuri septice în circulația sistemică;

— diseminarea infecției în sinusul lateral opus, în cazurile cînd crește presiunea intracraniană (efort de tuse).

Prin aceste ultime două mecanisme, tromboflebita de sinus lateral poate fi cauza apariției unor abcese cerebrale de partea opusă sau la distanță de focarul infecțios primar (Brunner, 1946; Stuart și colab., 1955).

În cazuistica personală (317 abcese otogene), tromboza sinusului

Scanned with OKEN Scanner

venos lateral a fost prezentă în 79 de cazuri fie în timpul evidării petromastoidiene, fie — mai rar — în timpul intervenției neurochirurgicale.

Propagarea pe cale arterială. Propagarea intracraniană a infecției pe cale directă, arterială, este puțin plauzibilă. Diferiți autori (Körner, 1908; Courville și Nielsen, 1934; Weber, 1957) au descris extinderea procesului infecțios de la urechea medie spre canalul carotidian, cu producerea unei tromboze septice a carotidei interne, ceea ce determină un abces cerebral.

Din cele de mai sus reiese că infecția produsă la nivelul urechii medii are toate șansele să se propage intracranian fie prin continuitate, fie pe cale vasculară. Ni se pare util să insistăm cu această ocazie asupra importanței profilaxiei și tratamentului corect al otitelor medii acute și cronice. De asemenea, așa cum am arătat, otitele medii vindecate aparent pot fi sursa unor complicații intracraniene tardive; pentru a preîntîmpina aceasta, pacienții în cauză trebuie controlați periodic în serviciile O.R.L.

Valoarea diferitelor elemente pentru patogenia abceselor otogene, temporale sau cerebeloase, este, după Newlands (1965), următoarea: otita medie colesteatomatoasă, în procent de 78 și osteita cu afectarea *tegmen tympani* în 76% din abcesele temporale și 8% din abcesele cerebeloase; tromboza sinusului lateral este factor patogenic în 36% din abcesele cerebeloase și 4% din abcesele temporale; labirintita purulentă are valoare patogenică în 8% din abcesele cerebeloase și 4% din cele temporale.

Toți autorii recunosc rolul esențial al infecției otomastoidiene cronice în producerea abceselor cerebrale, dar momentul propagării intracraniene a infecției este extrem de diferit, de la o lună la 20 de ani (Garfield, 1978). În decursul acestui interval, pacientul poate avea otoree purulentă intermitentă. Wright și Grimaldi (1973) susțin că intervalul dintre infecția otică și producerea abcesului este mai îndelungat în cazul abceselor cerebeloase decît al celor temporale.

Anatomie patologică

Sediul

Abcesele otogene, ca toate abcesele adiacente, sînt localizate în apropierea focarului infecțios, adică în lobul temporal și cerebel (tabelul X). Așa cum am mai arătat, există și localizări la distanță de focarul infecțios. Astfel, în funcție de localizare, abcesele cerebrale otogene se pot împărți în două grupe:

— Abcese otogene cu *localizare tipică* (temporale și cerebeloase), adevărate abcese adiacente, situate în vecinătatea focarului infecțios otomastoidian.

— Abcese cu *localizare atipică*, situate la distanță de focarul infecțios, care sînt din acest punct de vedere abcese otogene metastatice, ele avînd patogenie vasculară sau fiind consecința meningitei otogene.

În cazuistica personală (tabelul X) am constatat următoarele localizări:

Localizări tipice

— lobul temporal — 171 de cazuri (53,94%);

— cerebel — 102 cazuri (32,17%);

— lobul temporo-occipital — 15 cazuri (4,73%);

— lobul temporo-parietal — 10 cazuri (3,15%);

— lobul fronto-temporal — 4 cazuri (1,26%).

Scanned with OKEN Scanner

Localizări atipice

— lobul frontal — 2 cazuri (0,63%);

— lobul parietal — 2 cazuri (0,63%);

— lobul parieto-occipital — 1 caz (0,31%).

Din cele 10 abcese otogene multiple, trei au fost localizate supra- şi subtentorial.

Din aceste date reiese că localizările tipice în lobul temporal sau cu afectarea lobului temporal, şi în cerebel, constituie majoritatea abceselor adiacente otogene (302 cazuri — 95,26%). Localizările atipice sau la distanţă (5 cazuri — 1,57%) reprezintă o proporţie infimă în seria prezentată. Amintim cu această ocazie că în seria studiată, abcesele cerebrale otogene tipice predomină în emisferul stîng (186 de cazuri — 61,58% din 302 cazuri).

Pentru compararea acestor date prezentăm statistica lui Bonnal şi colab. (1960), care comunică următoarele localizări ale abceselor otogene (133 de cazuri):

— lobul temporal — 84 de cazuri (63,1%);

— cerebel — 39 de cazuri (29,3%);

— atipice — 10 cazuri (7,5%).

Datele lui Bonnal şi colab. (1960), ca şi cele din seria personală, confirmă legea lui Körner (1908) privitoare la sediul abceselor cerebrale adiacente.

Forma şi numărul

În raport cu forma şi numărul lor, abcesele otogene se prezintă în seria studiată sub următoarele varietăţi anatomopatologice (tabelul XXI):

— abcesele unice domină net ca incidenţă (221 de cazuri — 69,7%), constituind principala formă anatomică a abceselor otogene;

— abcesele multiloculare, cu un număr important de cazuri (86 de cazuri — 27,1%), sînt situate mai ales în lobul temporal;

— abcesele multiple (10 cazuri — 3,15%) reprezintă numărul cel mai mic de abcese otogene; au existat şi trei cazuri de localizări multiple, supra- şi subtentoriale.

Preponderenţa abceselor unice în cadrul abceselor otogene a fost remarcată de către toţi autorii (Weber, 1957; Bonnal şi colab., 1960).

TABELUL XXI

DISTRIBUŢIA ABCESELOR CEREBRALE ADIACENTE DUPĂ NUMĂR ŞI FORMĂ

Formă şi număr	Tipul de abces adiacent			Total
	Otogen	Rinogen	Infecţii de vecinătate	
Unice	221	23	23	267
Multiloculare	86	21	5	112
Multiple	10	2	2	14
Total	317	46	30	393

Stadiul evolutiv

Deosebit de important este stadiul evolutiv constatat intraoperator sau necroptic, cu ocazia examinării abceselor adiacente. În grupa abceselor adiacente predomină tipul de abces încapsulat (304 cazuri — 77,35%) (tabelul XII).

TABELUL XXII

REPARTIŢIA ABCESELOR CEREBRALE ADIACENTE ÎN FUNCŢIE DE FORMAREA CAPSULEI

Felul abcesului, după formarea capsulei	Tipul de abces adiacent			Total
	Otogen	Rinogen	Infecţie de vecinătate	
Abcese încapsulate	245	33	26	304
Abcese neîncapsulate	72	13	4	89
Total	317	46	30	393

Scanned with OKEN Scanner

Repartizînd abcesele pe grupe, vom constata că și în cazul abceselor otogene predomină abcesele cerebrale încapsulate (tabelul XXII), și anume 245 de cazuri, ceea ce reprezintă 77,28%, cifră perfect superpozabilă numărului de abcese încapsulate din totalul abceselor adiacente.

Asocierea cu alte procese supurative intracraniene

În seria studiată, am constatat că abcesele otogene au fost asociate în 13 cazuri cu alte supurații intracraniene: 9 empieme subdurale și 4 abcese extradurale.

Asocierea cu diferite alte supurații intracraniene complică prognosticul abceselor adiacente otogene.

Bacteriologie

Studiul microbian al puroiului din abcesele cerebrale adiacente relevă preponderența abceselor monomicrobiene produse de germeni gram-pozitivi (tabelul XIV). Datele despre etiologie au fost culese în ultimul deceniu (1970—1979); este vorba de 87 de cazuri de abcese adiacente, care, împărțite pe grupe, reprezintă: 71 otogene, 11 rinogene, 5 produse prin alte infecții de vecinătate. În etiologia celor 71 de cazuri de abcese cerebrale otogene, am constatat:

— abcesele monomicrobiene predomină (70,42%), iar agenții etiologici sînt reprezentați, în ordinea frecvenței, de stafilococ, B. proteus, enterococ, streptococ, pneumococ. În abcesele adiacente otogene predomină flora gram-pozitivă;

— abcesele polimicrobiene, în număr mic (7,04%), sînt rezultatul acțiunii unei asociații de 2—4 germeni;

— abcesele cu culturi sterile, în număr important (18,30%), reprezintă o particularitate a seriei studiate;

— abcese neexaminate bacteriologic — 4,22%.

Datele noastre concordă cu cele publicate anterior de Weber (1957), Bonnal și colab. (1960), Acquaviva și colab. (1967) etc., care relevă ca agent etiologic principal în provocarea abceselor cerebrale otogene, stafilococul, urmat de enterococ sau streptococ. De asemenea, abcesele cu culturi sterile sînt frecvente tocmai datorită tratamentului susținut cu antibiotice efectuat preoperator.

Tabloul clinic

Vom descrie separat simptomatologia abceselor cerebrale otogene cu localizare tipică, temporală și cerebeloasă.

Abcesele temporale

Datele prezentate se referă la 200 de cazuri de abcese temporale sau cu afectarea lobului temporal (tabelul X). Abcesele cerebeloase otogene (102 cazuri) vor fi descrise separat, iar abcesele adiacente otogene cu localizări atipice și multiple (15 cazuri) nu vor fi prezentate, întrucît nu au nici o particularitate iar numărul lor este practic nesemnificativ.

Debutul afecțiunii, extrem de variat, depinde de o multitudine de factori: forma și numărul abceselor, stadiul evolutiv, vîrsta pacientului, virulența microbiană, tratamentele cu antibiotice efectuate anterior.

Debutul clinic al abcesului otogen temporal poate fi mascat de simptomatologia focarului infecțios primar (mai ales în cazul otomastoiditelor reacutizate, debutul afecțiunii cerebrale este complet mascat).

Tipurile de debut întîlnite sînt următoarele:

— debutul acut, cu sindrom de HIC (cefalee, vărsături, alterarea stării de conștiență);

Scanned with OKEN Scanner

— debutul acut cu sindrom meningian datorită meningitei purulente otogene;

— debutul acut cu crize comiţiale generalizate sau focalizate; crizele jacksoniene pot fi urmate de instalarea unui deficit motor postcritic;

— debutul acut cu evoluţie rapidă, cu alterare marcată a stării de conştienţă (comă), datorită fenomenelor de angajare temporală;

— debutul lent, progresiv, manifestat prin fenomene de HIC instalate treptat (cefalee, vărsături), prin deficit motor de tipul parezei cu evoluţie progresivă sau prin tulburări de vorbire, cu sau fără deficit motor.

De multe ori cefaleea dă posibilitatea să se localizeze sediul abceselor cerebrale temporale.

Uneori afecţiunea poate debuta cu stare septicemică, cu semne minime de afectare temporală.

În seria studiată, mai ales în ultimul deceniu, abcesele cerebrale otogene temporale au debutat lent, progresiv, în majoritatea cazurilor (66,68%). Aceasta este o consecinţă a antibioterapiei susţinute, aplicată uneori necontrolat, în cazul otitelor şi otomastoiditelor acute sau cronice reacutizate. Astfel, sub tratament cu antibiotice se instalează treptat fenomene de HIC (cefalee, vărsături, edem papilar, reacţie meningiană, alterări ale stării de conştienţă), deficit motor cu evoluţie progresivă, tulburări de vorbire, crize comiţiale focalizate, hemianopsie, tulburări de echilibru etc. Procentul în care apar diferitele semne clinice la debutul abceselor otogene temporale în seria studiată este: cefalee — 97%; vărsături — 84,1%; crize comiţiale — 18%; sindrom meningian — 14%; deficit motor — 12,4%; tulburări de vorbire — 5,6%; tulburări de echilibru — 4,8%; afectarea nervilor oculomotori — 2,8%.

Durata intervalului de la primul semn de debut pînă la instalarea perioadei de stare, care coincide cu internarea în clinică, este în medie de 2—3 săptămîni. De remarcat că studiul abceselor otogene temporale internate în ultimul deceniu arată scurtarea intervalului de instalare a simptomatologiei de stare (2 săptămîni).

Perioada de stare. Vom descrie semnele particulare ale sindroamelor majore din abcesele otogene temporale (sindromul infecţios, sindromul de HIC, sindromul neurologic de localizare, sindromul meningian, tulburările psihice).

Sindromul infecţios. Sindromul infecţios evoluează cu semne clinice locale şi generale.

Sindromul infecţios local, rar întîlnit, a constat din edem localizat în regiunea mastoidiană.

Sindromul infecţios general este reprezentat de hipertermie şi de sindromul biologic caracteristic.

Hipertermia a fost întîlnită în abcesele temporale otogene în 25% din cazuri. Curba febrilă este mai mult expresie unei complicaţii (meningită purulentă, empiem subdural) sau este provocată de focarul otomastoidian reacutizat. Abcesele cerebrale otogene încapsulate nu sînt de obicei însoţite de febră.

Viteza de sedimentare a eritrocitelor a avut valori semnificativ crescute în 24% din cazuri. Cele mai ridicate valori au fost menţionate într-un caz de abces temporal otogen cu empiem — 72 mm la o oră şi 118 mm la două ore.

Hiperleucocitoza cu neutrofilie (peste 10 000 leucocite/mm^3) a fost semnul biologic cel mai constant (85% din cazurile studiate). Valorile cele mai crescute au fost de 25 000

Scanned with OKEN Scanner

leucocite/mm³ cu 84% neutrofilie. Hiperleucocitoza reprezintă semnul biologic cel mai constant în abcesele temporale otogene, dar neconcordant cu valorile curbei termice și ale VSH. Concordanța între cele trei elemente ale sindromului infecțios general este prezentă doar în cazul abceselor cerebrale otogene asociate cu empiem subdural.

Sindromul de HIC. A fost destul de frecvent în perioada de stare în forma sa completă: cefalee, vărsături, edem papilar. În abcesele temporale adiacente otogene diagnosticate în ultimul deceniu (1970—1979), sindromul de HIC a fost prezent în 35,21% din cazuri. Reamintim că în capitolul al III-lea am arătat că sindromul de HIC cu simptomatologie completă survine în abcesele adiacente în procent de 39,08. Totodată, insistăm asupra faptului că sindromul de HIC este constatat într-o proporție mult mai mică în ultimul deceniu, așa cum reiese din datele publicate de Ghițescu (1974). Dealtfel, Bonnal și colab. (1960) menționează sindromul de HIC în 87% din cazuri, iar staza papilară, în 56% din cazuri. Autorii citați arată că, în ultimul deceniu, abcesele cerebrale de tip otogen sînt diagnosticate mult mai precoce, înainte de instalarea completă a sindromului de HIC.

În cadrul sindromului de HIC am constatat că modificările FO de tipul edemului papilar, stadiul II, sînt cele mai frecvente (18,3%) în ultimul deceniu. De asemenea, se observă că modificările FO sînt mai pronunțate de partea leziunii în abcesele temporale otogene încapsulate, dar nu atît de pregnant cum susține Ghițescu (1974).

În studiul nostru nu am luat în considerație decît sindromul de HIC complet, întrucît cefaleea și vărsăturile pot fi produse de meningita otogenă, atît de frecventă în acest tip de abcese.

Sindromul neurologic de localizare. Sindromul de localizare în abcesele otogene temporale este deseori mascat de fenomenele de HIC, de sindromul meningian și de sindromul infecțios general. Însăși dezvoltarea abcesului, mai ales de partea emisferului nedominant și mai ales cînd distruge structurile cerebrale, favorizează apariția tardivă a fenomenelor de localizare.

Simptomul clinic cel mai frecvent întîlnit este deficitul motor de diferite grade. Prezentarea sintetică a sindromului de localizare evidențiază, în abcesele cerebrale temporale otogene, o serie de elemente importante, conturate pe baza observațiilor personale (200 de cazuri), și anume:

Deficitul motor, de intensitate diferită, prezent în 84% din cazuri, domină celelalte sindroame neurologice. Cel mai frecvent este deficitul motor faciobrahial, consecință a localizării temporale a abcesului otogen. Bonnal și colab. (1960) constată deficitul motor în 60% din abcesele cerebrale temporale otogene.

Tulburările de vorbire. Afazia receptivă constituie un semn important de localizare, uneori însă greu de diagnosticat din cauza tulburărilor de conștiință ale pacienților. În seria studiată, am constatat afazia în perioada de stare a abceselor cerebrale temporale otogene în 33,8% din cazuri. Există situații, mai ales la copil, în cazul abceselor temporale otogene situate în emisferul major, cînd pacienții nu prezintă tulburări de vorbire.

Epilepsia are cea mai scăzută incidență din toate tipurile patogenice de abcese cerebrale. În general epilepsia, în studiul personal, a survenit la 10,32% din cazurile de ab-

Scanned with OKEN Scanner

cese cerebrale adiacente, în perioada de stare. Crizele comiţiale din abcesele temporale otogene au fost observate în 9,6% din cazuri. La Bonnal şi colab. (1960) procentul lor a fost de 17,94.

Epilepsia din abcesele otogene temporale, în perioada de stare, prezintă două particularităţi: crizele comiţiale din abcesele cerebrale otogene temporale sînt foarte rare în comparaţie cu cele din tumorile cerebrale (41%, după Arseni şi colab., 1973); aceasta se datorează evoluţiei lente, de compresie, a abceselor cerebrale; a doua particularitate o constituie frecvenţa crizelor comiţiale generalizate sau polimorfe, faţă de crizele focalizate, rare în perioada de stare.

Afectarea nervilor cranieni: sînt interesaţi nervii oculomotori şi, mai rar, nervul acustico-vestibular şi facial. Afectarea nervilor cranieni în abcesele temporale otogene a fost constatată într-un procent de 23.

Sindromul senzitiv de tipul hemihipoesteziei a fost prezent la 2,8% din cazuri. Probabil că incidenţa acestui sindrom este mult mai mare, dar modificările stării de conştiinţă fac dificilă evidenţierea lui.

Modificările de cîmp vizual au fost constatate în procent de 11,26 din observaţiile noastre. Aspectul clinic este de hemianopsie omonimă laterală şi reprezintă un excelent semn de localizare a abceselor otogene. De multe ori, datorită sindromului de HIC, modificărilor stării de conştiinţă şi tulburărilor de vorbire, afectarea cîmpului vizual nu poate fi evaluată exact.

Tulburările de echilibru au fost întîlnite în 8,43% din abcesele temporale otogene. Şi în acest caz, modificările stării de conştiinţă-conştienţă, prezente în momentul internării bolnavilor, fac dificilă examinarea tulburărilor de echilibru.

Sindromul meningian

Abcesele cerebrale temporale otogene pot *debuta* prin sindrom meningian evident clinic şi biologic la 10,34% din pacienţii observaţi.

Sindromul meningian în *perioada de stare* este mult mai frecvent întîlnit în forma sa completă. În seria personală l-am găsit în 78,16% din cazuri, ocupînd primul loc în cadrul tuturor tipurilor patogenice de abcese cerebrale. În cazul în care abcesul cerebral otogen este însoţit de abces extradural, empiem subdural sau meningoencefalită purulentă, sindromul meningian este prezent în procent de 100.

În cadrul abceselor cerebrale temporale otogene putem întîlni fie fenomene simple de reacţie meningiană cu pleiocitoză sub 50 elemente/mm^3, fie meningită propriu-zisă. Tipul de meningită cel mai frecvent este meningita *limfocitară* cu lichid clar. În abcesele temporale otogene neîncapsulate, meningita limfocitară este constatată deseori. Evoluţia favorabilă a unei meningite limfocitare nu constituie un element de prognostic favorabil, deoarece poate coincide cu încapsularea abcesului.

Meningita purulentă reprezintă o posibilă complicaţie a unui abces cerebral cu fisurare în spaţiul subarahnoidian sau ventricular. Reamintim soluţia diagnostică a lui Tutton (1953): „otită+meningită purulentă+hemianopsie=abces cerebral otogen temporal". La fel Bonnal, Descuns, Duplay (1960) formulează axioma diagnostică a abcesului adiacent temporal otogen: „Asociaţia dintre meningita purulentă şi sindromul neurologic de localizare". În ultimul deceniu, valoarea meningitei purulente ca element de diagnostic al abceselor temporale otogene este mult redusă, datorită trata-

Scanned with OKEN Scanner

mentului susținut cu antibiotice aplicat de la primele semne de infecție meningiană.

În concluzie, datele adunate confirmă și pledează pentru incidența meningitei propriu-zise în abcesele cerebrale otogene temporale. Aceasta impune ca orice pacient cu meningită, însoțită de semne neurologice de focar, să fie investigat neurochirurgical în scopul depistării unui eventual abces cerebral.

Tulburările psihice. Alterarea de diferite grade a stării de conștiință-conștiență în abcesele cerebrale otogene este menționată de către toți autorii. Vom prezenta separat modificările stării de conștiență-conștiință din abcesele cerebrale temporale otogene (tabelul XIII). Astfel, în abcesele temporale otogene (200 de cazuri) am constatat următoarele:

— stare de conștiență normală: 68 de cazuri (34%);

— modificări ale conștiinței (confuzie, somnolență, obnubilare): 110 cazuri (55%); predomină somnolența de diferite grade;

— modificări ale stării de conștiență (coma de diferite grade): 22 de cazuri (11%).

Din datele expuse putem conchide că procentul tulburărilor psihice constatate în abcesele otogene este de 66.

Tulburarea psihică cea mai frecventă este somnolența de diferite grade.

Tulburările de conștiință-conștiență pot masca întreaga simptomatologie neurologică de localizare și influența astfel rata mortalității în abcesele cerebrale temporale otogene.

După prezentarea simptomatologiei abceselor temporale otogene putem spune că aceasta este rareori întîlnită în totalitate. De obicei pacientul prezintă sindromul infecțios general, sindromul de iritație meningiană, sindromul incomplet de HIC și modificări ale conștiinței (somnolență, obnubilare, confuzie). Anamneza evidențiază la acești pacienți existența infecției otomastoidiene. Nu trebuie să așteptăm instalarea completă a tabloului clinic cu modificări de FO, căci oricînd în cursul evoluției poate surveni o complicație majoră de tipul fenomenului de angajare. Prezentăm în continuare un asemenea caz.

Obs. clinică (fișa nr. 167): pacienta B.M., în vîrstă de 9 ani, este internată în ianuarie 1977 pentru cefalee, vărsături, somnolență, hemipareză stîngă. Afecțiunea a debutat cu două săptămîni înaintea internării, cu fenomene de otomastoidită acută. Tratamentul cu antibiotice a fost aplicat într-un serviciu O.R.L., iar la instalarea simptomatologiei cerebrale, pacienta a fost transferată cu diagnosticul „suspiciune de abces cerebral temporal drept". La internare, pacienta prezenta sindrom incomplet de HIC (FO normal), deficit motor de partea stîngă, predominant faciobrahial, sindrom de iritație meningiană, somnolență, sindrom infecțios (hipertermie, VSH accelerată, 13 800/mm³ leucocite cu neutrofilie 72%). Investigațiile efectuate imediat au arătat: EEG — focar situat temporal drept; ECHO — absența deplasării structurilor liniei mediane; angiografia carotidiană dreaptă — proces înlocuitor de spațiu, avascular, localizat temporal drept, cu aspect de abces cerebral (fig. 52 a și b). Sub protecția de antibiotice se intervine operator, practicîndu-se un volet osteoplastic temporal drept și se evacuează un abces multilocular încapsulat. Evoluția postoperatorie a fost favorabilă. Din conținutul purulent al abcesului s-a izolat B. proteus.

Investigații paraclinice. Dintre investigațiile neurochirurgicale, în abcesele otogene temporale menționăm, în ordinea în care se efectuează de obicei, următoarele:

Electroencefalografia, pe care am practicat-o în 130 de cazuri, a arătat: focalizare în 78 de cazuri (60%), lateralizare de emisfer în 19 cazuri (14,6%), anomalii bioelectrice iritative — 6 cazuri (4,6%), anomalii bioelectrice difuze — 12 ca-

Scanned with OKEN Scanner

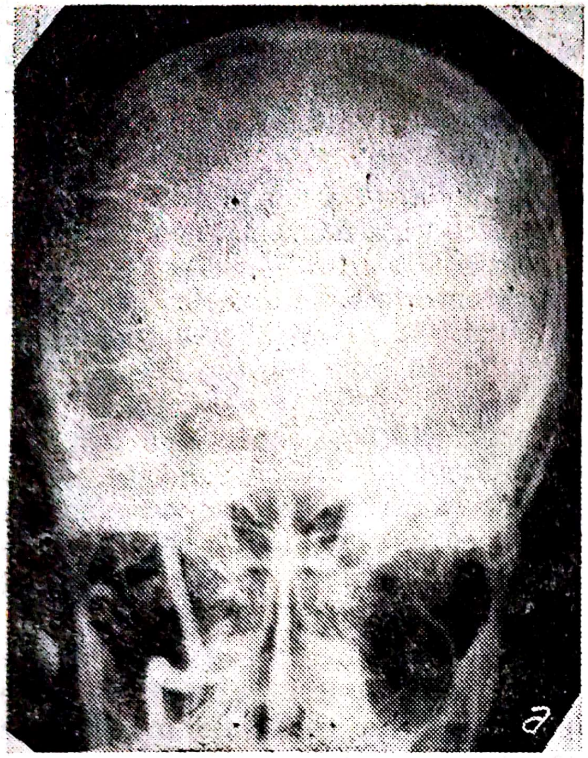

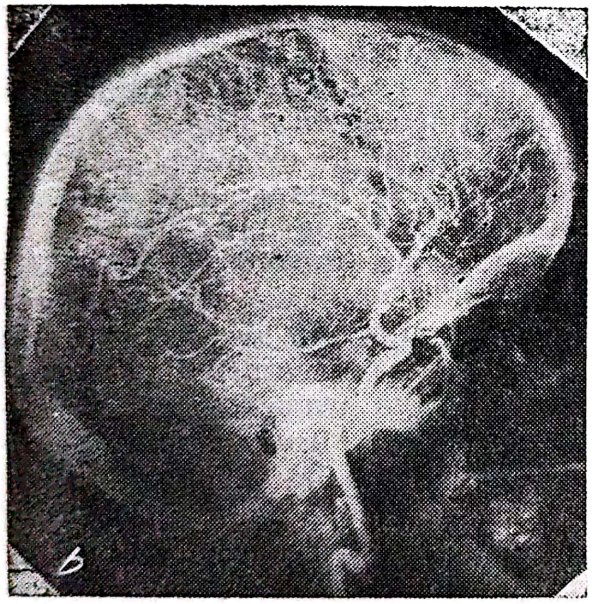

Fig. 52. — Angiografie carotidiană dreaptă arată un proces înlocuitor de spațiu, avascular, situat în zona lobului temporal drept: *a* — imagine de față; *b* — imagine de profil.

zuri (9,2%) și trasee EEG neconcludente sau normale — 21 de cazuri (16,1%). În seria studiată, focarul de unde lente a putut fi diagnosticat în abcesele temporale otogene într-un procent important (60% din cazuri), iar lateralizarea de emisfer în 14,6% din cazuri; deci EEG contribuie la diagnosticul paraclinic al abceselor temporale otogene.

Ultrasonoencefalografia și echoencefalografia au valoare informativă mai ales în abcesele temporale. În aceste cazuri, ECHO efectuată preoperator a fost concludentă la 19 din 60 de pacienți (31,6%). Am luat în considerație numai deplasările de peste 3 mm ale structurilor liniei mediane. Valoarea ECHO, ca investigație complet lipsită de nocivitate, constă în orientarea investigațiilor neurochirurgicale ulterioare.

Pneumoencefalografia a fost efectuată în 12 cazuri de abcese temporale otogene (FO normal), relevînd fie absența aerului intracranian, fie deplasarea sistemului ventricular (fig. 53).

Ventriculografia a constituit metoda diagnostică de elecție în perioada dintre 1936 și 1960. Pe baza ventriculografiei s-au putut constata deplasarea sistemului ventricular,

Fig. 53 — Pneumoencefalografie efectuată într-un caz de abces cerebral temporal stîng: se constată deplasarea în totalitate a sistemului ventricular; imagine de față.

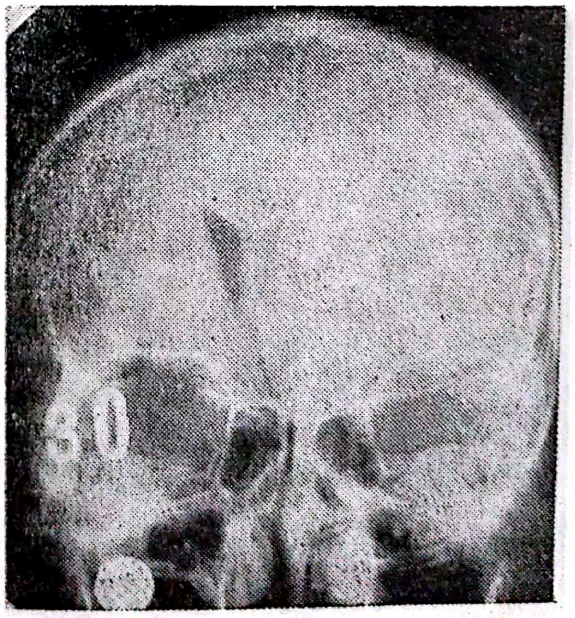

Scanned with OKEN Scanner

localizarea abcesului cerebral și a fost posibilă puncția abcesului cu abcesografie (fig. 54 a și b).

Ventriculografia are valoare cu precădere în abcesele temporale otogene, deoarece indică localizarea procesului înlocuitor de spațiu în 48 de situații clinice (94,1%) din 51 de cazuri în care a fost efectuată.

Fig. 54 — Ventriculografie într-un caz de abces cerebral temporoparietal drept: se constată deplasarea în totalitate a sistemului ventricular și puncționarea abcesului, cu abcesografie; *a* — imagine de față; *b* — imagine de profil.

Numeroasele complicații și dezavantaje ale acestei metode i-au limitat utilizarea odată cu introducerea metodelor de investigație moderne.

Scintigrafia cerebrală cu ^{99}Tc constituie o metodă neinvazivă care furnizează date concludente în peste 80% din cazurile de abcese supratentoriale. În seria personală am urmărit 29 de abcese temporale otogene, la care scintigrafia cu ^{99}Tc a relevat următoarele aspecte: în 4 cazuri (13,7%) aspectul a fost neconcludent; în 2 cazuri (6,8%) — hiperactivitate difuză de emisfer; în 23 de cazuri (79,3%) — hiperactivitate strict limitată în lobul temporal afectat.

În general, în literatură se atrage atenția asupra importanței crescînde a scintigrafiei cerebrale în abcesele cerebrale temporale otogene încapsulate (Suwanwela și colab., 1971; Garfield, 1978).

Angiografia cerebrală sau, mai nou, serioangiografia, a constituit metoda de elecție în diagnosticul abceselor temporale otogene. În seria personală am putut urmări, în perioada dintre 1960 și 1979, aplicînd angiografia cerebrală și ulterior serioangiografia, 118 abcese temporale otogene, la 109 cazuri dintre acestea cele două examene fiind concludente (92,3%). Menționăm că în toate abcesele încapsulate, angiografia cerebrală a relevat procesul expansiv intracranian. Datele neconcludente au fost constatate în stadiile evolutive premergătoare încapsulării abcesului temporal.

Datele personale, alături de cele publicate în literatura de specialitate, relevă acuratețea angiografiei cerebrale în diagnosticul abceselor temporale otogene (Schurr, 1951; Beller și colab., 1973; Brewer și colab., 1975). Mai mult, Garfield (1978) observă că în abcesele temporale oto-

Scanned with OKEN Scanner

gene, angiografia a fost concludentă în 100% din cazuri.

Datele autorilor francezi despre imaginile angiografice (deplasări vasculare, vid vascular, cercul venos perifocal) se pot regăsi în totalitate în abcesele cerebrale temporale otogene (fig. 55 a și b).

Valoarea angiografiei sau a serioangiografiei cerebrale se menține și în prezent, metodele de tomografie computerizată nereușind să le înlocuiască. Dezavantajele angiografiei cerebrale constau în imposibilitatea de a pune în evidență abcesele cerebrale multiple; totodată, examenul chiar efectuat în condiții de securitate perfectă (anestezie generală, testarea toleranței la iod) nu este complet lipsit de nocivitate.

Tomografia computerizată (CT-*scan*) s-a impus actualmente ca metodă de diagnostic paraclinic în abcesele temporale otogene, deoarece are o serie de calități, ca: localizarea precisă a leziunii, posibilitatea de efectuare rapidă și în timp util, posibilitatea de repetare, nocivitatea scăzută, evidențierea abceselor multiloculare sau multiple, ca și a capsulei abcesului etc. Procentul de diagnostice pozitive atinge, în abcesele temporale otogene, 100. Mai mult, datele furnizate de CT-*scan* permit urmărirea evoluției postoperatorii sau eventualei recidive a abcesului cerebral.

În concluzie, pentru stabilirea diagnosticului abceselor temporale otogene trebuie efectuate EEG, ECHO, radiografia craniană standard și tomografia computerizată, scintigrafia cerebrală. Vom evita punctiile lombare, PEG și ventriculografia — toate investigații cu grad crescut de risc. Întrucît nu există decît un singur serviciu dotat cu CT-*scan*, ne folosim încă de informațiile furnizate de angiografia cerebrală. Pledăm deci pentru perfecționarea condițiilor de efectuare a angiografiei cerebrale (folosirea serioangiografiei, a substanțelor iodate neiritante, anes-

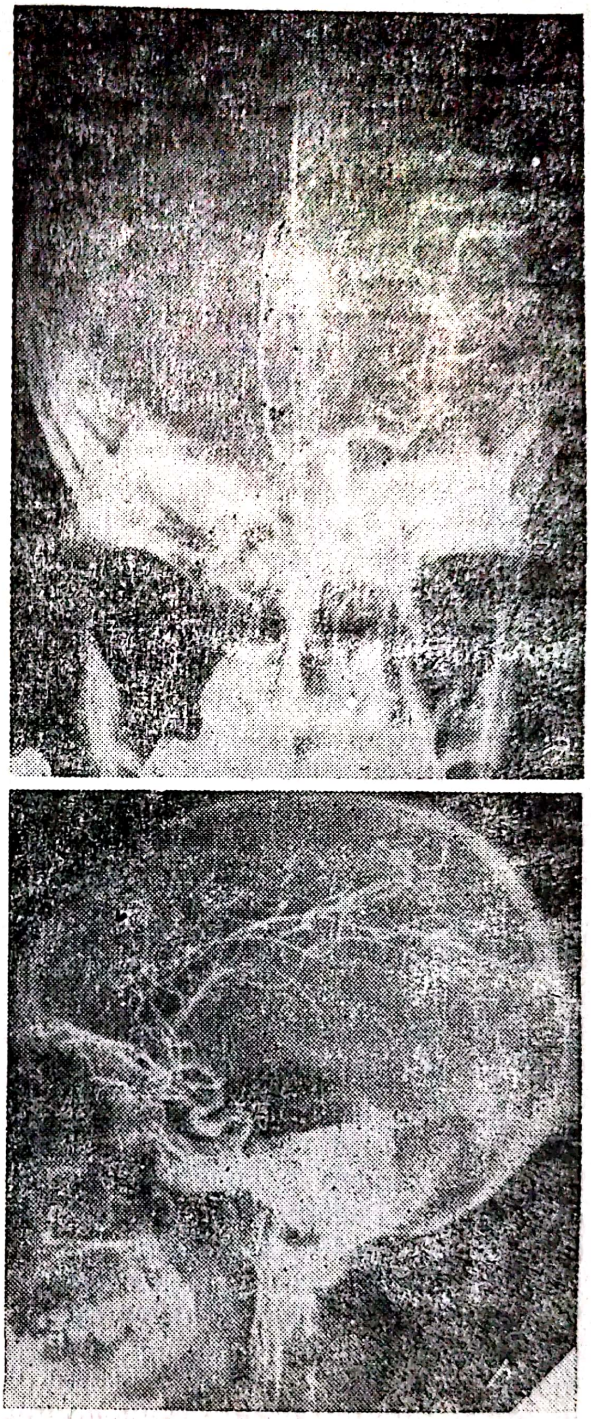

Fig. 55 — Angiografie carotidiană stîngă: se constată deplasarea axului median al creierului, ridicarea evidentă a grupului sylvian, zonă avasculară întinsă, situată în regiunea temporală; *a* — imagine de față; *b* — imagine de profil.

Scanned with OKEN Scanner

teziei generale etc.), investigație cu mare valoare tocmai în abcesele temporale otogene.

Diagnostic. Diagnostic diferențial

Întregul tablou clinic — sindromul infecțios local și general, sindromul de HIC, sindromul neurologic de localizare, sindromul meningian, tulburările psihice — sînt revelatoare pentru stabilirea diagnosticului pozitiv de abces cerebral temporal numai pe baza datelor clinice. Din nefericire, numai rareori constatăm întreaga simptomatologie conturată; în majoritatea cazurilor deținem însă un element major pentru diagnostic — infecția otomastoidiană prezentă în antecedente. De obicei este vorba de pacienți cu repetate acutizări ale unui proces infecțios otomastoidian cronic, cu otoree intermitentă, proces tratat incomplet sau neglijat.

Momentul principal pentru diagnostic îl constituie depistarea semnelor neurologice, în cadrul fenomenelor de otomastoidită reacutizată, care domină simptomatologia.

Date fiind acestea, placa turnantă a diagnosticului de abces cerebral temporal otogen o constituie serviciile O.R.L. Pacienții cu otoree cronică, otomastoidite acute sau cronice reacutizate sînt tratați în aceste servicii. La primele semne de suferință cerebrală (cefalee, vărsături, deficit motor, tulburări de vorbire, hemianopsie, tulburări de echilibru) se impune efectuarea examenului neurologic complet sau chiar trimiterea pacientului într-un serviciu de neurochirurgie pentru investigații suplimentare. Altfel, evoluția supurației intracraniene poate fi extrem de rapidă, nemailăsînd timp pentru practicarea intervenției neurochirurgicale.

Există și situații, destul de frecvente, cînd abcesul intracranian este descoperit intraoperator, în timpul intervenției de evidare petromastoidiană. Și aceste cazuri necesită transferul de urgență al pacientului într-un serviciu de neurochirurgie.

A temporiza, a aștepta conturarea întregului tablou clinic poate întuneca prognosticul vital.

Vom prezenta în continuare principalele diagnostice clinice de trimitere către Clinica de neurochirurgie din București, din care rezultă și majoritatea *diagnosticelor diferențiale*. În ultimul deceniu, în ordinea frecvenței, aceste diagnostice au fost: abces intracranian temporal otogen; meningoencefalită otogenă supurată; empiem subdural; tromboflebită de sinus lateral și corticală; tumoare cerebrală temporală. Remarcăm că principalul diagnostic este cel de „abces cerebral temporal otogen". Principalele diagnostice diferențiale au trebuit făcute cu meningoencefalita otogenă purulentă și cu tromboflebita corticală.

Diagnosticul de certitudine se va pune pe baza *investigațiilor paraclinice* efectuate în timp util, necesare în vederea intervenției chirurgicale de urgență. Chiar excluderea existenței unui abces cerebral temporal otogen și diagnosticarea unei tromboflebite de sinus lateral cu determinări corticale constituie un semn de alarmă pentru un eventual abces cerebral.

Evoluție. Complicații

Abcesele temporale otogene netratate nu evoluează spre vindecare, afecțiunea avînd prognostic vital grav.

Durata evoluției clinice a abceselor otogene temporale (adică perioada cuprinsă între apariția primului

Scanned with OKEN Scanner

simptom de afectare encefalică și instalarea întregului tablou clinic) este cuprinsă, în medie, între 14 și 21 de zile. În seria lui Bonnal și colab. (1960), acest interval este de 2—4 săptămîni. Evoluția clinică poate fi continuă (situația cea mai frecventă) sau în doi timpi, cu o perioadă de latență variabilă. Evoluția lor poate fi acută, subacută sau cronică, în funcție de delimitarea și încapsularea colecției purulente intracraniene.

În afară de aceste tipuri clasice de evoluție, se mai descriu ca forme particulare pentru abcesele cerebrale: evoluția cu agravare bruscă a simptomatologiei prin complicații; evoluția pseudotumorală; evoluția latentă.

Evoluția cu agravare bruscă a simptomatologiei printr-o complicație. Abcesul cerebral otogen temporal se poate agrava oricînd, în orice moment al evoluției sale, prin două complicații majore: prin ruptură și prin fenomene de angajare.

Fisurarea abcesului cerebral temporal otogen spre ventriculul cerebral este extrem de rară; fiind situate de obicei superficial, acestea pot fisura în spațiul subarahnoidian, producînd meningoencefalite purulente brutal instalate. La aceasta contribuie virulența florei microbiene și forma evolutivă acută a abceselor temporale, elemente prezente în perioada anterioară antibioterapiei (Brunner, 1946; Tutton, 1953). Meningoencefalita purulentă nu este rară în seria lui Bonnal și colab. (1960). Acești autori constată o incidență în 50% din LCS-urile examinate (desigur cu FO normal) în perioada preoperatorie. Există și posibilitatea, rară, de fisurare a abcesului otogen în ventriculul cerebral (Urfer, 1943; Riquet și colab., 1947; Dawes și colab., 1969).

Meningita limfocitară este o complicație benignă, frecventă, datorată dispunerii abceselor temporale otogene în vecinătatea spațiului subarahnoidian. Acest tip de meningită nu reprezintă o complicație majoră, care să influențeze prognosticul vital al bolnavului. Antibioterapia susținută, aplicată încă de la primele semne de infecție otică, determină evoluția subacută, cronică sau mascată a abceselor cerebrale temporale, favorizînd încapsularea colecției purulente.

Fenomenul de angajare constituie o complicație mult mai frecventă a abceselor temporale otogene. Sediul abcesului temporal, numărul abceselor (cele multiple), edemul cerebral marcat, punctiile lombare intempestive cu FO normal pot favoriza agravarea bruscă a abceselor temporale, determinînd hernie temporală (hernierea uncus-ului hipocampic sub tentoriu, ceea ce produce compresiunea asupra trunchiului cerebral). Evoluția este rapidă, cu instalarea deficitului motor heterolateral, midriazei ipsilaterale, stării de comă cu agravare rapidă. Intervenția chirurgicală de urgență, efectuată imediat după diagnosticarea sindromului de angajare, rămîne deseori ineficientă.

Rezultă că evoluția abceselor temporale otogene poate fi deseori imprevizibilă și total nefavorabilă, datorită sindromului de HIC însoțit de fenomene de angajare. Tocmai sediul temporal determină această evoluție gravă. Dealtfel, tulburările stării de conștiență (coma de diferite grade), întîlnite în 22 de cazuri (11%) de abcese temporale otogene, reflectă tocmai existența fenomenului de angajare.

Evoluția acută sau supraacută a abceselor temporale cu fenomene de angajare este descrisă de Bonnal și colab. (1960). Autorii insistă asupra

Scanned with OKEN Scanner

fenomenului de angajare care poate apărea la 61% din cazurile de abcese cerebrale temporale otogene diagnosticate.

Fig. 56 — Angiografie carotidiană dreaptă: se observă deplasarea axului median al creierului, ridicarea grupului sylvian cu evidențierea unei zone avasculare, într-un caz de abces temporal drept; *a* — imagine de față; *b* — imagine de profil.

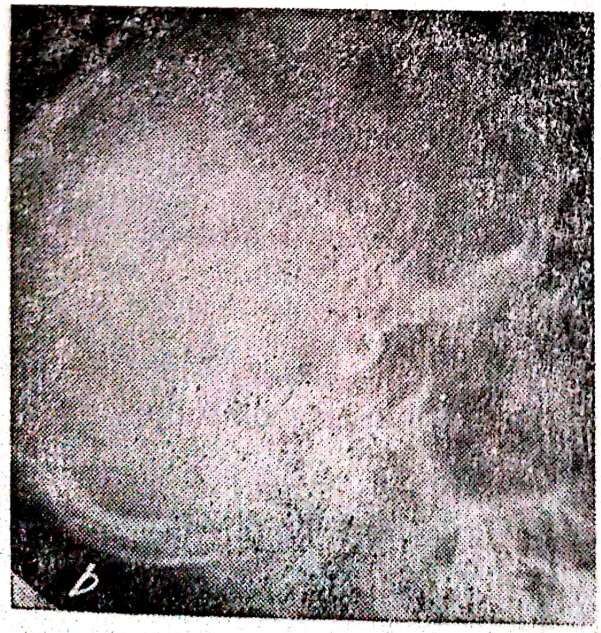

Prezentăm pentru exemplificare cazul unei paciente, internată în Clinica de neurochirurgie din București în stare de comă, cu deficit motor controlateral și midriază ipsilaterală datorată unei agravări bruște, supraacute, prin fenomene de angajare a unui abces temporal otogen drept. Deși s-a practicat intervenția chirurgicală de urgență, pacienta a decedat prin suferință de trunchi cerebral.

Obs. clinică (fișa nr. 46 211): pacienta N.E., în vîrstă de 46 de ani, este internată în 17.I.1960 într-un serviciu ORL pentru otoree cronică dreaptă, febră, somnolență. Pacienta prezintă otită cronică medie dreaptă cu reacutizări repetate. Operată de urgență în Serviciul O.R.L., se efectuează evidare petromastoidiană, cu asanarea focarului, incizia durei mater **și aplicarea unui drenaj. Postoperator, starea bolnavei se agravează rapid în cîteva ore și ca urmare bolnava este transferată imediat în Clinica de neurochirurgie din București, în stare de comă. La internare, pacienta prezintă: comă de gradul II, hemiplegie stîngă, midriază dreaptă. Angiografia carotidiană dreaptă arată un proces înlocuitor de spațiu situat temporal drept (fig. 56 a și b). Se ridică de urgență un volet temporal drept, evacuîndu-se un empiem subdural și un abces încapsulat multilocular. După o ameliorare de scurtă durată, bolnava decedează prin fenomene de suferință de trunchi cerebral datorate sindromului de angajare temporală.**

Evoluția progresivă, pseudotumorală. Abcesele temporale otogene pot evolua lent progresiv, fără nici un fenomen inflamator local sau general. De multe ori abcesul este diagnosticat doar intraoperator. Principalul diagnostic diferențial a fost cu tumorile cerebrale temporale.

Acest tip de evoluție este destul de rar în abcesele otogene temporale, întrucît fenomenele otomastoidiene sînt întotdeauna remarcate anterior producerii abcesului cerebral. Am menționat această posibilitate evolutivă întrucît este cunoscută chiar în abcesele temporale otogene. Bonnal și colab. (1960) prezintă

Scanned with OKEN Scanner

6 situaţii clinice de abcese temporale otogene care au evoluat progresiv, pseudotumoral, dintr-un număr total de 79 cazuri. În seria studiată am întîlnit 4 asemenea cazuri, cu evoluţie lentă, pseudotumorală, dintre care unul, ilustrativ îl prezentăm mai jos.

Obs. clinică (fişa nr. 45 991). Pacientul L.E., în vîrstă de 10 ani, este internat în Clinica de neurochirurgie din Bucureşti în august 1976 pentru cefalee, vărsături, diplopie, hemipareză dreaptă, redoare a cefei, tulburări psihice. Afecţiunea a debutat cu patru săptămîni înaintea internării cu cefalee şi vărsături, evoluînd spre accentuare progresivă. După două săptămîni se instalează treptat deficit motor de partea dreaptă, pareza perechii a VI-a la OD şi tulburări psihice (amnezii lacunare, comportament infantil). Examenul FO arată edem papilar stadiul II—III. Pacientul este transferat în Serviciul de neurochirurgie cu diagnosticul de tumoare cerebrală. La examenul clinic neurologic făcut la internare se constată: sindrom complet de HIC, sindrom piramidal de partea dreaptă, sindrom de iritaţie meningiană, tulburări psihice. După acest prim examen clinic se menţine diagnosticul de tumoare cerebrală. Investigaţiile paraclinice evidenţiază: sindrom radiologic de HIC; EEG — focar de unde lente situat temporal drept; ECHO — deplasarea structurilor liniei mediane de la dreapta spre stînga cu 3 mm; serioangiografie carotidiană stîngă — proces înlocuitor de spaţiu avascular, situat în regiunea temporală dreaptă (fig. 57 a şi b). Se intervine chirurgical prin volet osteoplastic şi se evacuează un abces cerebral unic, încapsulat, situat temporal drept profund, avînd dimensiunea de 4/4 cm. Evoluţia postoperatorie este favorabilă. Reluarea anamnezei şi examenul O.R.L. făcut în perioada postoperatorie evidenţiază o infecţie otică cronică, cu reacutizare care precedă cu două luni debutul afecţiunii cerebrale, afecţiune tratată intens cu antibiotice. Deci, diagnosticul complet, în cazul descris, este: abces cerebral temporal otogen drept, încapsulat, cu evoluţie pseudotumorală.

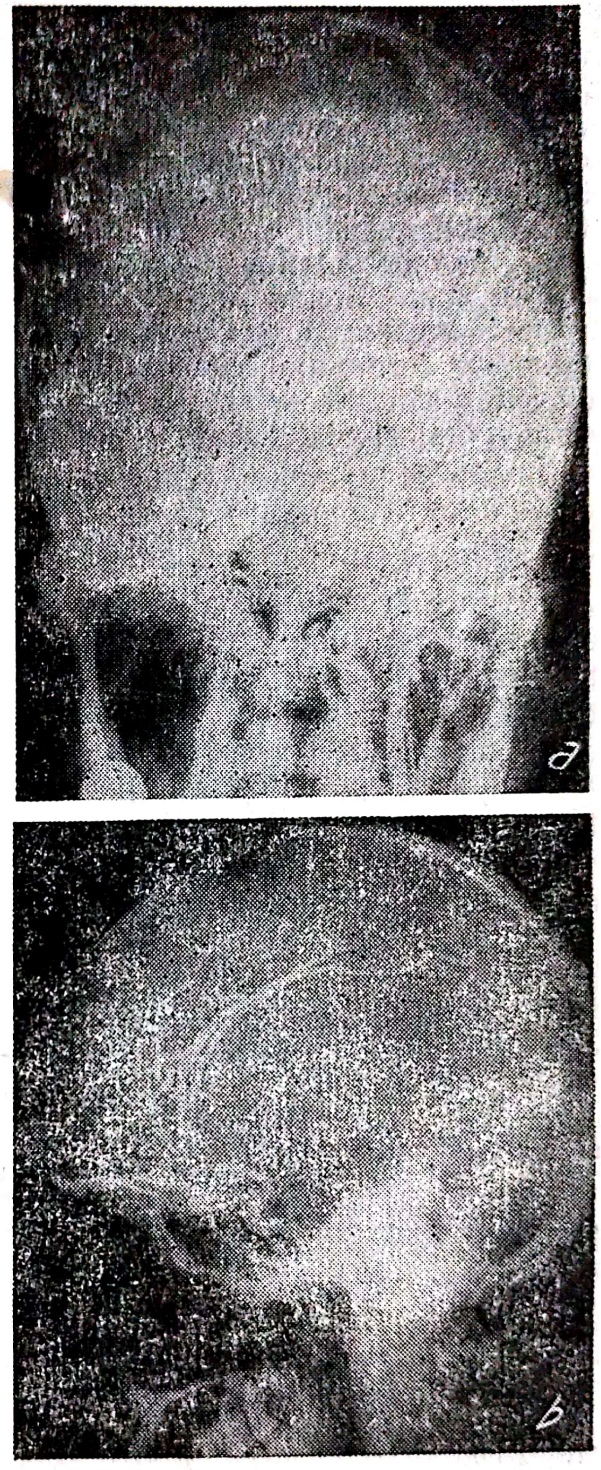

Fig. 57 — Angiografie carotidiană dreaptă: se observă un proces înlocuitor de spaţiu avascular, situat în regiunea temporală dreaptă; *a* — imagine de faţă; *b* — imagine de profil.

Evoluţia latentă. Există cazuri, destul de rare, în care abcesele cerebrale otogene temporale evoluează extrem de lent. Deşi abcesele temporale nu au de obicei această evoluţie, le menţionăm pentru că în literatura de specialitate sînt descrise.

Scanned with OKEN Scanner

Am afirmat că abcesele temporale otogene pot evolua acut, subacut sau cronic, în funcție de evoluția anatomică locală a colecției purulente, dar această evoluție devine oricînd imprevizibilă, cu agravare bruscă datorată fenomenelor de angajare. De aceea un abces temporal diagnosticat nu poate fi temporizat. În concluzie, vom avea totdeauna prezentă în minte formula: „abces temporal otogen diagnosticat=abces cu indicație operatorie de urgență".

Tratament

Deoarece în capitolul al III-lea am abordat acest subiect, aici nu vom face decît să reamintim că tratamentul abceselor adiacente otogene și al celor temporale înseamnă: antibioterapie, combaterea edemului cerebral, intervenția chirurgicală, tratamentul complicațiilor postoperatorii și al focarului infecțios primar.

Tratamentul chirurgical. Numeroasele metode chirurgicale imaginate de-a lungul timpului au avut în vedere mai ales abcesele temporale otogene: MacEwen, 1893; Book, 1921; Macorelles, 1921; Moulonguet, 1922; Eagleton, 1924; Duclos și Corcuera, 1947; Littell, 1955; Weber, 1957; Bonnal și colab., 1960. Am vorbit deja pe larg despre superioritatea ablației chirurgicale în bloc sau, în mod excepțional, fragmentar, sub protecție de antibiotice. Majoritatea statisticilor se referă îndeosebi la rezultatele tratamentului chirurgical al abceselor adiacente otogene.

Noi preconizăm ca tratament chirurgical ablația abcesului în totalitate, prin volet osteoplastic temporal.

Rezultatele tratamentului în seria studiată, de 317 abcese otogene, sînt următoarele (tabelul XXIII):

Au decedat preoperator 37 de pacienți (11,67%), datorită stării de comă de diferite grade, prezente la internare în Clinica de neurochirur-

TABELUL XXIII

REZULTATE TERAPEUTICE ÎN ABCESELE CEREBRALE ADIACENTE

Tipul abcesului	Nr. cazuri	Decese preoperatorii	Punctie+ ablație		Ablație parțială+drenaj extern		Ablație în totalitate	
			Nr. cazuri	Decese	Nr. cazuri	Decese	Nr. cazuri	Decese
Abcese adiacente otogene	317	37	13	13	24	10	243	56 / 23,04%
Abcese adiacente rinogene	46	6	—	—	4	2	36	7 / 19,44%
Abcese adiacente de vecinătate	30	2	—	—	1	1	27	4 / 14,81%
Total	393	45 / 11,45%	13	13 / 100%	29	13 / 44,82%	306	67 / 21,89%

Scanned with OKEN Scanner

gie; dintre aceştia, au decedat preoperator 17 pacienţi cu abcese temporale, 14 cu abcese cerebeloase, 1 cu abces cu localizare atipică şi 5 cu abcese multiple (abcesele multiple erau situate astfel: 2 cazuri de abcese multiple în lobul temporal; 2 cazuri de abcese diseminate în emisferele cerebrale; 1 caz de abces supra- şi subtentorial).

Din aceste date constatăm că, din numărul total de decese preoperatorii înregistrate la întreaga serie (65 de cazuri), abcesele adiacente otogene reprezintă peste jumătate (56,92%). De asemenea, abcesele temporale otogene, descrise anterior, reprezintă 26,15% din totalul deceselor preoperatorii şi numai 45,94% din totalul abceselor otogene.

Am insistat asupra acestor date pentru că abcesele otogene, în general, şi cele temporale, în special, sînt principala grupă patogenică, dar şi pentru că ele întrunesc toate condiţiile pentru stabilirea corectă a diagnosticului şi o sancţiune chirurgicală eficientă. Numărul impresionant de decese preoperatorii exprimă insuficienţa diagnosticului şi traduc întîrzierea în prezentarea la serviciile de neurochirurgie.

Au fost operaţi, prin diferite metode, în perioada 1936—1979, 280 de bolnavi cu diagnosticul de abces cerebral otogen, după cum urmează:

— operaţi prin metoda *puncţie cu aspiraţie* — 13 cazuri de abcese adiacente otogene (toate temporale) — 13 decese;

— operaţi prin *drenaj extern cu ablaţie parţială* — 24 de cazuri de abcese adiacente otogene — 10 decese (după localizare: 20 de abcese temporale — 8 decese; 2 abcese cerebeloase — 2 decese; 2 abcese multiple, situate în emisferele cerebrale — 2 decese);

— operaţi prin *ablaţia totală* a abcesului, odată cu capsula sau fragmentar — 243 de cazuri — 56 de decese (după localizare: 150 de abcese temporale — 33 de decese; 86 de abcese cerebeloase — 20 de decese; 4 abcese adiacente otogene cu localizări atipice — nici un deces; 3 abcese multiple, dintre care unul cu diseminări temporale şi 2 supra- şi subtentoriale — 3 decese).

Din datele referitoare la tratamentul chirurgical reiese că:

— puncţia urmată de aspiraţia abcesului a avut prognostic vital sumbru în toate cazurile;

— drenajul extern urmat de ablaţia parţială a abcesului este grevat de o mortalitate ridicată (41,66%);

— ablaţia totală a abceselor adiacente otogene pe întregul lot relevă o mortalitate operatorie de 23,04% (menţionăm că mortalitatea operatorie a tuturor abceselor cerebrale este de 25,39% — tabelul XVIII).

Comparativ, mortalitatea în lotul publicat de Bonnal, Descuns, Duplay (1960) în abcesele adiacente otogene, este de 29%, dintre care: pentru abcesele temporale — 25%, iar pentru abcesele cerebeloase — 38%. Ghiţescu (1974) constată pînă în 1970 că mortalitatea operatorie în abcesele cerebrale adiacente otogene este de 27,6%.

— Din cei 102 pacienţi cu abcese cerebeloase otogene, 14 au decedat neoperaţi (13,05%); 2 au fost operaţi prin drenaj extern cu ablaţie parţială (100% decese); 86 au fost operaţi prin ablaţie totală — 20 de decese (23,25%);

— din cei 5 pacienţi cu abcese otogene cu localizări atipice, unul a decedat înainte de operaţie; 4 au fost operaţi cu ablaţie totală — nici un deces;

Scanned with OKEN Scanner

— din cei 10 pacienți cu abcese otogene multiple, 5 au decedat preoperator, 2 după operațiile de drenaj și 3 după ablația totală a unuia dintre abcese.

Aceste date statistice, adunate pe o perioadă atît de îndelungată, confirmă superioritatea metodelor de exereză completă a abceselor cerebrale. Metodele folosite anterior s-au soldat cu consecințe grave în ceea ce privește prognosticul vital și aceasta grevează asupra ratei mortalității generale a abceselor adiacente otogene. Desigur că în abcesele multiple, indiferent de metoda chirurgicală adoptată, prognosticul vital a fost sumbru.

În aprecierea *prognosticului vital* al abceselor cerebrale trebuie să ținem seama și de alți factori, ca: vîrsta pacienților, intensitatea sindromului infecțios, starea de conștiență în momentul intervenției, stadiul evolutiv al abcesului (încapsularea colecției purulente are prognostic favorabil), asocierea cu empiemul subdural sau abcesul extradural (11 asemenea asociații de supurații intracraniene).

În condițiile moderne de tratament complex (antibioterapie, corticoterapie, terapie intensivă, scăderea presiunii intracraniene și a edemului cerebral), cînd diagnosticul a fost stabilit precoce și corect, din 71 de abcese adiacente otogene diagnosticate (doar 4 cazuri decedate preoperator), au fost operați prin ablație totală 67 pacienți — 7 decese (mortalitate 10,4%). Aceste date arată că posibilitățile de scădere a ratei mortalității postoperatorii în abcesele cerebrale adiacente otogene nu sînt o vorbă goală. Pe grupe anatomice, situația abceselor adiacente otogene operate s-a prezentat astfel: abcese temporale — 42 de cazuri — 3 decese; abcese cerebeloase — 23 de cazuri — 3 decese; localizări atipice — 1 caz vindecat; 1 caz cu diseminări multiple în emisferele cerebrale, cu ablația unui abces — decedat.

Astfel, în ultimul deceniu constatăm doar 3 decese postoperatorii din 42 de abcese temporale operate (7,14%), ceea ce reprezintă o evidentă scădere a mortalității operatorii.

Tratamentul complicațiilor postoperatorii. Deoarece am descris pe larg complicațiile postoperatorii imediate și tardive, cu această ocazie nu ne vom opri decît asupra *meningoencefalitei purulente postoperatorii*, complicație frecventă în abcesele cerebrale adiacente otogene. Desigur că tipurile de operații practicate anterior (puncție cu aspirație, drenaj extern), intervenția chirurgicală asupra abceselor neîncapsulate și asocierea cu alte supurații intracraniene favorizează apariția meningoencefalitei purulente postoperatorii.

Recidiva abceselor adiacente otogene este frecventă după metodele de puncționare cu aspirație sau drenaj extern. În seria studiată, în 13 cazuri s-a efectuat puncția abcesului cu aspirație, mortalitatea fiind 100%. Drenajul extern al colecției purulente, asociat cu ablația parțială s-a efectuat în 24 de cazuri — 10 decese. Recidivele în aceste situații, cînd capsula abcesului a fost lăsată pe loc, au fost extrem de frecvente — 13 cazuri. În celelalte situații, operate prin metoda ablației totale (243 de cazuri — 56 de decese), au fost constatate 16 cazuri. Intervenția chirurgicală de ablație totală în recidive nu este urmată de mortalitate crescută, ci de sechele neuropsihice grave.

Tratamentul focarului infecțios primar. Disputa în ceea ce privește *tratamentul primar al focarului supurativ* otic sau cerebral se referă

Scanned with OKEN Scanner

la abcesele otogene adiacente. Odată cu lucrările lui Pennybacker (1948, 1950) s-a stabilit că tratamentul trebuie aplicat întîi colecției supurative care pune nemijlocit în pericol viața pacientului. Astfel, inițial trebuie intervenit și rezolvat chirurgical focarul supurativ cerebral și apoi trebuie asanat focarul infecțios otomastoidian.

A doua problemă o constituie *momentul optim al efectuării evidării petromastoidiene*. Tot Pennybacker (1961) stabilește că focarul otomastoidian va fi asanat cît mai precoce, în perioada postoperatorie a abcesului cerebral. Sîntem în acord cu această atitudine, întrucît otomastoidita supurată poate reînsămînța encefalul, mai ales în condițiile ruperii postoperatorii a barierei hematoencefalice. Numai astfel putem limita apariția de noi focare de encefalită supurativă sau chiar împiedica recidiva abcesului cerebral.

Sechele neuropsihice. Abcesele cerebrale otogene sînt grevate de un număr important de sechele neuropsihice postoperatorii. Efortul tratamentului chirurgical, mai ales în ultimul deceniu, este de a scădea cît mai mult numărul și gravitatea sechelelor neuropsihice.

În acest subcapitol vom prezenta particularitățile acestor sechele în abcesele adiacente otogene.

Toate datele din literatură arată că abcesele adiacente otogene produc numărul cel mai mic de sechele neuropsihice, fapt confirmat și de observațiile personale. Practic, din 243 de abcese adiacente operate (56 de pacienți decedați postoperator), au rămas de urmărit pentru eventualele sechele 187 de pacienți, care au revenit la diferite controale la intervale mai mult sau mai puțin regulate (tabelul XXIV).

Privitor la cei 187 de pacienți cu *abcese cerebrale adiacente otogene* am constatat:

TABELUL XXIV

PREZENTARE SCHEMATICĂ A SECHELELOR NEUROPSIHICE CONSECUTIVE ABCESELOR ADIACENTE

Tipul abcesului	Nr. cazuri operate	Nr. decese postoperatorii	Nr. supraviețuitori / Nr. cazuri urmărite	Vindecați fără sechele	Sechele neuropsihice	
					Minore	Majore
Abcese adiacente otogene	280	79	201 / 187	81	92	14
Abcese adiacente rinogene	40	$9+2_R$	29 / 24	14	6	4
Abcese adiacente de vecinătate	28	5	23 / 21	13	6	2
Total	348	93 26,72%	253 / 232	108 46,55%	104 44,82%	20 8,62%

Scanned with OKEN Scanner

— vindecați fără sechele: 81 de cazuri (43,31%);

— vindecați cu sechele minore, putînd să-și reia activitatea: 92 de cazuri (49,19%);

— vindecați cu sechele majore, care au necesitat întreruperea activității temporar sau definitiv: 14 cazuri (7,48%).

Aceste date statistice arată că tratamentul complex al abceselor cerebrale este urmat de vindecare cu *restitutio ad integrum* în 44% din cazurile operate, indiferent de localizarea temporală, cerebeloasă sau atipică a abceselor adiacente otogene. Majoritatea sechelelor postoperatorii sînt constatate în legătură cu sediul abceselor (apropierea de zona rolandică, emisferul major), numărul și forma acestora (cele multiloculare sînt frecvent urmate de sechele), tipul de intervenție chirurgicală practicat, stadiul evolutiv al abcesului, starea de conștiență în momentul intervenției, profunzimea abcesului cerebral, asocierea cu empiem subdural sau abces extradural dînd meningoencefalită supurată.

În legătură cu cele 200 de cazuri de *abcese adiacente otogene cu sediu tipic temporal sau cu afectare temporală* constatăm următoarele:

— numărul total al deceselor (cazuri neoperate + operații prin diferite metode): 71 de pacienți;

— numărul total al supraviețuitorilor: 129 de pacienți; evoluția a 13 dintre aceștia nu a fost urmărită în serviciul de neurochirurgie.

Ceilalți 116 pacienți s-au vindecat fără sechele (54 de cazuri — 46,55%) sau cu sechele ușoare, care au permis reluarea activității (49 de cazuri — 42,24%) sau cu sechele grave cu incapacitate de muncă temporară sau permanentă (13 cazuri — 11,20%). Sechelele grave au fost reprezentate în majoritate de recidivele abceselor temporale otogene reoperate.

Ca sechele psihice, abcesele temporale otogene se soldează, în ordinea frecvenței, cu: deficit motor, crize comițiale, tulburări de vorbire, tulburări psihice, hemianopsie. I-am considerat ca avînd sechele grave pe acei bolnavi (14,19%) cu deficit motor important, de tipul plegiei, și eventual cu crize comițiale generalizate. Nu considerăm necesar să redăm procentul sechelelor neuropsihice în abcesele temporale otogene, dar putem afirma că majoritatea bolnavilor sînt plurisechelari.

Ca și noi, Bonnal și colab. (1960) constată doar în 9 situații clinice sechele grave ale abceselor temporale otogen față de 54 de cazuri cu evoluție postoperatorie fără sechele sau cu sechele neînsemnate. Abcesele cerebeloase lasă postoperator un număr mic de sechele grave, ceea ce *per* total scade procentul de sechele al grupei de abcese adiacente otogene. Vom prezenta aceste sechele neuropsihice cînd vom descrie abcesele cerebeloase.

Abcesele cerebeloase

Date generale

O altă localizare tipică a abceselor adiacente otogene este cerebelul. În seria studiată, am depistat 102 cazuri de abcese cerebeloase otogene, ceea ce reprezintă un procent de 32,17 din numărul total de abcese adiacente otogene; deci, 1/3 din abcesele cerebrale otogene sînt situate în cerebel (tabelul X). Reamintim cu această ocazie că abcesele cerebe-

Scanned with OKEN Scanner

loase reprezintă 118 cazuri în seria studiată (810 cazuri) și un caz în care cerebelul este afectat concomitent cu unghiul pontocerebelos. Procentual, abcesele cerebeloase (119 cazuri) reprezintă 14,69 din totalitatea abceselor cerebrale. Întrucît abcesele cerebeloase otogene reprezintă majoritatea (102 cazuri — 85,71%), le vom descrie ca un grup unitar în cadrul abceselor adiacente otogene.

În literatura medicală, abcesele cerebeloase au fost descrise odată cu abcesele cerebrale; există însă și studii separate, consacrate exclusiv abceselor cerebeloase, ca: Gifford — 1893; Sébileau — 1898; Bourgeois — 1902; Neuman — 1907; Eagleton — 1919; Danis — 1919; Mouret și Cazejust — 1921; Aboulker — 1922; Lemaître — 1922; Moulonguet — 1922; Ramadier și colab. — 1935; Schreiber — 1941; Asherson — 1942; Otte — 1945; Gros — 1948; Dickmann și colab. — 1947; Pennybacker — 1948; 1950; Decroix — 1948; Davis — 1951; Hofer — 1951; Mayoux și colab. — 1952; Reid — 1956; Reytan — 1957; Dow și Moruzzi — 1958; Newlands — 1965; Wright și Grimaldi — 1973; Shaw și Rusell — 1975; Morgan și Wood — 1975; Arseni și Constantinescu — 1977.

Proporția exactă între abcesele cerebrale și cerebeloase este greu de stabilit, aceasta variind de la autor la autor. Astfel, Evans (1931), într-un studiu efectuat pe piese anatomice, dă o proporție de 2 : 1 pentru abcesele cerebrale. Seriile clinice prezentate de Penybacker (1948) și Morgan și Wood (1975) relevă o proporție de 5 : 1, care devine 11 : 1 la Krayenbühl (1967). În seria studiată de noi, raportul dintre abcesele cerebrale și cele cerebeloase este de 7 : 1.

Asupra originii otogenice a abceselor cerebeloase, toți autorii sînt de acord, procentul variind de asemenea: Pennybacker (1948) — 99%, Shaw și Russel (1975) — 93%, Arseni și Constantinescu (1977) — 84,46%. În studiul nostru, abcesele cerebeloase otogene reprezintă 85,71% din totalul abceselor cerebeloase.

Patogenie

Cele 119 abcese cerebeloase, dintre care unul a afectat și unghiul pontocerebelos, relevă preponderența sexului masculin (78 de cazuri — 65,5%). Un procent asemănător menționează Shaw și Russell (1975).

Vîrsta cel mai frecvent afectată este deceniul al doilea (41 de cazuri) și al treilea (32 de cazuri). Abcesele cerebeloase, în acest interval, reprezintă 61,34%. După vîrsta de 40 de ani, frecvența abceselor cerebeloase scade. La copii, abcesele cerebeloase au totalizat 39 de cazuri, adică 32,7% din numărul abceselor cerebeloase; cel mai tînăr pacient din seria studiată avea 3 ani și 2 luni. În literatura medicală, abcesele cerebeloase sînt menționate la copil de către toți autorii, cel mai tînăr bolnav afectat fiind un sugar de 6 săptămîni (Garijo și colab., 1979).

Vîrsta cel mai frecvent afectată de abcesele cerebeloase, așa cum menționează raportul lui Shaw și Russell (1975), este reprezentată de deceniile al doilea și al treilea, fapt contestat de toți ceilalți autori.

Ca patogenie, abcesele cerebeloase, în seria studiată, relevă următoarele: 105 abcese sînt adiacente (88,23%), 5 abcese sînt metastatice (4,20%) și la 9 abcese originea rămîne necunoscută (7,56%); nu există nici un caz de abces cerebelos posttraumatic. Din datele menționate reiese că abcesele cerebeloase survin în cadrul abceselor adiacente și că din grupul acestora, abcesele otogene reprezintă majoritatea. Așa cum am arătat, abcesele adiacente otogene constituie

Scanned with OKEN Scanner

85,71% din totalitatea abceselor cerebeloase (tabelul X).

Astfel, în patogenia abceselor cerebeloase intervin infecțiile otice adiacente. Infecția cerebeloasă se răspîndește pe căile descrise (prin continuitate, calea vasculară) cu ocazia abceselor otogene temporale. După tipul infecției otomastoidiene, Atkinson (1934) dă un procent de 20 pentru abcesele acute și 80 pentru cele cronice în producerea abceselor cerebeloase. Wilmot (1949) și Dawes (1961) conchid că abcesele cerebeloase otogene se datorează exclusiv infecțiilor otomastoidiene cronice. Pentru Shaw și Russell (1975), 16% dintre abcesele cerebeloase otogene au ca punct de plecare otomastoiditele acute, restul revenind otomastoiditelor cronice — cifre apropiate de ale noastre.

Mecanismul patogenic al abcesului cerebelos de cauză otogenă este dezbătut de Dow și Moruzzi (1958), care pledează pentru: *a*) infecția labirintică ce se extinde din aproape în aproape sau, mai ales, pe cale venoasă, prin sinusul petros inferior și superior, ca și prin tromboflebita retrogradă a sinusului lateral; *b*) prin canalele preformate ce fac legătură cu fosa cerebrală posterioară. Pennybacker (1948) insistă asupra aderenței *durei mater* la meatul auditiv intern, conformație care favorizează propagarea infecției din sinusurile petroase spre cerebel, după drenarea sîngelui venos din regiunea otomastoidiană. Importanța căii venoase de propagare și tromboflebitei retrograde a sinusului lateral este recunoscută actualmente (Kalbag și Woolf, 1967). Celelalte mecanisme patogenice constatate în seria personală au fost: 3 infecții adiacente de vecinătate, cunoscute (amigdalită abcedată — 1 caz; infecție dentară — 1 caz; osteită temporomastoidiană — 1 caz); 5 cazuri de infecție la distanță, care au produs abcese cerebeloase metastatice (2 supurații pleuropulmonare; 2 cazuri cu focare infecțioase cutanate la nivelul membrelor; 1 caz de adenopatie laterocervicală fistulizată); în 9 cazuri, punctul de plecare a infecției cu determinare cerebrală nu a putut fi identificat.

În seria lui Shaw și Russell (1975), pe 47 de cazuri, factorul infecțios otogen a fost prezent în 44 de cazuri (93,61%), alt factor infecțios adiacent cunoscut — 1 caz (amigdalită abcedată), supurație pulmonară — 1 caz, septicemie cu punct de plecare căile urinare — 1 caz. După datele lui Morgan și Wood (1975), din cele 17 abcese cerebeloase studiate, 10 au avut origine otogenă (58,8%), 4 — origine metastatică (23,5%) și 3 — origine necunoscută (17,6%).

Bacteriologie

Abcesele cerebeloase studiate din punct de vedere bacteriologic au evidențiat în majoritate culturi monomicrobiene (75,42%), urmate de culturi sterile (15,62%), culturi polimicrobiene (4,08%) și, în fine, 4,85% din cazuri nu au fost examinate bacteriologic. În culturile monomicrobiene au fost izolați, în ordinea frecvenței: stafilococul auriu, *B. proteus*, enterococul, streptococul etc. Astfel, ca o particularitate a seriei observate am constatat că domină cocii gram-pozitivi, în timp ce în seria prezentată de Shaw și Russell (1975) domină flora gram-negativă, iar dintre germeni, *B. proteus*. De asemenea, aceiași autori remarcă numărul important de asociații polimicrobiene (11 cazuri — 23,4%).

Privitor la agentul etiologic, în seriile prezentate de Schreiber (1941) și Pennybacker (1948), germenii cauzali cei mai frecvent constatați au fost streptococul și pneumococul.

Scanned with OKEN Scanner

În seria prezentată de Morgan și Wood (1975), în 10 din 17 cazuri de abcese cerebeloase, culturile au rămas sterile, ceea ce poate fi o consecință a tratamentului cu antibiotice aplicat preoperator.

Anatomie patologică

Sediul abceselor cerebeloase, în seria studiată, a fost următorul: 59 de cazuri — în emisferul cerebelos stîng; 52 de cazuri — în emisferul cerebelos drept; 2 cazuri — în vermis; 2 cazuri — cu determinări în ambele emisfere cerebeloase; 3 cazuri — cu determinare cerebeloasă și supratentorială (verificate necroptic); 1 caz — cu afectare de emisfer cerebelos și unghi pontocerebelos stîng. Această repartiție a abceselor cerebeloase confirmă studiile anterioare, efectuate de Ghițescu (1974) și Arseni și Constantinescu (1977).

Abcesele multiple au fost localizate în ambele emisfere cerebeloase (2 cazuri), în același emisfer cerebelos (6 cazuri), într-un emisfer cerebelos și supratentorial (3 cazuri).

Abcesele cerebeloase multiple sînt menționate de către toți autorii (Le Beau și Guiot, 1946; Philippides și colab., 1954; Reytan, 1957; Wright și Grimaldi, 1973).

Shaw și Russell (1975) nu constată în seria lor preponderența la un anumit emisfer cerebelos, după cum nu raportează nici abcese multiple.

Privitor la *stadiul evolutiv* al abceselor cerebeloase, am constatat operator sau necroptic că, în 76 de cazuri (63,86%), abcesele erau perfect încapsulate. Rămîne un număr important de cazuri în care abcesul este colectat dar neîncapsulat, fapt subliniat anterior de către Morgan și Wood (1975). Această situație se datorează fenomenelor clinice intense, produse de colecția purulentă în fosa cerebrală posterioară, care precipită intervenția chirurgicală înainte ca abcesul să se fi încapsulat perfect.

Tablou clinic

Debutul afecțiunii a fost brusc în peste 1/3 din cazuri, constînd fie din semne de iritație meningiană, fie din alterări marcate ale conștiinței, fie din sindroame neurologice deficitare, instalate rapid (tulburări de echilibru, tulburări de coordonare, afectarea unor nervi cranieni). În seria studiată, fenomenele de iritație meningiană (cefalee, vărsături, redoare a cefei, fotofobie) au putut fi constatate în 60% din cazurile cu debut brusc. Debutul afecțiunii poate fi mascat de fenomenele acute ale labirintitei adiacente — vertij, nistagmus, hipoacuzie cohleară, vărsături (sindrom vestibulocohlear).

Afecțiunea a debutat lent, progresiv, în majoritatea cazurilor, fie prin instalarea treptată a fenomenelor de HIC, fie prin diferite fenomene neurologice de focar, cu interesare cerebeloasă. Ghițescu (1974) constată debutul lent, progresiv, în 68% din abcesele cerebeloase studiate. În seria noastră, debutul acut (mai ales cu fenomene meningiene) a fost observat în 30% din cazuri, debutul lent progresiv (mai ales cu fenomene de HIC) — în 65% din cazuri, iar în 5% din cazuri, datele anamnezei nu au permis stabilirea formei de debut. Bonnal și colab. (1960) constată, într-o serie de 37 de abcese cerebeloase, debutul acut în 9 situații (24,3%) și cel lent progresiv în 28 de situații (75,6%). Debutul acut a constat mai ales din fenomene de meningoencefalită sau de angajare și comă. Ca și în seria personală, debutul lent a fost mascat de sindromul labirintic asociat.

Scanned with OKEN Scanner

Perioada de stare. Tabloul clinic poate fi sintetizat în următoarele sindroame majore:

Sindromul infecțios nu are caractere deosebite; hipertermia a fost remarcată în 22 de cazuri (18,48%); VSH accelerată — în 32 de cazuri (26,89%) iar hiperleucocitoza (cu valori peste 10 000/mm^3) — în 66 de cazuri (55,46%). Observăm deci că hiperleucocitoza cu neutrofilie este semnul cel mai constant al sindromului infecțios, ca și în abcesele temporale otogene.

Sindromul de HIC, în forma sa completă, domină tabloul clinic în perioada de stare. Sindromul complet de HIC a fost constatat în 79 de cazuri (66,38%). Sindromul incomplet de HIC (cefalee, vărsături) este mult mai frecvent (109 cazuri — 91,59%), deseori avînd intensitate mare. Aceste date confirmă observațiile anterioare, publicate asupra sindromului de HIC din abcesele cerebrale de către Arseni și Constantinescu (1977). În seria prezentată de Bonnal și colab. (1960), sindromul de HIC domină în perioada de stare (83,7%).

Sindromul neurologic de localizare este dominat de simptomatologia cerebeloasă. Simptomele clinice constatate, în ordinea descrescîndă a frecvenței, sînt: sindrom neocerebelos: 56% din cazuri; sindrom arhicerebelos: 29% din cazuri (de multe ori examenul funcțiilor cerebeloase nu s-a putut efectua din cauza alterării stării de conștiință-conștiență a bolnavului); nistagmus: 38% din cazuri; sindrom piramidal: 20% din cazuri; pareze de nervi oculomotori: 18% din cazuri; pareze faciale periferice: 8%; pareze ale ultimilor nervi cranieni: 7% etc. După datele lui Bonnal și colab. (1960), fenomenele cerebeloase, reprezentînd principalele sindroame neurologice de localizare, au fost constatate într-un procent de 77.

Sindromul meningian face parte frecvent din tabloul clinic al abceselor cerebeloase, așa încît majoritatea abceselor cerebeloase au fost însoțite de fenomene de iritație meningiană (92% din cazuri). Sindromul meningian produs de meningita limfocitară sau purulentă este mult mai rar (18 cazuri — 15,12%).

Tulburările psihice, deosebit de importante în abcesele cerebeloase, influențează diagnosticul și atitudinea terapeutică. În seria studiată am putut constata în 76 de cazuri (63,86%) că starea psihică a pacientului era normală la internare, adică în perioada de stare. Ceilalți 43 de pacienți (36,13%) au prezentat tulburări evidente ale conștiinței (obnubilare, somnolență, confuzie) sau ale conștienței (comă de diferite grade). 14, deci 11,76% dintre pacienți, s-au internat în stare de comă, ceea ce a avut repercusiuni asupra procentului mortalității.

Și alți autori menționează o simptomatologie asemănătoare. Astfel, Shaw și Russell (1975), în studiul lor detaliat, găsesc: cefalee — 100%; vărsături — 83%; nistagmus — 74%; redoare a cefei — 66%; somnolență — 66%; ataxie — 49%; tulburări de coordonare — 57%; edem papilar — 45%; confuzie — 34%; sindrom piramidal — 13%; paralizia perechii a VI-a — 4%. Din datele expuse reiese că sindromul de HIC incomplet domină tabloul clinic în seria acestor autori, urmat de sindromul meningian, sindromul arhicerebelos, sindromul neocerebelos și de tulburările psihice. Același tablou clinic este prezentat și de către Morgan și Wood (1975) pe seria lor de abcese cerebeloase.

Pentru ilustrarea tabloului clinic al unui abces cerebelos în care domină sindromul de HIC, alături de

Scanned with OKEN Scanner

fenomene meningiene și neocerebeloase, prezentăm următoarea observație:

Obs. clinică (fișa nr. 76 895): pacientul I.V., în vîrstă de 26 de ani, este internat în Clinica de neurochirurgie la 13 decembrie 1965 pentru cefalee, vărsături, edem papilar, redoare a cefei. Pacientul prezintă din copilărie otoree bilaterală, predominant stîngă, neglijată. Cu o lună înaintea internării, otomastoidita se reacutizează și cu această ocazie se declanșează o meningită otogenă purulentă, tratată cu antibiotice. Focarul septic otomastoidian este rezolvat chirurgical. La 10 zile după intervenție, pacientul prezintă fenomene intense de HIC, ceea ce impune transferul în Clinica de neurochirurgie, pacientul prezentînd următoarele semne: sindrom complet de HIC, sindrom meningian, sindrom neocerebelos stîng, sindrom infecțios general (VSH=68 mm/ /92 mm; leucocite=11 700/mm^3 cu 81% neutrofile). Ventriculografia arată hidrocefalie internă marcată (fig. 58), ceea ce determină explorarea fosei cerebrale posterioare. Se evacuează chirurgical abcesul în totalitate; intraoperator se constată un abces încapsulat de emisfer cerebelos stîng, aderent la sinusul lateral. Ulterior se deschide și se chiuretează sinusul lateral. Evoluția postoperatorie a fost satisfăcătoare.

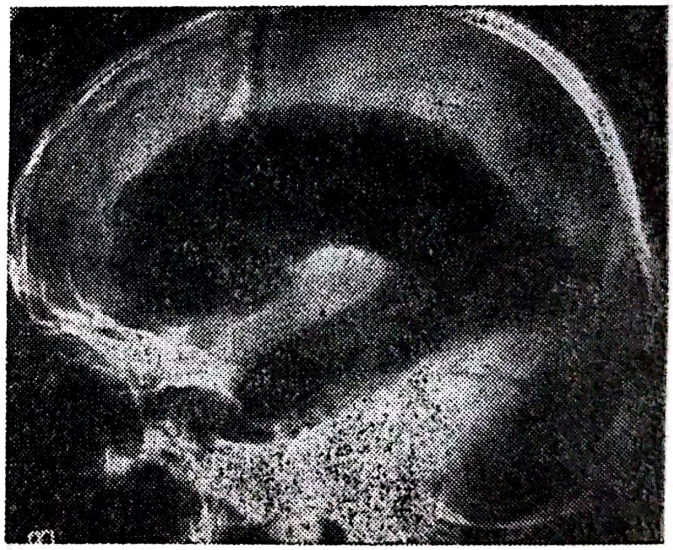

Fig. 58 — Ventriculografie într-un caz de abces situat în emisferul cerebelos stîng: se constată marcată hidrocefalie internă, distrucția apeductului Sylvius și sindrom radiologic de HIC; imagine de profil.

Investigații paraclinice. Dintre investigațiile neurochirurgicale efectuate în abcesele cerebeloase menționăm radiografia craniană simplă (posibil sindrom de HIC), EEG (modificări difuze, simetrice în ambele emisfere), ECHO (fără deplasarea structurilor liniei mediane), angiografie carotidiană (aspect de hidrocefalie internă). Toate aceste investigații nu aduc informații deosebite pentru diagnosticul abceselor cerebeloase; ele pot doar releva existența unui alt proces expansiv supratentorial asociat (eventual un alt abces cerebral).

Spre deosebire de acestea, angiografia vertebrală (în 2 cazuri a evidențiat un proces expansiv cerebelos) și, mai ales, ventriculografia (efectuată în 49 de cazuri) au o mare valoare; astfel, *ventriculografia* a constituit elementul esențial pe care s-a bazat diagnosticul paraclinic în abcesele cerebeloase. În toate cazurile, ventriculografia relevă o hidrocefalie internă simetrică, triventriculară, cu lipsa de umplere a apeductului și a ventriculului IV (fig. 59 a și b).

Aceeași acuratețe diagnostică este prezentată în seria lui Shaw și Russell (1975), în care ventriculografia a fost concludentă în 42 de cazuri din 43 studiate (97,6%).

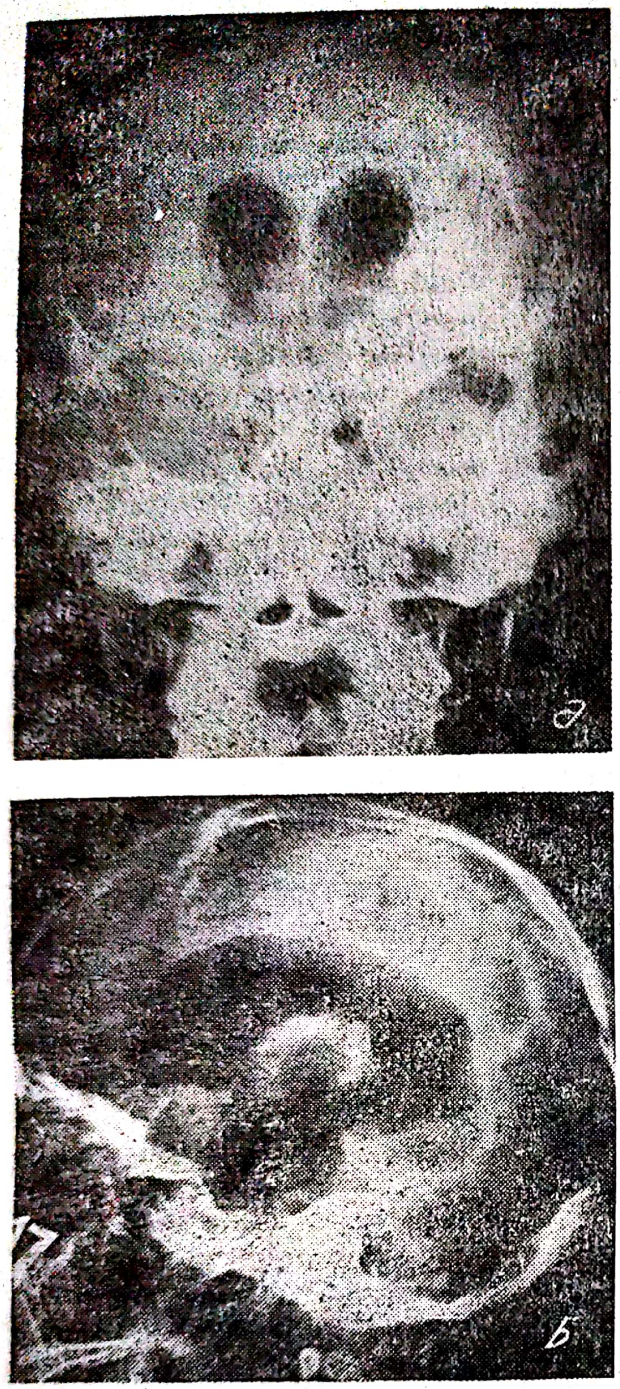

Fig. 59 — Ventriculografie într-un caz de abces cerebelos drept: se constată hidrocefalie internă simetrică, biventriculară, cu lipsa de umplere a apeductului Sylvius și a ventriculului IV; *a* — imagine de față; *b* — imagine de profil.

Scintigrafia cerebrală cu ^{99}Tc, introdusă în ultimii 15 ani, nu a furnizat informații concludente în abcesele situate în fosa cerebrală posterioară. În seria studiată am efectuat scintigrafie cu ^{99m}Tc în 24 de cazuri de abcese cerebeloase, verificate operator. Am obținut date concludente numai în 8 cazuri (33,33%); în rest, scintigrafia cerebrală a fost fie neconcludentă, fie a evidențiat o hiperactivitate difuză în fosa posterioară. Cu toate acestea, Suwanwela și colab. (1971) pledează pentru utilizarea scintigrafiei de rutină în abcesele cerebeloase.

Un progres deosebit îl constituie introducerea tomografiei computerizate (CT-*scan*) în diagnosticarea abceselor fosei cerebrale posterioare (Garfield, 1978). De asemenea, tot cu ajutorul CT-*scan* pot fi evidențiate abcesele cerebeloase multiple sau abcesele supra- și subtentoriale.

Părerea noastră este că CT-*scan* este metoda diagnostică de elecție în abcesele de fosă cerebrală posterioară.

Diagnostic. Diagnostic diferențial

Tabloul clinic prezentat, constînd din sindrom de HIC, sindrom meningian, sindrom neocerebelos și arhicerebelos, sugerează prezența unui proces înlocuitor de spațiu în fosa cerebrală posterioară. Elementul „infecție otomastoidiană cronică" cu reacutizări periodice va orienta diagnosticul către un abces situat în emisferul cerebelos adiacent focarului infecțios otic.

Mai mult, diagnosticul poate fi pus într-un serviciu O.R.L., fie la apariția semnelor de afectare cerebeloasă, fie cu ocazia unei intervenții chirurgicale. Descoperirea intraoperatorie, în timpul evidării petromastoidiene a unei supurații în fosa cerebrală posterioară impune *transferul într-un serviciu de neurochirurgie* și evitarea oricărei manevre de puncționare sau incizie a *durei mater*. Pacienții trebuie transferați de urgență, deoare-

Scanned with OKEN Scanner

ce, la fel ca și în cazul abceselor temporale, abcesele cerebeloase pot duce rapid la instalarea fenomenelor de angajare (se produce angajarea amigdalelor cerebeloase prin gaura occipitală).

Insistăm de asemenea asupra necesității de a se efectua examenul neurologic atent la orice suspiciune de determinare supurativă cerebeloasă, în cazurile de otomastoidită cronică reacutizată.

Principalele diagnostice clinice de trimitere către Clinica de neurochirurgie sînt: abces cerebelos otogen, meningoencefalită otogenă supurată, tumoare de fosă cerebrală posterioară (emisfer cerebelos, neurinom acustic). De aici rezultă și diagnosticul diferențial al abceselor cerebeloase.

Investigațiile paraclinice — îndeosebi scintigrafia cerebrală, tomografia computerizată sau, în cazuri extreme, ventriculografia — vor confirma existența unui proces expansiv la nivelul fosei cerebrale posterioare.

De multe ori evoluția, extrem de rapidă, restrînge necesitatea investigațiilor paraclinice, iar diagnosticul clinic de abces cerebelos devine concludent. Această situație este creată în special de cazurile cu evidare petromastoidiană la care postoperator au apărut semne de afectare cerebeloasă. Prezentăm mai jos un asemenea caz, la care diagnosticul a fost stabilit doar pe baza semnelor clinice.

Obs. clinică (fișa nr. 25 531): pacientul R.G., în vîrstă de 14 ani, este internat în noiembrie 1960 în Clinica de neurochirurgie cu cefalee, vărsături, sindrom neocerebelos și hemipareză dreaptă, obnubilare. Cu o săptămînă înaintea internării, pacientul fusese operat într-un serviciu O.R.L. pentru otomastoidită colesteatomatoasă dreaptă. Evoluția postoperatorie a fost favorabilă timp de o săptămînă, interval în care s-au administrat antibiotice, după care a apărut simptomatologia descrisă, de afectare a emisferului cerebelos drept. Examenul neurologic efectuat în Clinica de neurochirurgie a evidențiat un sindrom complet de HIC (FO — edem papilar în stadiul II), sindrom de iritație meningiană, dismetrie cu marcat sindrom neocerebelos drept, frust sindrom piramidal de aceeași parte, obnubilare. Datorită modificării conștiinței (obnubilare) și apariției unor fenomene de iritație vagală (sughiț persistent), se decide intervenția neurochirurgicală de urgență, renunțîndu-se la orice fel de investigație paraclinică, pentru a preveni sindromul de angajare. Intraoperator, prin craniectomie occipitală, se excizează în totalitate un abces de emisfer cerebelos drept, situat în treimea supero-externă. Examenul bacteriologic a izolat B. proteus. **Evoluția postoperatorie a fost favorabilă.**

Evoluție. Complicații

Abcesele cerebeloase netratate nu evoluează spre vindecare, prognosticul vital al afecțiunii fiind grav. În mod obișnuit, de la apariția primului semn de debut și pînă la conturarea tabloului clinic complet al perioadei de stare trec în medie 2—4 săptămîni. Evoluția abceselor cerebeloase poate fi acută, subacută sau cronică, în funcție de încapsularea colecției purulente. În prezent, datorită tratamentului susținut cu antibiotice, abcesele cerebeloase evoluează subacut sau cronic.

Alteori, abcesele cerebeloase se pot agrava brusc ca urmare a unei complicații, cu aspect pseudotumoral sau latent.

Evoluția cu agravare bruscă datorită unei complicații. Ca și în abcesele temporale otogene, două complicații majore pot agrava în orice moment evoluția abcesului cerebelos:

a) — *Fisurarea abcesului* cu producerea unei meningoencefalite supurate, cu evoluție supraacută, rară actualmente. Chiar în cazul acestei fisurări, antibioterapia poate stăpîni infecția meningocerebrală.

b) — *Fenomenul de angajare* este constatat mult mai

frecvent și are prognostic vital grav. În cursul evoluției unui abces cerebelos poate oricînd surveni sindromul de angajare. Hernierea amigdalelor cerebeloase duce la o compresie marcată a trunchiului cerebral, cu suferință profundă (reacții tonice de decerebrare, redoare marcată a cefei, semnul Babinski prezent bilateral, tulburări respiratorii, midriază fixă). Intervenția chirurgicală practicată în acest moment se dovedește deseori inutilă.

De aceea apariția primelor semne (redoare a cefei, cefalee intensă occipito-nucală, sughiț persistent, alterarea conștiinței de tipul obnubilării, somnolență) *impune intervenția neurochirurgicală de urgență.* Însăși existența sindromului complet de HIC cu redoare a cefei este un element major în determinarea sancțiunii neurochirurgicale. Dealtfel, redoarea de ceafă, constatată în seria studiată, reprezintă pentru noi, ca și pentru Shaw și Russell (1975), atît un semn al sindromului de HIC cît și un semn premonitor al fenomenului de angajare.

În seria studiată, am depistat un număr important de bolnavi cu abcese cerebeloase internați cu tulburări evidente ale conștiinței sau conștienței (36,13%), ceea ce a impus intervenția neurochirurgicală de urgență. Desigur că metodele actuale de scădere a presiunii intracraniene și tratamentul antiedematos au valoare, dar aceasta este limitată în cazul instalării complete a sindromului de angajare. Totuși, avem la îndemînă posibilitatea unui drenaj ventricular supratentorial extern, efectuat preoperator, ca prim element de scădere a presiunii intracraniene în abcesele cerebeloase cu fenomene de angajare.

Menționăm că și în seria prezentată de Bonnal și colab. (1960), fenomenul de angajare determină agravarea bruscă a abceselor cerebeloase în 69% din cazurile studiate.

Evoluția progresivă pseudotumorală. Abcesele cerebeloase pot evolua lent, progresiv, cu instalarea treptată a fenomenelor clinice. Diagnosticul preoperator este acela de proces expansiv situat în fosa posterioară. Diagnosticul poate fi precizat doar intraoperator.

Acest tip de evoluție este destul de rar, întrucît fenomenele otomastoidiene sînt prezente sau chiar domină simptomatologia (prin labirintita acută) înaintea diagnosticării abcesului cerebral.

Evoluția latentă. Există cazuri rare în care abcesele cerebeloase evoluează extrem de lent. La 2 pacienți am constatat un interval de peste 6 luni între primul simptom cerebral și instalarea tabloului clinic al perioadei de stare. De notat că, în ambele situații, după instalarea perioadei de stare, evoluția a fost extrem de rapidă, datorită fenomenelor de angajare. Philippides și colab. (1954) prezintă un caz de abces cerebelos multiplu cu apariție după 6 ani de evoluție latentă. Un caz asemănător publică Brémond și Pech (1952).

Pe baza datelor de mai sus, ca și în abcesele temporale otogene, considerăm că abcesul cerebelos diagnosticat are o indicație operatorie de urgență prin posibilele complicații majore amintite. Puncția ventriculară sau drenajul extern al LCS ventricular poate temporiza pentru o scurtă perioadă (6—24 ore) intervenția operatorie, întrucît scade presiunea intracraniană.

Tratament

Ca și la abcesele temporale otogene, vom prezenta numai ceea ce este mai aparte, adică tratamentul chirurgical, tratamentul complicațiilor

Scanned with OKEN Scanner

postoperatorii și al focarului infecțios primar.

Tratamentul chirurgical. Toți pacienții din seria studiată au fost supuși aceluiași tip de intervenție chirurgicală: ablația abcesului cerebelos în totalitate, odată cu capsula. Întotdeauna echipa chirurgicală a tins către ablația în bloc a abcesului, dar fie ruperea, fie neîncapsularea perfectă a colecției purulente a determinat în unele cazuri excizia segmentară, pe porțiuni, a abcesului cerebral și a capsulei sale.

Postoperator s-a constatat la cele 119 cazuri:

— în 14 cazuri, pacienții au fost internați în stare de comă, cu fenomene de angajare, și au decedat înaintea aplicării oricărui tratament chirurgical (diagnosticul a fost pus la examenul anatomopatologic);

— în 2 cazuri (perioada dintre 1936 și 1940) s-a efectuat ablație subtotală a abcesului cu drenaj extern, ambele situații fiind urmate de deces postoperator;

— din 103 cazuri de abcese cerebeloase, operate prin ablație totală, au decedat 20 de pacienți (19,41%). Rata mortalității în cele 105 abcese cerebeloase operate (2 prin drenaj extern și 103 prin ablație totală) este deci de 22 de cazuri (20,95%).

Rezultatele tratamentului chirurgical au depins în primul rînd de starea pacientului în momentul intervenției chirurgicale (stare septicemică, alterare a stării de conștiență). De asemenea, un rol important în *prognosticul* abceselor cerebeloase l-au avut: meningoencefalitele supurative asociate, abcesele multiple supra- și subtentoriale, fenomenele de angajare, abcesele operate în stadiul de colecție neîncapsulată. Din punct de vedere strict anatomic, din cei 22 de pacienți decedați, la 14 abcesul a fost situat într-un emisfer cerebelos, unul la nivelul vermisului, 2 cu abcese multiple în același emisfer, unul cu abcese cerebeloase multiple, în ambele emisfere, 3 cu abcese multiple supra- și subtentoriale și unul cu abces de emisfer și unghi pontocerebelos. Astfel, abcesele cerebeloase multiple, situate fie în același emisfer, fie în ambele emisfere, fie mai ales sub- și supratentorial, dau mortalitatea cea mai crescută.

În perioada modernă, Arseni și Constantinescu (1977) remarcă în 46 de cazuri de abcese cerebeloase cronice, operate cînd starea de conștiență a pacientului era perfectă, că mortalitatea a fost de 5 cazuri (10,8%). Autorii citați, pe aceeași perioadă (1960—1976), în 10 cazuri de abcese cerebeloase internate în stare de comă, au avut o mortalitate preoperatorie de 90%.

În seria personală, în ultimul deceniu (1970—1979) au fost diagnosticate 24 de abcese cerebeloase. În 2 situații clinice, pacienții au fost internați în stare de comă profundă și au decedat înainte de efectuarea intervenției chirurgicale. În cele 22 de cazuri operate, mortalitatea operatorie a fost de 3 cazuri (13,63%). Decesele s-au repartizat astfel: două situații de abcese cerebeloase multiple în același emisfer, cu fenomene de angajare, și un caz cu meningoencefalită supurată postoperatorie. Tratamentul asociat — antibiotice, medicație antiedematoasă, terapie intensivă și metodele de scădere a presiunii intracraniene — au contribuit la această importantă reducere a ratei mortalității în abcesele cerebeloase. Considerăm că introducerea tomografiei computerizate ca metodă de rutină va favoriza diagnosticarea rapidă și lipsită de nocivitate a abceselor cerebeloase și va contribui la scăderea mortalității operatorii.

Vom prezenta comparativ mortalitatea în alte serii de abcese cerebeloase. În general, toți autorii consta-

Scanned with OKEN Scanner

tă o mortalitate mare în toate abcesele cerebeloase. Macewen (1893) reușește primul să efectueze cu succes drenajul chirurgical al abceselor cerebeloase pe cale mastoidiană la 4 pacienți. Asherson (1942), adunînd din literatură 70 de cazuri de abcese cerebeloase, constată o mortalitate generală de aproximativ 40%. Brunner (1946) publică o mortalitate de 80% în seria sa. Pennybacker (1948) are 8 decese (44,4%) în seria sa, de 18 abcese cerebeloase, dar cu mențiunea unei scăderi importante a mortalității în perioada antibioterapiei. O rată extrem de scăzută a mortalității, de 10%, este raportată de Morgan și Wood (1975), dar cazurile de abcese cerebeloase sînt selecționate (abcese cronice, fără fenomene de HIC — 10 cazuri din 17 studiate). Shaw și Russell (1975) prezintă o rată totală a mortalității de 41%, insistînd asupra importanței stării de conștiență în momentul intervenției chirurgicale și a aspectului acut al abcesului, factor de gravitate și creștere a mortalității. Aceiași autori menționează că în cazurile de abcese neîncapsulate, mortalitatea este mult mai mare decît în cele încapsulate. Contrar datelor tuturor autorilor, Shaw și Russell (1975) relevă o creștere a mortalității în abcesele cerebeloase în perioada modernă, fapt explicabil prin greutatea cu care se stabilește diagnosticul la persoanele în vîrstă, ceea ce determină instalarea sindromului de HIC, cu fenomene de angajare.

Vom prezenta de asemenea diferitele metode chirurgicale încercate în tratamentul abceselor cerebeloase, element relevat de Shaw și Russell (1975): puncție cu aspirație — mortalitate 31,25%; puncție cu aspirație urmată de excizie — mortalitate 50%; excizie parțială — mortalitate 50%; ablație totală — mortalitate 26,31%. Aceste rezultate îi fac pe autori să pledeze pentru excizia completă a abcesului, sub tratament cu antibiotice.

Tratamentul complicațiilor postoperatorii. Complicațiile postoperatorii în abcesele cerebeloase sînt dominate de meningoencefalita purulentă și de recidive.

Meningoencefalitele purulente erau frecvente pînă în 1965, deoarece abcesele cerebeloase erau operate în faza de colectare și mai rar după încapsularea lor perfectă. În prezent, cu tehnicile chirurgicale moderne și la adăpostul antibioterapiei, însămînțarea meningoencefalică intraoperatorie este limitată; chiar în cazul cînd se produce, există posibilitatea de a o jugula imediat.

Meningoencefalita supurativă postoperatorie trebuie diagnosticată și tratată imediat cu antibiotice cu spectru larg și în doze suficiente, administrate parenteral și intrarahidian. Altfel, 90% dintre meningoencefalitele supurative postoperatorii pot avea prognostic grav (Arseni și Constantinescu, 1977).

Recidiva abceselor cerebrale a fost constatată în 2 cazuri clinice. Tratamentul a constat tot din ablație chirurgicală completă, la ambii pacienți prognosticul vital fiind favorabil. Shaw și Russell (1975) arată inferioritatea metodelor de aspirație în tratamentul abceselor recidivate și conchid că numai excizia chirurgicală poate rezolva recidivele.

Alte complicații postoperatorii frecvente, dar care nu influențează prognosticul vital, sînt: leptomeningita bazală și hidrocefalia secundară obstructivă.

Tratamentul focarului infecțios primar. Din cele 119 abcese cerebeloase (103 otogene), 24 de pacienți au fost supuși anterior unor intervenții chirurgicale în regiunea otomastoidiană (23,30% din totalitatea abceselor cerebeloase oto-

gene adiacente). Intervenția chirurgicală, practicată în serviciile O.R.L., a constat din evidare petromastoidiană, asociată uneori cu deschiderea *durei mater*. Drenarea colecției purulente cerebeloase pe cale transdurală transmastoidiană se dovedește deseori ineficientă și necesită intervenție neurochirurgicală. În asemenea condiții, pledăm pentru internarea pacientului într-un serviciu de neurochirurgie de la primele semne de suspiciune a unui abces intracranian cerebelos. De multe ori mortalitatea postoperatorie a abceselor cerebeloase a depins de: *a)* îndrumarea tardivă, de către serviciile O.R.L., a bolnavilor operați, cu simptomatologie neurologică de complicație intracraniană; *b)* complicațiile meningoencefalitice consecutive intervențiilor otologice.

Conform unor date publicate anterior (Arseni și colab., 1967), contraindicăm orice puncție exploratorie a substanței cerebeloase pe cale transmastoidiană, deoarece, chiar dacă rezultatul este pozitiv (se evacuează puroi), colecția purulentă nu poate fi rezolvată chirurgical pe această cale. De asemenea, în acord cu datele acelorași autori, considerăm inutilă ligatura venei jugulare interne sau a sinusului venos lateral, efectuate odată cu evidarea petromastoidiană.

Părerile tuturor autorilor concordă în a considera abcesul cerebelos drept elementul primordial, care trebuie rezolvat ca prim timp operator. Ulterior se indică asanarea chirurgicală cît mai repede posibil a focarului otomastoidian, pentru prevenirea reînsămînțărilor.

Insistăm asupra acestui element, bazați fiind pe datele personale și pe cele prezentate de Wright și Grimaldi (1973). Chiar în cazul evidării primare petromastoidiene, imediat după intervenția neurochirurgicală, recomandăm o nouă investigare O.R.L. pentru a se verifica asanarea focarului infecțios otogen. În abcesele cerebeloase metastatice se indică antibioterapie susținută pentru vindecarea focarului primar, cel mai adesea pleuropulmonar. Pentru ilustrarea priorității terapeutice în abcesele cerebeloase otogene prezentăm observația de mai jos.

Obs. clinică (fișa nr. 76 988): pacienta M.I., în vîrstă de 25 de ani, se internează în decembrie 1965 în Clinica de neurochirurgie din București pentru cefalee occipito-nucală, vărsături, tulburări de echilibru. Pacienta suferă de otită medie bilaterală cronică, predominant stîngă, reacutizată de cca 2 săptămîni. Date fiind fenomenele de suferință cerebrală — sindrom de HIC, sindrom neocerebelos stîng, tulburări psihice, sindrom infecțios general (VSH=70 mm/100 mm; leucocite=10 800/mm^3 cu 82% neutrofile) se consideră ca prioritară internarea în serviciul de neurochirurgie, unde — pe baza simptomatologiei clinice — se pune diagnosticul de abces cerebelos stîng. Intraoperator se constată și se extirpă un abces parțial încapsulat, de mărimea unei nuci, situat în emisferul cerebelos stîng. Germenele patogen identificat a fost B. proteus. **Evoluția postoperatorie a fost favorabilă și pacienta a fost ulterior transferată într-un serviciu O.R.L. pentru asanarea focarului otomastoidian.**

Sechelele neuropsihice. Abcesele cerebeloase sînt grevate de un număr scăzut de sechele neuropsihice postoperatorii, fapt remarcat de toți autorii. Din cei 119 pacienți cu abcese cerebeloase diagnosticate au supraviețuit 83 (14 decese preoperatorii, 2 decese după drenaj extern, 20 de decese după operația radicală de ablație totală). Din acest lot au putut fi urmărite pe o perioadă de 1—20 de ani (în medie peste 5 ani), 72 de cazuri. Sechelele neuropsihice constatate în abcesele cerebeloase operate au fost minime. În seria studiată, am constatat în 38 de cazuri — vindecare fără sechele (52,77%); sechele minime, care permit reluarea activității pacientului — 27 de cazuri

(37,50%); sechele grave, care au determinat incapacitate de muncă temporară sau permanentă — 7 cazuri (9,72%). Sechelele neuropsihice au constat în sindroame cerebeloase (ataxie, dismetrie, nistagmus) și paralizii faciale periferice. Principalele sechele neuropsihice au apărut la pacienții cu abcese cerebeloase recidivate, parțial încapsulate și după meningoencefalite purulente. Shaw și Russell (1975) au încercat o sistematizare a sechelelor postoperatorii, relevînd: 43% din pacienții operați cu abcese cerebeloase s-au vindecat practic complet; 46% au prezentat grade ușoare de ataxie, nistagmus, paralizii faciale; 11% au evoluat cu grade majore de ataxie, neputînd să-și reia activitatea.

În concluzie, putem afirma că, dacă diagnosticul și tratamentul neurochirurgical sînt corecte, se creează toate condițiile ca abcesele cerebeloase să se vindece cu *restitutio ad integrum*.

Abcesele cerebrale rinogene

Date generale

Abcesele cerebrale rinogene sînt cunoscute în literatura medicală încă din secolul trecut. Dacă la început au apărut publicații sporadice (Jacubasch, 1875; Bousquet, 1877; Rafin, 1897; Denker, 1900), abia după 1900 subiectul a început să fie abordat sistematic (Paunz, 1903; Garipuy, 1905; Cargill și colab., 1907; Laurens, 1908; Körner, 1908; McCoy, 1910; Wiener, 1910; Piffl, 1914; Mullin, 1918; Gaillard, 1920; Jessamon, 1920; Book, 1921; Portman și Moreau, 1927; Kerr, 1923; Eagleton, 1924; Laborde, 1928).

După 1930 publicațiile asupra infecțiilor otice și sinuzale cu producere de complicații intracraniene menționează tot mai frecvent abcesele cerebrale rinogene (Brunner, 1946; Eagleton, 1946; Mitchell, 1947; Ireland, 1948; Itzitch, 1948; Piquet, 1949; Pennybacker, 1950; Piquet și Laine, 1950; Shuster, 1952; Ristow, 1958; Ganz, 1972; Snell, 1978). Mai mult, o serie de autori, dintre care îi amintim pe Courville și Rosenvold, 1938; Maxwell, 1950; Bluestone și Steiner, 1965; Blumenfeld și Skolnik, 1966; Brook și colab., 1980; Remmler și Boles, 1980 se referă îndeosebi la abcesele rinogene ca complicații supurative intracraniene ale sinuzitelor frontale.

Publicațiile referitoare la abcesele rinogene propriu-zise sînt totuși sporadice (Robertson, 1943; Larroude, 1947; Gros și Cazaban, 1950; Mc Caskey, 1951; Shuster și colab., 1951; Burian și Hofmann-Credner, 1953; Caron, 1957; Gros, 1957). De obicei abcesele adiacente rinogene sînt abordate în cadrul abceselor cerebrale sau al celor adiacente (Tutton, 1953; Weber, 1957; Loeser și Scheinberg, 1957; Bonnal, Descuns, Duplay, 1960; Garfield, 1969; Carey și colab., 1972; Morgan și colab., 1973; Brewer și colab., 1975; Garfield, 1978).

Frecvența

Abcesele cerebrale rinogene *sînt rare*, fapt menționat de către toți autorii. În ultimii ani, incidența lor nu a crescut, acestea rămînînd în continuare o posibilă complicație a sinuzitelor frontoetmoidale. Garfield (1969), pe baza experienței personale, atrage atenția asupra rarității abceselor cerebrale rinogene după 1960. În prezent ele sînt menționate de obicei în cadrul seriilor de abcese cerebrale și nu independent.

Scanned with OKEN Scanner

În seria publicată, ele reprezintă 46 de cazuri din totalul de 810 abcese cerebrale diagnosticate în perioada dintre 1936 și 1979 (5,67%). Date asemănătoare menționează: Marcovici și Lavrov (1960) — 3 cazuri dintr-un număr total de 70 de abcese cerebrale studiate (4,28%); Bonnal și colab. (1960) — 29 de cazuri din 547 de abcese cerebrale (5,3%); Acquaviva și colab. (1967) — 4 cazuri din 70 (5,71%); Beller și colab. (1973) — 7 cazuri din 89 de abcese cerebrale (7,8%); Ghițescu (1974) — 42 de cazuri din 622 de abcese cerebrale (6,75%).

Seriile mari de autopsii relevă, în general, aceleași aspecte prezentate de datele clinice. Astfel, Rüegg (1927) constată 6 cazuri de abcese rinogene din 104 abcese cerebrale (5,7%); Evans (1931) — 14 cazuri din 194 de abcese cerebrale (7,2%); Courville și Nielsen (1934) — 9 cazuri din 76 de abcese cerebrale (11,8%); Chiari (1949) — 13 cazuri din 136 de abcese cerebrale (9,5%) (tabelul IX).

Majoritatea autorilor relevă date clinice și anatomice asemănătoare (Le Beau, 1946; Pennybacker, 1951; Martin și colab., 1960; Morgan și colab., 1973).

Există și publicații în care abcesele rinogene au o pondere mult mai mare. Astfel, Tutton (1953) menționează 48 de abcese rinogene din seria sa de 212 abcese cerebrale (22,6%); Weber (1957) — 12 abcese rinogene din 73 de abcese cerebrale (16,4%); Krayenbühl (1967) — 20 de abcese rinogene dintr-un total de 130 de cazuri (15,3%); Biard (1974) — 10 abcese rinogene din 50 de cazuri (20%); Van Alphen și Dreissen (1976) — 24 de abcese rinogene din 100 de supurații cerebrale (24%).

Datele prezentate arată că numărul abceselor rinogene este mic, ele reprezentînd 4—8% din totalul abceselor cerebrale.

Datele publicate sporadic de Tutton (1953), Weber (1957), Biard (1974), Van Alphen și Dreissen (1976) nu concordă cu opinia generală asupra incidenței abceselor cerebrale rinogene. Chiar și la acești autori, abcesele cerebrale rinogene nu reușesc să domine în cadrul abceselor cerebrale.

Abcesele cerebrale rinogene ocupă un loc secundar în grupul de abcese adiacente, după abcesele cerebrale otogene. În seria studiată, proporția este de 1 : 6 (46 de abcese rinogene față de 317 abcese otogene). Din numărul total de abcese adiacente, cele rinogene constituie 11,70% (tabelul XX). Aceleași date sînt constatate și de către Ghițescu (1974), adică o proporție de 1 : 5 (42 de abcese rinogene față de 246 de abcese otogene), iar Bonnal și colab. (1960) constată o proporție asemănătoare, adică 1 : 4 (29 de cazuri abcese rinogene față de 133 de abcese cerebrale otogene). Această proporție rămîne aproape nemodificată la majoritatea autorilor, atît în seriile clinice cît și în cele anatomice (Rüegg, 1927; Evans, 1931; Le Beau, 1946; Beller și colab., 1973). Există și publicații care relevă ponderea mai mare a abceselor rinogene, uneori chiar egală cu a celor otogene (Fasiani și Beduschi, 1951; Weber, 1957; Krayenbühl, 1967; Biard, 1974; Van Alphen și Dreissen, 1976).

Cu tot aspectul contradictoriu al acestor date, este neîndoielnic că abcesele cerebrale rinogene ocupă locul al doilea în grupul abceselor cerebrale adiacente (tabelul IX).

Frecvența raportată la sex relevă afectarea predominantă a sexului masculin (25 de cazuri — 54,3%), fapt incontestabil pentru toți autorii.

Frecvența raportată la grupa de vîrstă evidențiază afectarea deceniilor al II-lea și al III-lea de vîrstă. La copii, abcesele cerebrale rinoge-

ne se întîlnesc mai rar — 8 cazuri în seria studiată (19,56%). De fapt, dacă ne referim la seria prezentată, abcesele adiacente rinogene domină la adolescentul și adultul tînăr, adică în deceniul al II-lea (30,43%) și al III-lea (21,73%). Ca și abcesele otogene, acest tip de abcese este rar întîlnit după vîrsta de 50 de ani și excepțional după 60 de ani (tabelul XX). Datele privitoare la frecvența abceselor adiacente rinogene în funcție de grupa de vîrstă reflectă tocmai incidența crescută a sinuzitelor frontoetmoidale la adultul tînăr și raritatea lor la vîrstele extreme.

Frecvența în funcție de emisferul dominant a abceselor adiacente rinogene nu este semnificativă.

Patogenie

Abordînd problema patogeniei abceselor cerebrale rinogene, ne vom referi la punctul de plecare a infecției septice și la modul de propagare a acesteia spre encefal.

Corelația dintre infecția sinuzală frontoetmoidală și abcesele cerebrale rinogene. Punctul de plecare a infecției septice cerebrale este reprezentat de sinusurile paranazale, și anume sinusul frontal și etmoidal. Faptul a fost semnalat de către Macewen încă din 1893; ulterior chestiunea a fost abordată sporadic de către diferiți autori (Rafin, 1897; Denker, 1900; Paunz, 1903; Garipuy, 1905; Laurens, 1908; Wiener, 1910; Jessamon, 1920; Book, 1921).

Lucrările lui Gaillard (1920), Eagleton (1924) și Laborde (1928) sînt considerate clasice în ceea ce privește elucidarea patogeniei abceselor cerebrale rinogene. Alte publicații prezintă infecția sinuzală frontală sub același aspect patogenic ca și cea otomastoidiană și relevă numeroasele complicații intracraniene posibile (Brunner, 1946; Mitchell, 1947; Ireland, 1948; Itzitch, 1948; Piquet, 1949; Pennybacker, 1950; Schuster, 1952; Ristow, 1958; Ganz, 1972; Snell, 1978).

Din datele din literatură se poate conchide că punctul de plecare a infecției în abcesele cerebrale adiacente rinogene îl constituie sinusurile paranazale inflamate, îndeosebi sinusurile frontale și etmoidale.

Sinusul frontal este considerat, la pacienții cu infecții acute și mai ales cronice, simple sau reacutizate, principalul punct de plecare a infecției. Complicațiile intracraniene produse de infecția sinusului frontal sînt explicate de către Hirsch (1936) nu atît prin frecvența îmbolnăvirii sinusului, cît prin raporturile anatomice strînse ale acestuia cu cavitatea craniană.

Pentru susținerea acestei ipoteze, Hirsch (1936) arată că din cei *trei pereți ai sinusului frontal* — anterior, posterior (cerebral) și inferior (orbitar) — ultimii doi sînt în legătură cu cutia craniană. Peretele posterior, subțire, în raport cu lobul frontal, poate prezenta chiar dehiscențe preformate sau, deseori, leziuni traumatice cu dehiscențe secundare. Peretele inferior, care constituie tavanul orbitar, se întinde lateral pînă în regiunea sigmatică. El este subțire și poate fi străbătut de procesele infecțioase din orbită, care trec prin sinusul frontal și ajung în interiorul craniului (fig. 60).

Variațiile anatomice ale sinusului frontal pot favoriza complicațiile intracraniene. Ele constau în:

— impermeabilitatea canalului frontal nazal, ceea ce favorizează retenția infecției în sinusul frontal, cu străbaterea pereților posterior și inferior;

— perforația septului interfrontal, prin care infecția trece la sinusul opus, determinînd localizări supurative intracraniene.

Scanned with OKEN Scanner

La acestea se adaugă comunicarea sinusului frontal cu fosele nazale, prin care infecția sinuzală poate fi oricînd reacutizată.

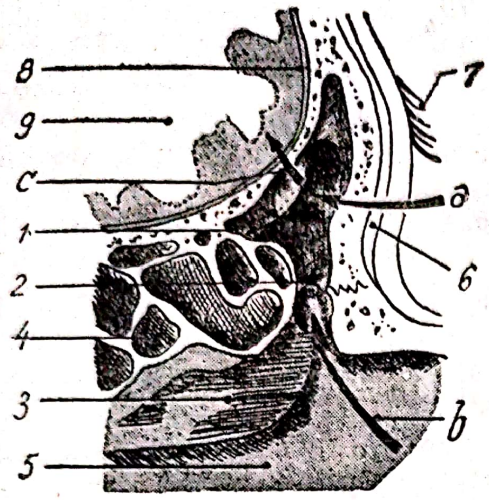

Fig. 60 — Raporturile sinusului frontal, prezentare schematică, în secțiune sagitală (modificat după Testut și Latarjet, 1930):

1 — sinusul frontal drept; *2* — canalul nazofrontal; *3* — meatul mijlociu; *4* — celulele etmoidale; *5* — șanțul foselor nazale; *6* — planul muscular; *7* — sprînceana; *8* — meningele; *9* — encefalul; *a* — săgeata arată direcția urmată de chirurg în abordarea sinusului pe cale frontală; *b* — săgeata arată punctul de pătrundere a sondei în cursul cateterismului sinusului frontal; *c* — săgeata arată calea urmată de infecție în propagarea ei spre encefal.

Macewen nota încă din 1893 că sinuzita frontală cronică reacutizată constituie un rezervor de germeni, pentru că în decursul ei se produce tumefacția mucoasei sinuzale cu obturarea, uneori totală, a canalului frontonazal.

În practică, se consideră că punctele de plecare a infecției sînt (în ordinea frecvenței):

— sinuzita frontală cronică sau reacutizată;

— fracturile etajului anterior, care creează o soluție de continuitate a sinusurilor frontale sau a lamei ciuruite a etmoidului cu conținutul intracranian; aceste fracturi se pot însoți de fistulă LCS nazală ipsilaterală, ceea ce relevă comunicarea cu spațiul subarahnoidian, deci o cale și mai directă de pătrundere a infecției intracranian, chiar dacă fistula LCS se închide temporar sau definitiv;

— sinuzita frontală acută, considerată încă de Laborde (1928) un factor patogenic mult mai important decît corespondentul otomastoidian acut;

— etmoidita acută, cronică sau reacutizată, explicată prin trecerea infecției din sinusul etmoidal inflamat prin lama ciuruită a etmoidului spre conținutul intracranian;

— sinuzita sfenoidală a fost incriminată ca punct de plecare a infecției (Weber, 1957).

La cele afirmate anterior, putem adăuga ca elemente anatomice favorizante:

— sinusurile frontale mijlocii, care au o deschidere redusă a canalului frontonazal. Sinusurile frontale voluminoase, după Brunner (1946), pot disemina infecția către polul lobului temporal;

— bariera osteomeningiană (Brunner, 1946), mult mai permeabilă la nivelul lamei ciuruite etmoidale și zonei frontoetmoidale, în timp ce la nivelul sfenoidului este deosebit de rezistentă.

Modul de propagare a infecției spre encefal. Propagarea intracraniană a infecției se produce prin aceleași mecanisme ca și în cazul abceselor cerebrale adiacente otogene. Propagarea se face prin continuitate, pe cale venoasă și, eventual, pe cale limfatică (fig. 61).

Propagarea prin continuitate. Acest mecanism de propagare, din aproape în aproape, parcurge trei etape: osoasă, meningiană și encefalică. La început, inflamația mucoasei sinusului frontal se întinde treptat la peretele osos, unde produce osteita peretelui posterior al sinusului, perete care vine în contact larg cu *dura mater*. După

Scanned with OKEN Scanner

străbaterea *durei mater*, infecția difuzează la leptomeninge, substanța cerebrală a polului frontal și sinusul venos longitudinal superior. Se produc astfel leptomeningite, encefalite, empieme subdurale, abcese

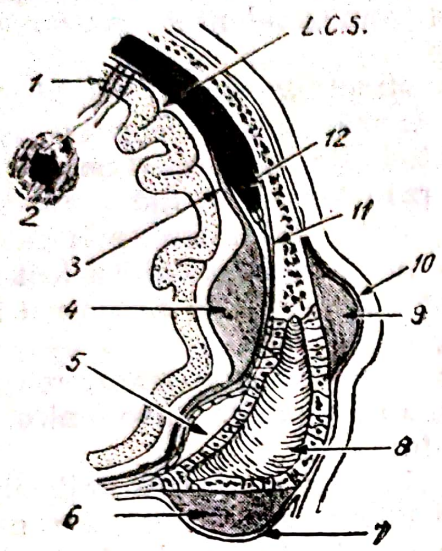

Fig. 61 — Prezentare schematică a complicațiilor intracraniene ale sinuzitelor frontale (după Remmler și Boles, 1980, modificat):

1 — vase corticale; *2* — abces cerebral; *3* — arahnoida; *4* — empiem subarahnoidian; *5* — abces extradural; *6* — abces periorbitar; *7* — orbită; *8* — sinus frontal; *9* — abces epicranian; *10* — epicraniul; *11* — *dura mater*; *12* — sinusul sagital superior.

intracerebrale frontale sau/și tromboze ale sinusului longitudinal superior. Procesele infecțioase de la nivelul orbitei invadează sinusul frontal prin peretele inferior și de aici difuzează intracranian. Acest mod de propagare este admis de către toți autorii.

Este interesantă observația lui Piquet (1931), devenită clasică, referitoare la suprafața mare de contact dintre peretele posterior al sinusului frontal și *dura mater* adiacentă. Ca urmare, peretele posterior al sinusului, traversat de infecția osteitică diseminată, va determina focare infecțioase distincte în encefal. Piquet (1931) explică astfel frecvența abceselor rinogene multiloculare sau posibil multiple, situate în lobul frontal. Aceste aspecte anatomice sînt particulare sinusului frontal și lipsesc în zona de propagare otomastoidiană.

Propagarea pe cale venoasă. Infecția cu punct de plecare în zona sinusului frontal sau etmoidal disemineză ușor pe cale venoasă.

Legăturile venoase ale sinusului frontal se fac cu sinusurile durale intracraniene și de aici, pe cale retrogradă, cu venele lobului frontal. Anatomic, această cale este realizată prin:

— venele mucoasei sinusului frontal străbat peretele inferior al sinusului și se varsă în venele oftalmice, care drenează în sinusul cavernos;

— venele diploice ale osului frontal și venele pereților sinusului frontal se varsă în vena frontală, care drenează în sinusul longitudinal superior.

Tromboflebita acestor două căi majore — sinusul cavernos și longitudinal superior — disemineză infecția retrograd, în venele cerebrale (Eagleton, 1926), ca și în cazul infecției otomastoidiene, calea venoasă constituind principalul mod de propagare a infecției către encefal.

Legăturile venoase ale sinusului etmoidal cu lobul frontal au constituit o problemă foarte discutată. Datele, rămase clasice de la Key și Retzius (1875), atrag atenția asupra comunicării dintre spațiul subarahnoidian și mucoasa olfactivă prin lama ciuruită. Acești autori au dovedit, injectînd substanțe colorate în spațiul subarahnoidian la animale, comunicarea cu mucoasa olfactivă. Le Gros Clark (1929) reușește experimental să obțină, la animale, comunicarea inversă, din mucoasa

Scanned with OKEN Scanner

nazală, pe calea nervilor olfactivi, cu encefalul frontal.

Există deci o comunicare între cavitățile paranazale, în speță, etmoidale, cu encefalul. Această comunicare este asigurată în principal prin vasele sanguine care străbat lama ciuruită sau pe calea tecilor perineurale olfactive.

Propagarea pe cale limfatică. Prezintă numai interes pur istoric, de vreme ce încercările de la începutul acestui secol de a pune în evidență o asemenea cale, nu au fost confirmate ulterior; se poate afirma deci că nu există limfatice la nivelul zonei osoase frontale.

Bacteriologie

Studiul microbian al puroiului din abcesele cerebrale adiacente relevă preponderența florei monomicrobiene cu germeni gram-pozitivi (tabelul XIV). La abcesele adiacente rinogene, în seria studiată am putut constata că, cu toată incidența crescută a florei gram-pozitive (reprezentată de stafilococ, streptococ, pneumococ), flora gram-negativă are în ultimii ani o pondere din ce în ce mai mare.

Din flora gram-negativă menționăm cocii gram-negativi (enterococ) și bacilii gram-negativi *(B. proteus, B. coli),* care pot fi constatați în cazul abceselor monomicrobiene rinogene. Mai puțin decît în alte situații, și în cazul abceselor rinogene sînt menționate culturile sterile. De asemenea, în puroiul din abcesele adiacente rinogene s-au constatat frecvent asociații polimicrobiene (enterococ-B. proteus; stafilococ-B. coli).

Nu am găsit nici o situație în care să poată fi izolați germeni anaerobi, B. Koch sau micelii ca agenți etiologici ai abceselor cerebrale adiacente rinogene.

În seria studiată, pe ultima perioadă (1970—1979), flora microbiană din abcesele rinogene a avut următoarea structură: abcese monomicrobiene — 54,54%; abcese polimicrobiene — 27,27%; culturi sterile — 9,09%; abcese neexaminate bacteriologic — 9,09%. Insistăm asupra frecvenței din ce în ce mai mari a florei gram-negative în abcesele adiacente rinogene.

Sînt interesante datele publicate în literatură asupra etiologiei abceselor cerebrale rinogene. Astfel, Laborde (1928), pe baza observațiilor sale și a celor adunate din literatură, susține că cei mai frecvenți agenți etiologici sînt cocii gram-pozitivi, pe primul loc situîndu-se stafilococul, urmat de streptococ și pneumococ. El remarcă însă frecvența din ce în ce mai mare a florei polimicrobiene, ceea ce constituie pentru el o particularitate a abceselor rinogene. În seria lui Bonnal, Descuns, Duplay (1960), abcesele monomicrobiene stafilococice domină în etiologia abceselor rinogene. Etiologia streptococică și pneumococică este de asemenea frecventă, în timp ce asociațiile polimicrobiene nu reținatenția în mod deosebit. Pentru comparare prezentăm și datele lui Remmler și Boles (1980), care, ca și alți autori anglo-saxoni (De Louvois și colab., 1974), susțin etiologia streptococică a abceselor rinogene, evidențiind virulența mare a acestor germeni.

Anatomie patologică

Sediul

Abcesele rinogene, ca și celelalte abcese cerebrale adiacente, sînt dispuse în apropierea focarului infecțios, adică în lobul frontal. Astfel, în seria studiată, din 46 de abcese

Scanned with OKEN Scanner

cerebrale rinogene, 42 (91,30%) sînt situate strict în lobul frontal, iar în cazul celorlalte, lobul frontal este implicat (tabelul X). Există și localizări la distanță, menționate în literatura de specialitate, dar mult mai rare comparativ cu abcesele adiacente otogene. Toți autorii susțin că abcesele rinogene sînt situate în lobul frontal adiacent sau opus.

Localizarea frontală a abceselor cerebrale rinogene constituie *localizarea tipică;* ele sînt deci adevărate abcese adiacente, ceea ce confirmă legea lui Körner (1908).

Laborde (1928) prezintă ca particularitate a abceselor cerebrale rinogene localizarea lor în circumvoluțiile I și II frontale. Acestea sînt în raport direct cu peretele posterior al sinusului frontal și lama ciuruită a etmoidului. Deducem de aici profunzimea abceselor rinogene, care atît în cazurile urmărite de noi, cît și în cele publicate în literatura de specialitate, sînt dispuse subcortical, în substanța albă a lobului frontal și extrem de rar profund, paraventricular.

Celelalte localizări constatate în seria studiată se referă la două observații cu interesarea lobului frontal (abces frontotemporal și frontoparietal) și două cazuri de abcese multiple.

Privitor la *localizările atipice,* nu am găsit nici o situație de acest fel. În schimb, Bonnal și colab. (1960) publică două cazuri de localizări temporale, justificînd această localizare prin existența unui sinus frontal gigant.

Forma și numărul

În raport cu forma și numărul lor, abcesele cerebrale rinogene în seria studiată relevă aspecte anatomopatologice deosebit de interesante (tabelul XXI):

— abcesele unice nu domină ca incidență, ele fiind reprezentate de 23 de cazuri (50%), spre deosebire de toate celelalte forme patogenice de abcese cerebrale;

— abcesele multiloculare reprezintă 21 de cazuri (45,65%), constituind astfel particularitatea acestei categorii de abcese adiacente cerebrale;

— abcesele multiple — 2 cazuri (4,34%) — vin în contradicție, prin numărul lor extrem de mic, cu datele publicate de alți autori; nu putem explica în nici un fel aceasta, deși, patogenic, însămînțările multiple în cadrul lobului frontal sînt cunoscute. Nici Bonnal și colab. (1960) nu menționează o incidență mare a formelor multiple cu abcesele rinogene.

Numărul important de abcese rinogene multiloculare este remarcat de către toți autorii: Gaillard, 1920; Portmann și Moreau, 1927; Laborde, 1928; Piquet, 1931; Itzitch, 1948; Pennybacker, 1950; Weber, 1957; Bonnal și colab., 1960; Garfield, 1978; Snell, 1978.

Stadiul evolutiv

Ca stadiu evolutiv, la abcesele cerebrale adiacente rinogene s-a observat intraoperator sau necroptic că numărul formelor neîncapsulate sau parțial încapsulate este relativ mare (28,26%). Desigur, abcesele rinogene încapsulate predomină (71,73%), dar procentul este mai puțin convingător decît în celelalte tipuri de abcese cerebrale adiacente (tabelul XXII).

De remarcat că în ultimul deceniu am observat doar două situații de abcese rinogene colectate și neîncapsulate, ceea ce poate fi corelat direct cu antibioterapia aplicată în toate infecțiile sinuzale.

Scanned with OKEN Scanner

Asociaţia cu alte procese supurative intracraniene

În întreaga literatură şi în seria personală am constatat că abcesele rinogene pot fi asociate cu diferite supuraţii intracraniene, care le agravează prognosticul. Modul de propagare a abceselor adiacente, în general, şi a celor rinogene, în special, explică apariţia asociaţiilor supurative. Dintre supuraţiile intracraniene, menţionăm două empieme subdurale şi două abcese extradurale frontale.

Tabloul clinic

Întreaga simptomatologie clinică a abceselor rinogene poartă amprenta localizării frontale a acestor tipuri de abcese.

Debutul clinic al determinării cerebrale variază în funcţie de vîrsta pacientului, virulenţa microbiană şi, mai ales, de tratamentele cu antibiotice efectuate. Astfel, am constatat frecvent că debutul clinic al abcesului cerebral rinogen poate fi marcat de simptomatologia focarului infecţios primar.

Tipurile de debut observate sînt următoarele:

— debutul brusc cu sindrom meningian;

— debutul brusc cu crize comiţiale generalizate sau, mai ales, focalizate;

— debutul lent progresiv, prin instalarea treptată a fenomenelor de HIC (cefalee, vărsături) sau prin deficit motor paretic cu evoluţie progresivă.

În seria studiată, îndeosebi în ultimul deceniu, abcesele cerebrale rinogene au debutat lent progresiv în majoritatea cazurilor, ca urmare a tratamentului cu antibiotice efectuat în serviciile O.R.L. sau policlinică, aplicat bolnavilor cu sinuzite frontoetmoidale acute, cronice sau reacutizate; în cursul acestui tratament se instalează treptat fenomenele de HIC (cefalee, vărsături). De multe ori, numai crizele comiţiale sau deficitul motor atrag atenţia asupra însămînţării supurative cerebrale. Temporizarea, în asemenea situaţii — excepţională astăzi — determină producerea fenomenelor de angajare şi duce la internarea pacientului în stare de comă, în serviciile de neurochirurgie.

Procentul diferitelor semne clinice la debutul abceselor adiacente rinogene este: cefalee — 90,9; vărsături — 72,7; sindrom meningian — 27,2; crize comiţiale — 27,2; stare febrilă — 27,2; deficit motor — 18,1.

Durata intervalului de la primul semn de debut şi pînă la instalarea completă a perioadei de stare este în medie de 2—4 săptămîni. Faţă de abcesele adiacente otogene, la abcesele rinogene această perioadă durează mai mult, şi anume 21—30 de zile.

Perioada de stare. Vom prezenta numai elementele strict particulare ale abceselor adiacente rinogene, urmînd clasificarea sindroamelor expuse la „Consideraţii generale".

Sindromul infecţios este conturat de semne clinice locale şi generale.

Sindromul infecţios local apare frecvent în cazul abceselor rinogene, chiar sub tratament cu antibiotice. Astfel, în 8 situaţii (17,39%) am putut observa edem frontal marcat în zona ipsilaterală abcesului.

Sindromul infecţios general este reprezentat de hipertermie şi sindrom biologic caracteristic infecţiilor:

Hipertermia este prezentă în abcesele rinogene în 17 observaţii (36,95%), în perioada de stare. De-

Scanned with OKEN Scanner

altfel, Ghițescu (1974) raporta hipertermia în 38% din cazurile de abcese rinogene observate de el.

Din datele constatate, în acord cu Weber (1957), considerăm că, dintre toate formele de abcese cerebrale, hipertermia este cel mai frecvent observată în abcesele rinogene. În epoca preantibioterapiei, Laborde (1928) menționează existența febrei frecvent, fără ca aceasta să depășească 38°—38,5°, în cazul sinuzitei frontale sau etmoidale, meningitei limfocitare sau purulente.

Curba febrilă este fie expresia unei complicații (meningoencefalită purulentă, abces extradural, empiem subarahnoidian), fie a unui focar sinuzal frontoetmoidal reacutizat. Numărul mare de abcese neîncapsulate rinogene concordă cu existența hipertermiei.

Viteza de sedimentare a eritrocitelor crește semnificativ în 24% din cazuri, ca și în cazul abceselor adiacente otogene. Valorile cele mai ridicate au fost observate într-un caz de abces cerebral rinogen asociat cu empiem subarahnoidian, și anume 96/123 mm.

Hiperleucocitoza cu neutrofilie (peste 10 000 mm^3) este constant crescută în acest tip de abcese, fiind prezentă în 82% din cazurile studiate. Cele mai crescute valori au fost de 23 000 leucocite/mm^3, cu 82% neutrofile. Hiperleucocitoza cu neutrofilie este elementul frecvent întîlnit și în seria lui Laborde (1928).

Hiperleucocitoza constituie semnul biologic cel mai fidel în abcesele rinogene și totodată semnul parțial concordant cu curba termică și cu VSH-ul. În toate cazurile de supurații intracraniene multiple asociate, aceste trei elemente ale sindromului infecțios au fost în perfectă concordanță.

Sindromul de HIC. Sindromul complet de HIC este întîlnit destul de frecvent în abcesele cerebrale rinogene. În timp ce Ghițescu (1974) găsește sindromul de HIC în 60% din cazurile de abcese cerebrale rinogene observate pînă în 1970, în seria din ultimul deceniu observăm că procentul este de 36,30. Această scădere importantă este consecința diagnosticării mult mai precoce a abceselor cerebrale rinogene.

În cadrul sindromului de HIC am remarcat că modificările fundului de ochi, de tipul edemului papilar în stadiul I, sînt cele mai frecvente în ultimul deceniu (45,45%). De asemenea, menționăm o certă accentuare a modificărilor fundului de ochi ipsilateral abceselor rinogene. Edemul papilar ipsilateral este mai accentuat în trei sferturi din cazurile cu modificări de FO.

Privitor la modificările de FO în abcesele rinogene, Piquet (1931) menționează ca un fapt surprinzător numărul scăzut al cazurilor cu edem papilar. Bonnal și colab. (1960), dimpotrivă, găsesc staza papilară prezentă în 19 (79,1%) din cele 24 de cazuri studiate.

Sindromul neurologic de localizare. Întreaga simptomatologie este frecvent mascată de fenomenele de HIC, sindromul meningian și sindromul infecțios general. Dezvoltarea abcesului cerebral rinogen, mai ales de partea emisferului minor, favorizează apariția tardivă a fenomenelor de localizare, deoarece abcesul cerebral nu distruge structurile lobului frontal.

Simptomul clinic cel mai frecvent întîlnit este deficitul motor de diferite grade. Simptomele sindromului de localizare din abcesele rinogene sînt reprezentate de următoarele elemente, constatate la cele 46 de cazuri din seria personală:

Deficitul motor, de intensitate diferită, a fost prezent în toate cazurile (100%).

Tulburările de vorbire constituie un semn important de localizare, în 45,40% din cazurile studiate. Vorbirea nu a fost afectată în toate abcesele rinogene situate în emisferul major.

Crizele de epilepsie au o incidență scăzută în abcesele rinogene (18,10%), cu mult mai scăzută decît în cazul abceselor otogene. S-a constatat o repartizare egală între crizele majore, generalizate și focalizate.

Ca și la abcesele cerebrale adiacente otogene, remarcăm că epilepsia este mult mai frecventă în tumorile lobului frontal (41,7%, după Arseni și colab., 1973) față de 18,10% în abcesele rinogene. Această diferență evidentă se explică prin evoluția lentă a compresiunii abceselor asupra parenchimului cerebral frontal.

Afectarea nervilor cranieni. A fost afectat mai ales nervul facial. Paralizia facială de tip central este menționată în seria observată în 63,60% din cazurile studiate. Deci, după deficitul motor, nervul facial este cel mai adesea lezat. În mod inconstant și la examinări sporadice am remarcat o implicare frecventă a perechii I de nervi cranieni. Dealtfel hipoosmia sau anosmia ipsilaterală abcesului sau, mai rar, bilaterală, este observată de către toți autorii.

Sindromul senzitiv, de tipul hemihipoesteziei, este rar întîlnit (1,82%). Procentul scăzut se datorează examinării incomplete a pacienților și modificării stării lor de conștiință-conștiență.

Tulburările de echilibru sînt prezente în 8,6% din abcesele cerebrale adiacente rinogene. Cu toate că lobul frontal este frecvent incriminat în apariția tulburărilor de echilibru (prin interesarea căii fronto-ponto-cerebeloase), în cazul abceselor cerebrale, aceste semne sînt minime. Și în acest caz, fenomenele compresive exercitate de abcesul localizat în lobul frontal sînt responsabile de această simptomatologie.

Exoftalmia unilaterală, de partea abcesului cerebral, a fost observată în 12% din cazurile studiate. Acest semn clinic concordă cu dezvoltarea procesului inflamator sinuzal fronto-etmoidal și cu implicarea sinusului cavernos. Am putut observa coexistența exoftalmiei cu edemul frontal ipsilateral abcesului.

Sindroamele neurologice de localizare amintite au ca particularitate, instalarea progresivă, fără a domina tabloul clinic, deseori mascată de tulburările stării de conștiință (somnolență, obnubilare) sau conștiență (comă de diferite grade).

Sindromul meningian. Abcesele cerebrale rinogene pot debuta prin sindrom meningian exprimat clinic și biologic, dar această eventualitate este mai rară decît în abcesele temporale otogene.

În perioada de stare, sindromul meningian apare în forma sa completă în 37,20% din cazuri. În abcesele cerebrale adiacente otogene, sindromul meningian este mult mai frecvent (78,16%).

În cadrul abceselor cerebrale adiacente rinogene putem întîlni atît fenomene de reacție meningiană cu pleiocitoză sub 50 elemente/mm^3 cît și meningită propriu-zisă. Ca și în abcesele otogene, meningita poate fi de tip limfocitar cu lichid clar — situația cea mai frecventă — sau purulentă.

Repetăm și de această dată că asocierea dintre o meningită purulentă și un sindrom neurologic frontal de localizare sugerează existența unui abces adiacent rinogen.

În ultimul deceniu, valoarea meningitei purulente pentru diagnostic nu mai este la fel de mare, dat fiind

tratamentul cu antibiotice aplicat de la primele semne de infecție meningiană.

Tulburările psihice. Foarte controversat a fost aspectul tulburărilor psihice la bolnavii cu abcese adiacente rinogene. Alterarea de diferite grade a stării de conștiință-conștiență este menționată de către toți autorii (tabelul XIII).

La cele 46 de cazuri de abcese adiacente rinogene studiate, am găsit:

— stare de conștiență normală: 21 de cazuri (45,65%);

— modificări ale conștiinței: 19 cazuri (41,30%);

— modificări ale stării de conștiență: 6 cazuri (13,04%).

Rezultă că un număr important de abcese cerebrale situate în lobul frontal nu afectează starea de conștiință sau conștiență a pacienților. În aceste cazuri, bolnavii pot prezenta totuși simptomatologie de tip prefrontal, și anume scăderea activității globale și tulburări intelectuale (scăderea atenției și a memoriei de fixare). De remarcat, că alte tulburări, ca: euforia, comportamentul pueril, moria etc. lipsesc. Deseori, bolnavul este apatic, indiferent, prezentînd o scădere evidentă a activității fizice și intelectuale. Prin contrast, tulburările conștiinței se situează pe primul loc; astfel, în perioada de stare a abceselor cerebrale rinogene frontale, bolnavii sînt frecvent somnolenți, obnubilați, confuzi sau dezorientați în timp și spațiu. Tulburările conștiinței domină deci, fiind aproape egale cu grupul anterior descris. Această particularitate a abceselor rinogene se datorează compresiunii exercitate de procesul expansiv asupra regiunii nucleilor bazali și trunchiului cerebral. Ca tulburări de conștiință, cea mai frecventă a fost somnolența, urmată de confuzie și dezorientare temporo-spațială.

Tulburările stării de conștiență — coma de diferite grade — apar în procent asemănător celor din abcesele adiacente otogene. Ele influențează evident rata mortalității postoperatorii.

Tabloul clinic al abceselor cerebrale adiacente rinogene se întîlnește rareori cu simptomatologia completă, descrisă anterior. Elementele care predomină și care determină internarea în clinică sînt: sindromul infecțios general, sindromul meningian, sindromul de HIC și modificările conștiinței (somnolență, confuzie). Anamneza decelează existența infecției sinuzale frontale, ceea ce orientează rapid diagnosticul și investigațiile paraclinice. Ca și în cazul abceselor otogene, nu trebuie așteptată instalarea întregului tablou clinic, căci evoluția poate fi extrem de gravă, dată fiind apariția fenomenelor de angajare.

Investigații paraclinice. Investigațiile paraclinice în cazul abceselor cerebrale rinogene sînt aceleași ca și în cazul abceselor temporale otogene, cu unele diferențe.

Electroencefalografia, practicată în 36 de cazuri, arată: focalizare în 13 cazuri (36,11%); lateralizare de emisfer în 16 cazuri (44,44%); anomalii bioelectrice difuze în 7 cazuri (19,44%). Nu am observat în nici un caz trasee EEG neconcludente sau normale. În aceste condiții, EEG are valoare pentru diagnosticul de localizare a supurației encefalice frontale.

Ultrasonoencefalografia nu aduce informații în abcesele cerebrale rinogene, deoarece explorează regiunea temporoparietală. Am întrebuințat această metodă în 12 cazuri, fără a remarca deplasări concludente ale formațiunilor liniei mediane.

Ventriculografia a constituit metoda de electie pentru dia-

gnostic în perioada dintre 1936 și 1960. În toate cele 20 de cazuri în care a fost întrebuințată, ventriculografia a fost concludentă. Această manevră relevă deplasarea sistemului ventricular, amputarea cornului frontal, puncția abcesului cu abcesografie (fig. 62, *a* și *b*). Numeroasele complicații care surveneau după practicarea acestui examen i-au limitat utilizarea.

Scintigrafia cerebrală cu ^{99m}Tc reprezintă o metodă puțin nocivă și cu rezultate concludente în 75—80% din abcesele rinogene. La cei 14 pacienți la care am efectuat-o, ne-a furnizat date concludente în 10 cazuri (71,42%). Datele insuficiente au necesitat efectuarea angiografiei cerebrale, după care s-a decis să se practice intervenția chirurgicală, fără să se mai recurgă la alte investigații, care ar fi necesitat timp.

Angiografia cerebrală sau serioangiografia a constituit metoda de elecție pentru diagnosticul abceselor cerebrale rinogene. În seria personală am recurs la angiografie în 24 de abcese rinogene și am obținut date concludente în 21 de cazuri (95,45%). În toate abcesele încapsulate, angiografia cerebrală este un examen concludent. Bonnal și colab. (1960) dau un procent de 94,4 de acuratețe diagnostică a angiografiei cerebrale. În literatura de specialitate, angiografia este considerată ca neconcludentă în fazele premergătoare încapsulării abcesului. Datele angiografice cunoscute — deplasările vasculare, vidul vascular, cercul venos perifocal — pot fi evidențiate perfect în abcesele rinogene (fig. 63, *a* și *b*). Apariția tomografiei computerizate nu a scăzut valoarea angiografiei cerebrale, mai ales în condiții de urgență. Limitele angiografiei cerebrale se vădesc la pacienții cu abcese cerebrale multiple și în unele cazuri, cînd imaginile sînt neconcludente.

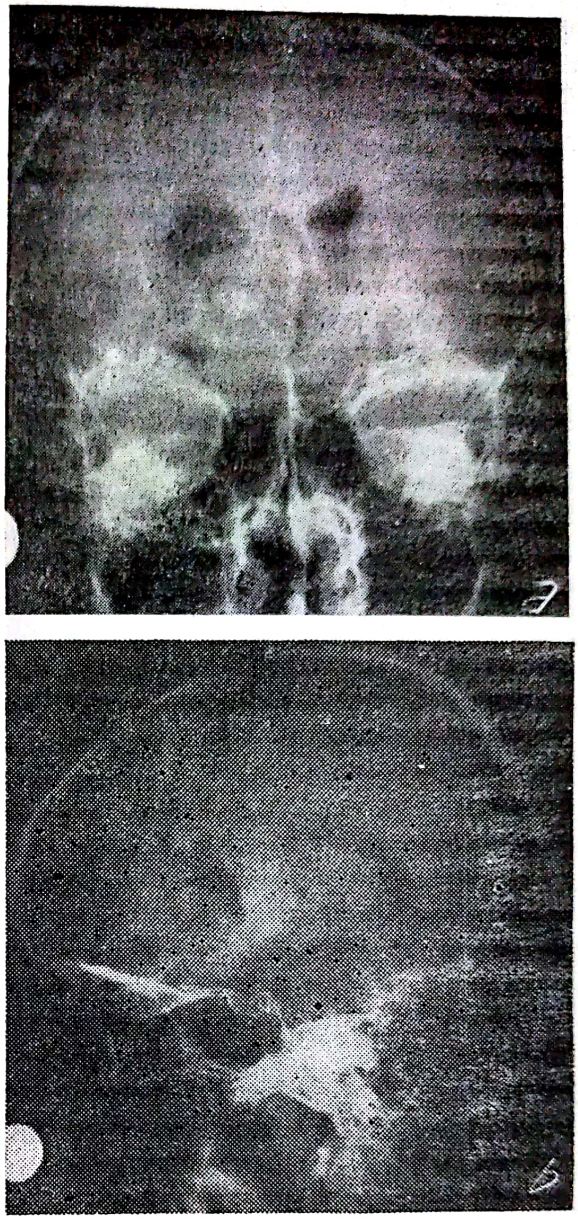

Fig. 62. — Ventriculografie într-un caz de abces rinogen frontal drept: se constată deplasarea sistemului ventricular cu delimitarea colecției și abcesografie; *a* — imagine de față; *b* — imagine de profil.

Tomografia computerizată localizează rapid și precis leziunea, relevînd totodată abcesele multiple. Evidențierea capsulei abcesului indică cu certitudine diagnosticul de abces cerebral.

Acuratețea diagnostică este apreciată la 100% (Garfield, 1978). Mai

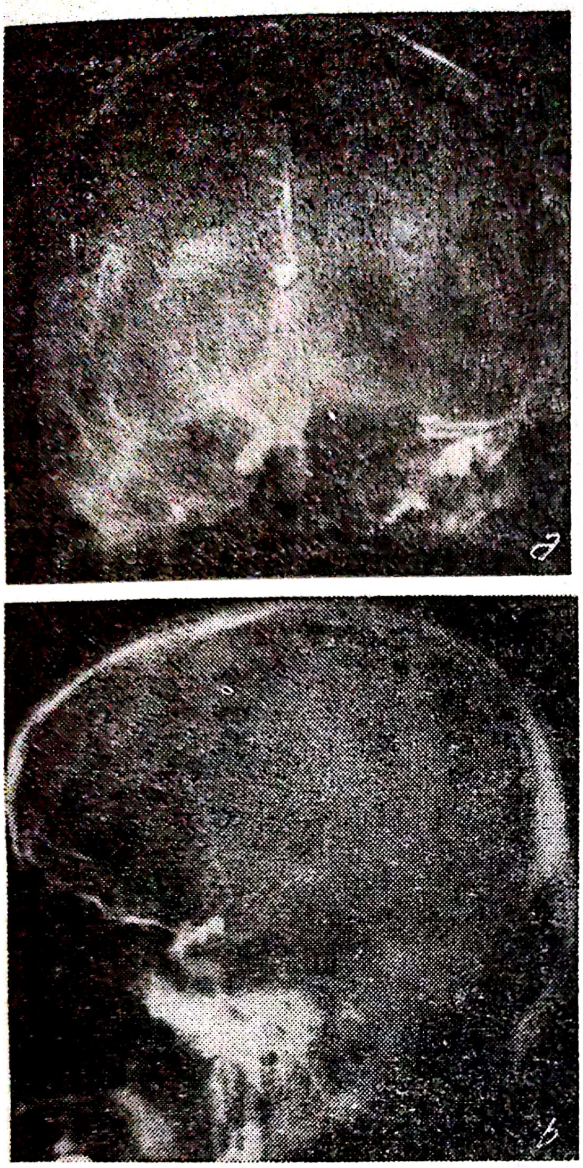

Fig. 63 — Angiografie carotidiană dreaptă într-un caz de abces frontal drept: se observă un proces înlocuitor de spațiu, avascular, situat frontal drept; *a* — imagine de față; *b* — imagine de profil.

mult, metoda este valoroasă pentru depistarea recidivelor și pentru urmărirea evoluției postoperatorii.

Ca și în cazul abceselor adiacente otogene, pledăm pentru perfecționarea mijloacelor de investigație cu risc scăzut (EEG, scintigrafie cerebrală, CT-*scan*). Întrucît dotarea cu tomografe computerizate este insuficientă, examenul paraclinic de elecție rămîne angiografia cerebrală sau serioangiografia.

Diagnostic. Diagnostic diferențial

Tabloul clinic complet, constînd din: sindrom infecțios local și general, sindrom de HIC, sindrom neurologic de localizare cu fenomene de lob frontal, sindrom meningian, tulburări psihice, este revelator pentru diagnosticul pozitiv de abces cerebral frontal. În cazul în care infecția frontosinuzală, etmoidală sau fractura de etaj anterior sînt cunoscute, diagnosticul complet va fi formulat astfel: abces cerebral frontal adiacent rinogen.

Un rol important în stabilirea acestui diagnostic îl are *examenul O.R.L.*, care relevă sinuzita acută, cronică sau reacutizată. Simptomul dominant este cefaleea frontală localizată, iradiată în hemicraniul ipsilateral, exagerată de presiunea locală, însoțită de secreție mai mult sau mai puțin abundentă, cu aspect de supurație uneori fetidă. Bolnavul acuză o senzație de tensiune locală, pulsatilă, care se intensifică periodic, însoțită de fenomene inflamatorii locale (edem) și generale. Acesta este momentul culminant al bolii, observat în serviciile O.R.L., urmînd ca ulterior, la primele semne de atingere cerebrală sau în urma unui consult, să se transfere bolnavul într-un serviciu de neurochirurgie pentru investigații suplimentare.

Semnele de afectare cerebrală, descrise de către Gaillard (1920) și Laborde (1928), constau din: cefalee permanentă predominant ipsilaterală, care se calmează după vărsături; vărsături în jet, de tip central, de obicei matinale; bradicardie; modificări ale fundului de ochi; crize comițiale; sindrom meningian. Apariția deficitului neurologic sau a tulburărilor psihice de tip frontal (scăderea globală a activității fizice și intelectuale) sînt considerate ele-

Scanned with OKEN Scanner

mente tardive, care survin după ce abcesul frontal s-a dezvoltat, deci în perioada de stare a afecțiunii.

Existența unui focar infecțios sinuzal frontoetmoidal și a unor fenomene clinice și biologice de meningoencefalită supurativă nu exclud formarea abcesului cerebral; bolnavul trebuie observat atent, căci fenomenele cerebrale pot fi mascate de infecția meningiană.

Pot apărea semne clinice caracteristice unui proces expansiv situat în lobul frontal la pacienți la care anamnestic nu se decelează infecția sinuzală. În aceste cazuri, infecția sinuzală frontală fie că nu este cauza supurației cerebrale, fie, mai frecvent, focarul a fost aparent asanat de tratamentul cu antibiotice. Oricum, în aceste cazuri se impune efectuarea examenului O.R.L., care să confirme (sau nu) punctul de plecare al procesului infecțios sinuzal frontoetmoidal.

Ni se pare interesant să enumerăm diagnosticele de trimitere către Clinica de neurochirurgie, deoarece astfel putem evidenția și principalele *diagnostice diferențiale:* abces adiacent rinogen, sinuzită frontală supurată cu abces intracranian, meningoencefalită supurativă de cauză sinuzală, empiem subarahnoidian, tromboflebită de sinus cavernos, tumoare cerebrală frontală, abces extradural, mucocel etc. Indiferent de diagnosticul de trimitere, acești pacienți trebuie investigați și supravegheați într-un serviciu de neurochirurgie pentru depistarea și tratarea în timp util a complicațiilor intracraniene.

Evoluție. Complicații

Abcesele cerebrale adiacente rinogene netratate nu se vindecă spontan, afecțiunea avînd un prognostic vital grav. De la primul semn clinic și pînă la instalarea tabloului din perioada de stare, evoluția durează 3—4 săptămîni; aspectul său este fie continuu, cu apariția treptată a semnelor, fie în doi timpi, cu o perioadă variabilă de latență.

Ca orice alt tip de abces, abcesele rinogene (sinusogene) pot evolua acut, subacut sau cronic, în funcție de delimitarea și încapsularea colecției purulente.

Caracteristice abceselor cerebrale sînt posibilitatea agravării bruște printr-o complicație, evoluția pseudotumorală și evoluția latentă. În cazul abceselor rinogene, aceste tipuri evolutive sînt influențate de localizarea frontală.

Evoluția cu agravare bruscă (acută sau supraacută) printr-o complicație. Abcesele rinogene se pot agrava în orice moment al evoluției lor prin fisurarea abcesului sau prin fenomenul de angajare.

Fisurarea abcesului se produce spre spațiul subarahnoidian, ceea ce duce la instalarea rapidă a unei meningoencefalite purulente. Această complicație, rară astăzi, era deosebit de gravă în perioada preantibioterapiei (Brunner, 1946).

Fenomenul de angajare constituie o complicație destul de frecvent întîlnită în abcesele rinogene. Sediul frontal al abceselor, forma multiloculară, edemul cerebral marcat, punctiile lombare intempestive pot agrava în orice moment evoluția abcesului cerebral, determinînd hernie temporală, cu prognostic vital grav. Nu mai revenim asupra acestor fenomene, descrise pe larg la abcesele temporale otogene. Dealtfel, dintre abcesele supratentoriale, pe primul loc — ca evoluție supraacută, spre angajare — se situează abcesele temporale, iar pe locul al doilea — abcesele frontale.

Tulburările conștiinței, la 41,30% dintre bolnavii cu abcese rinogene

(somnolență, confuzie, dezorientare temporo-spațială) sînt expresia fenomenului de compresiune exercitată de abcesul cerebral asupra regiunii nucleilor bazali. Toate aceste semne clinice „de alarmă" impun intervenția chirurgicală de urgență, deoarece la bolnavul în cauză se pot dezvolta în orice moment fenomene de angajare. Rezultă deci că orice abces frontal rinogen diagnosticat trebuie operat de urgență pentru a se preveni complicațiile vitale posibile. Pentru ilustrare vom prezenta cazul unui pacient cu abces cerebral rinogen, care a evoluat supraacut și pe care numai intervenția chirurgicală practicată de urgență l-a putut salva.

Obs. clinică (fișa nr. 30 601). Bolnavul S.C., în vîrstă de 29 de ani, a fost internat în Clinica de neurochirurgie în iunie 1975, pentru cefalee, vărsături, febră, tulburări de echilibru. La debutul afecțiunii (anterior internării cu o lună), bolnavul a fost spitalizat într-un serviciu O.R.L. pentru sinuzită frontală dreaptă purulentă și stare septicemică. Fenomenele cerebrale (cefalee, vărsături, sindrom meningian) au determinat, după o lună de tratament de specialitate, transferul în Clinica de neurochirurgie, cu diagnosticul „suspect de abces cerebral frontal". La internare se constată sindrom meningian, sindrom complet de HIC (cefalee, vărsături, edem papilar stadiul I), deficit motor frust de partea stîngă, tulburări de echilibru, starea de conștiință perfect normală. Pacientului i se fac investigațiile biologice de rutină (VSH — 10/20 mm; NL=12 000/mm^3 cu 78% neutrofile), iar dintre explorările neurochirurgicale se efectuează EEG — asimetrie evidentă de emisfer drept; USEG — deplasare minimă, de 2 mm dreapta-stînga, deci neconcludentă; scintigrafie cerebrală — zonă de hiperactivitate netă frontală dreaptă; examenul O.R.L. confirmă existența supurației sinuzale frontale. Brusc, în cursul internării, pacientul prezintă cefalee intensă, vărsături repetate, somnolență, anizocorie dreaptă, accentuarea deficitului motor de partea stîngă, ceea ce determină efectuarea de urgență a arteriografiei de carotidă dreaptă și, ulterior, intervenția chirurgicală. Prin volet Frazier drept se face ablația, în totalitate, a unui abces multilocular încapsulat, cu dimensiunea de 4/5 cm, din care se izolează ca agent etiologic B. coli. Evoluția postoperatorie a fost bună.

Evoluția progresivă, pseudotumorală. Abcesele cerebrale rinogene putînd evolua, mai frecvent decît cele temporale otogene, asemănător tumorilor frontale, pun probleme de diagnostic diferențial cu acestea. Desigur că în cazul tumorilor, semnele inflamatorii locale și generale sînt minime sau lipsesc, simptomatologia fiind dominată de sindromul de HIC și de lob frontal.

Chiar dacă se pune greșit diagnosticul pozitiv de proces expansiv intracranian, sancțiunea terapeutică este aceeași, indiferent că este vorba de un abces sau de o tumoare cerebrală.

Pentru ilustrarea evoluției pseudotumorale prezentăm un caz, la care infecția sinuzală frontală de tip cronic a fost recunoscută după diagnosticarea abcesului cerebral frontal.

Obs. clinică (fișa nr. 34 063). Pacientul O.M., în vîrstă de 16 ani, este internat în Clinica de neurochirurgie în mai 1979, pentru cefalee frontală predominant de partea stîngă, vărsături, pareză a oculomotorului extern de partea dreaptă. Afecțiunea a debutat cu 21 de zile anterior internării, cu cefalee și vărsături. Agravarea progresivă a fenomenelor și paralizia perechii a VI-a de partea dreaptă impune un examen neurologic; cu această ocazie se descoperă edem papilar stadiul II/III, ceea ce determină trimiterea în Clinica de neurochirurgie cu diagnosticul: „Proces înlocuitor de spațiu intracranian". La internare, pacientul prezenta sindrom complet de HIC, deficit motor frust de partea dreaptă. Investigațiile neurochirurgicale susțin diagnosticul de proces expansiv intracranian: EEG — focar de unde lente situat frontal stîng; USEG — deplasarea stînga-dreapta cu 3 mm a formațiunilor liniei mediane; arteriografia carotidei stîngi evidențiază un proces înlocuitor de spațiu, avascular frontal stîng (fig. 64 a și b). Se intervine chirurgical și se face ablația, în totalitate, a unui abces multilocular frontal stîng, adiacent sinusului frontal. Agentul patogen izolat a fost stafilococul auriu. Postoperator, afecțiunea a evoluat favo-

Scanned with OKEN Scanner

rabil. Analizînd din nou cazul, în funcție de datele anamnestice și examenul O.R.L., constatăm că pacientul avea la început sinuzită frontală cronică cu reacutizări intermitente; deci cazul descris se încadrează în grupul abceselor cerebrale adiacente rinogene.

Evoluția latentă. În cazuri rare, abcesele rinogene evoluează latent; trebuie să spunem că în seria personală nu am avut nici o situație de acest gen. Bonnal și colab. (1960) menționează un caz personal și observații sporadice din literatură. Acest fel de evoluție survine după tratament susținut cu antibiotice, care determină încapsularea abcesului și lungesc durata instalării simptomatologiei de stare.

În concluzie, evoluția abceselor rinogene poate fi acută, subacută sau cronică. Oricînd în cadrul evoluției lor pot surveni complicații imprevizibile, ca fisura și, mai ales, fenomenele de angajare.

Tratament

Tratamentul abceselor cerebrale adiacente rinogene presupune (vezi „Considerații generale") antibioterapie, combaterea edemului cerebral, cura chirurgicală, atacarea complicațiilor și a focarului infecțios primar. Nu mai revenim asupra acestor elemente.

Ca și în cazul abceselor temporale otogene, dintre numeroasele tipuri de intervenție chirurgicală încercate, ablația chirurgicală în bloc a abcesului rinogen, sub protecție de antibiotice, se dovedește net superioară celorlalte.

Tratamentul chirurgical pe care îl efectuăm în prezent la Clinica de neurochirurgie este exereza abcesului odată cu capsula, prin volet frontal tip Frazier sau frontotemporal.

Rezultatele tratamentului, constatate la 46 de pacienți cu abcese rinogene, sînt următoarele:

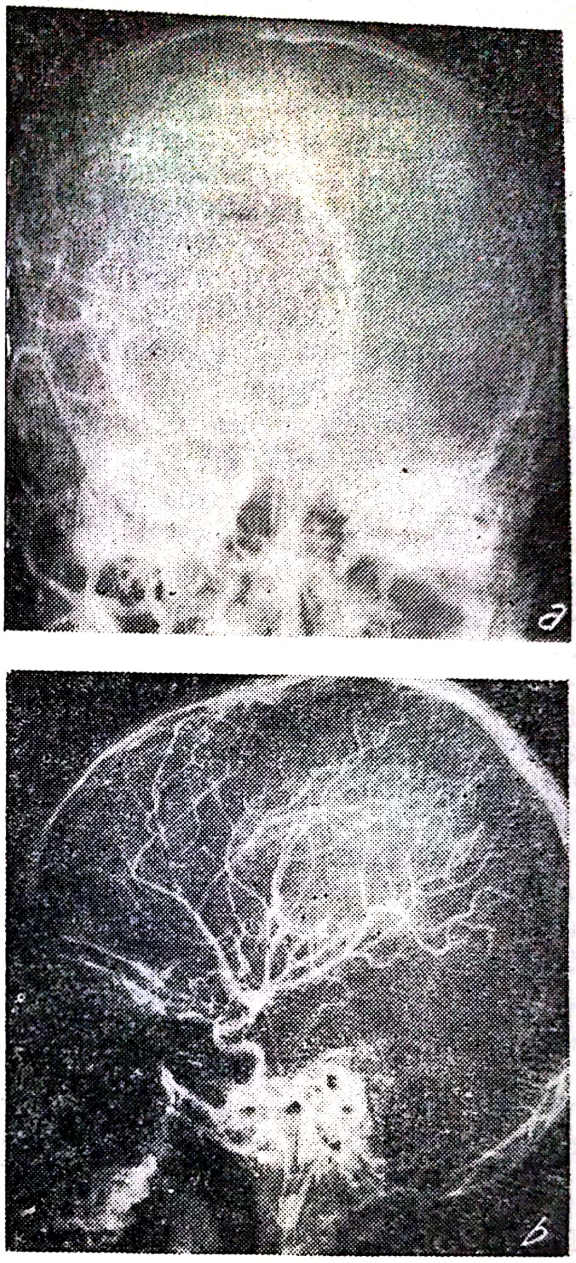

Fig. 64 — Angiografia carotidiană stîngă evidențiază un proces înlocuitor de spațiu, avascular, situat în regiunea frontală stîngă: *a* — imagine de față; *b* — imagine de profil.

— au *decedat preoperator* 6 pacienți (13,04%) datorită stării de comă de diferite grade în care au fost internați; în acest grup sînt incluse și cele două situații de abcese multiple și două situații de abcese rinogene asociate cu empiem subarahnoidian;

— au fost operaţi 40 de pacienţi cu abcese rinogene prin următoarele metode (tabelul XXIII):

• drenaj cu ablaţie parţială — 4 cazuri, din care 2 au decedat imediat după operaţie, 2 au recidivat, necesitînd reintervenţie chirurgicală, pacienţii în cauză prezentînd ulterior grave sechele neuropsihice;

• ablaţie totală a abcesului odată cu capsula sau fragmentar — 36 de cazuri, dintre care 7 au decedat postoperator (19,44%).

Din datele de mai sus reiese că mortalitatea operatorie totală, în cazul abceselor rinogene, este de 22,50%, deci sub mortalitatea generală a abceselor cerebrale (25,39% — tabelul XVIII). Ablaţia totală, pe lîngă că oferă condiţii optime de abord chirurgical, a dus la scăderea mortalităţii operatorii la 19,44%. Menţionăm că din cei 11 pacienţi cu abcese rinogene frontale operate în ultimul deceniu, nu a decedat nici unul după operaţie, la aceasta contribuind şi condiţiile moderne de antibioterapie, corticoterapie şi terapie intensivă, tratamentul edemului cerebral, ca şi posibilităţile de a se stabili diagnosticul precoce şi experienţa echipei neurochirurgicale. Pentru comparare cu datele altor autori, menţionăm că Bonnal şi colab. (1960), în seria lor de 29 de cazuri de abcese rinogene, dau o mortalitate de 24%.

Prognosticul vital al abceselor rinogene depinde, după părerea noastră, de numărul şi forma abceselor, vîrsta pacienţilor, intensitatea sindromului infecţios, gradul de alterare a conştienţei în momentul intervenţiei chirurgicale, asocierea cu alte supuraţii intracraniene, precocitatea diagnosticului şi practicarea intervenţiei chirurgicale în timp util.

Tratamentul *complicaţiilor postoperatorii* a avut în vedere mai ales meningoencefalitele purulente postoperatorii şi recidivele.

Meningoencefalitele purulente postoperatorii constituie complicaţii redutabile ale abceselor rinogene chiar în condiţiile antibioterapiei. Desigur că operaţiile de drenaj extern cu ablaţie parţială au favorizat acest tip de complicaţii. De asemenea, ablaţia abceselor neîncapsulate şi a abceselor asociate cu alte supuraţii intracraniene poate genera meningoencefalite purulente.

Recidivele abceselor adiacente rinogene au fost constatate în 4 cazuri, diagnosticate însă la timp şi operate.

Nu au existat decese postoperatorii, dar sechelele neuropsihice au fost grave.

Tratamentul *focarului infecţios primar* dă, şi aici, naştere la dispute: care dintre cele două colecţii purulente — cea sinuzală sau cea cerebrală — trebuie abordată prima? Desigur întîietatea o stabileşte prognosticul vital. Astfel, abordul intracranian al abcesului cerebral trece pe primul plan, iar tratamentul focarului sinuzal frontal pe planul secund.

Momentul optim de asanare a focarului septic sinuzal se va plasa cît mai precoce, în perioada postoperatorie a abcesului cerebral. Insistăm asupra acestui punct de vedere, întrucît o nouă reînsămînţare septică fiind posibilă, se favorizează recidiva abcesului sau o altă complicaţie supurativă intracraniană.

Sechelele neuropsihice. Abcesele cerebrale adiacente rinogene sînt grevate de un număr mic de sechele neuropsihice postoperatorii, mai ales în perioada actuală. Localizarea lor „favorabilă", în polul lobului frontal, de obicei subcortical, explică de ce ablaţia chirurgicală completă se soldează cu puţine sechele postoperatorii. Această situaţie a fost constatată de la primele intervenţii chirurgicale asupra abceselor rinogene

Scanned with OKEN Scanner

adiacente (Garipuy, 1905; Cargill și colab., 1907; McCoy, 1910; Moullin, 1918; Gaillard, 1920; Book, 1921; Laborde, 1928). Odată cu perfecționarea tehnicilor neurochirurgicale și introducerea ca regulă a exerezei chirurgicale a abcesului în totalitate, cazurile cu sechele postoperatorii devin tot mai rare (Mitchel, 1947; Itzitch, 1948; Piquet, 1949; Shuster și colab., 1951; Caron, 1957; Gros, 1957; Weber, 1957; Garfield, 1969).

În seria personală, din cele 36 de abcese rinogene adiacente operate, au decedat 7 pacienți (19,44%), deci au rămas în studiu 29 de cazuri. La controalele periodice efectuate au putut fi urmăriți 24 de pacienți, pe o perioadă cuprinsă între 1 și 25 de ani, cu o medie de 5 ani. Rezultatele studiului sînt următoarele (tabelul XXIV):

— vindecați fără sechele — 14 cazuri (58,33%);

— vindecați cu sechele minore, care permit reluarea activității — 6 cazuri (25%);

— vindecați cu sechele majore, cu incapacitate de muncă temporară sau definitivă — 4 cazuri (16,66%).

Aceste date statistice arată că tratamentul complex aplicat în abcesele adiacente rinogene poate realiza vindecarea cu *restitutio ad integrum* în 59% din cazuri. Majoritatea sechelelor postoperatorii sînt minore și pot fi stăpînite cu tratament medicamentos (crize comițiale, discret deficit motor, tulburări de vorbire). Sechelele neuropsihice majore se instalează în cazurile de recidivă (4 situații), care au necesitat reintervenție chirurgicală. Postoperator, sechelele neuropsihice, majore, constau din: crize comițiale generalizate, însoțite de deficit motor plegic și tulburări psihice de tip frontal.

În prezent, eforturile care se fac în toată lumea au ca scop nu numai scăderea ratei mortalității, ci și a numărului și gravității sechelelor neuropsihice postoperatorii; la aceasta contribuie stabilirea precoce a diagnosticului, instituirea corectă și la timp a tratamentului, cu colaborarea întregii echipe terapeutice, alături de perfecționarea tehnicilor chirurgicale.

Abcesele cerebrale adiacente cauzate de alte focare infecțioase de vecinătate

Date generale

Sursa abceselor cerebrale adiacente poate fi constituită, în afară de focarele infecțioase descrise — otogen și rinogen — și de alte focare de vecinătate. Acestea sînt incluse tot în grupul abceselor adiacente, deoarece se propagă în același fel.

Numeroasele focare infecțioase de vecinătate care pot produce abcese cerebrale adiacente aparțin aproape în exclusivitate regiunii masivului facial.

Pentru uniformizarea nomenclaturii, vom expune datele despre acest tip de abcese, reunindu-le sub denumirea de *„abcese adiacente de vecinătate“*, prin analogie cu „abcese adiacente otogene“ sau „rinogene“.

Abcesele cerebrale de vecinătate au fost menționate sporadic încă de la sfîrșitul secolului trecut (Renton, 1886; Gruening, 1904; Reynolds și Cecil, 1914; Eagleton, 1924; Fürstenberg, 1933). Mai tîrziu, în literatura de specialitate, abcesele adiacente de vecinătate au fost descrise complet

Scanned with OKEN Scanner

separat, fără să cunoaștem însă vreo referire strictă la abcesele adiacente de vecinătate. De obicei acestea sînt fie încadrate în grupul mare al abceselor adiacente, fie descrise concomitent cu diferitele focare infecțioase (amigdaliene, dentare, orbitare, osteomielita craniului etc.).

Frecvența

În seria noastră au fost diagnosticate 30 de abcese adiacente cerebrale de vecinătate (tabelul X). Datele rezultate din observații ne permit să afirmăm că abcesele adiacente de vecinătate reprezintă un număr neînsemnat din totalitatea abceselor cerebrale (810 cazuri), adică 3,70%. În seria publicată de Ghițescu (1974), procentul lor era de 2,16. Toți autorii remarcă raritatea acestui grup de abcese cerebrale (Weber, 1957; Garfield, 1969). În seria publicată de Bonnal și colab., (1960), sînt menționate 16 asemenea abcese, adică 2,92% din 547 de abcese cerebrale.

Este interesant că în diferite serii mari de abcese cerebrale, cele adiacente de vecinătate nu sînt uneori menționate (Rüegg, 1927; Evans, 1931; Courville și Nielsen, 1934; Le Beau, 1946; Chiari, 1949; Pennybakker, 1951; Fasiani și Beduschi, 1951; Weber, 1957; Krayenbühl, 1967) (tabelul IX). Alteori, abcesele adiacente de vecinătate, deși consemnate în proporții diferite, sînt în număr mic. Astfel, Acquaviva și colab. (1967) comunică 7 cazuri (10%); Morgan și colab. (1973) — 2 cazuri (2,27%); van Alphen și Dreissen (1976) — 8 cazuri (8%).

Din numărul total de abcese adiacente, cele de vecinătate sînt în proporție de 7,63%, deci incomparabil mai reduse ca număr, față de abcesele otogene (80,66%) și rinogene (11,70%). Aceasta nu constituie un element surprinzător, deoarece focarele adiacente otogene și rinogene domină ca posibilitate de infecție cerebrală și de producere a abceselor intracraniene. Și alți autori publică același raport între abcesele adiacente de vecinătate, cele otogene și rinogene (Bonnal și colab., 1960; Acquaviva și colab., 1967; Morgan și colab., 1973; van Alphen și Dreissen, 1976). Notă discordantă fac comunicarea lui Beller și colab. (1973), în care abcesele de vecinătate reprezintă 11,23% din totalul abceselor cerebrale, și 22,72% din cele adiacente, ca și cea a lui Biard (1974), în care aceste procente sînt 14 și, respectiv, 31,81. De remarcat că procentele au fost calculate după cifrele publicate de diferiți autori (tabelul IX).

În concluzie, pe baza datelor personale și a celor din literatura de specialitate, putem afirma că abcesele cerebrale adiacente de vecinătate reprezintă un număr mic din totalitatea abceselor intracraniene (între 2—6%) și că incidența lor este, de asemenea, redusă în cadrul abceselor cerebrale adiacente (7—10%).

Frecvența abceselor adiacente de vecinătate raportată la sex relevă preponderența sexului masculin (19 cazuri — 63,33%). Aceasta se explică prin incidența mai mare a infecțiilor masivului facial și a osteomielitei craniene la bărbați.

Frecvența abceselor adiacente de vecinătate raportată la grupa de vîrstă evidențiază implicarea deceniilor al III-lea și al IV-lea. Aceasta se explică prin incidența maximă a infecțiilor craniofaciale la adultul tînăr (tabelul XX). Aceste tipuri de abcese sînt rare la vîrstele extreme (peste 60 de ani și sub 3 ani); la copil, de exemplu, există doar 4 asemenea observații clinice (13,32%).

Frecvența abceselor adiacente de vecinătate raportată la emisferul dominant. Nu se constată o preponde-

Scanned with OKEN Scanner

rență semnificativă în această direcție (15 cazuri pentru emisferul major; 13 cazuri pentru emisferul minor; 2 abcese cu diseminări multiple).

Patogenie

În abordarea patogeniei abceselor de vecinătate vom prezenta cele două aspecte: punctul de plecare a infecției și modul ei de propagare spre encefal.

Punctul de plecare a infecției. S-a insistat mult asupra corelației dintre infecțiile regiunii masivului facial, scalpului, craniului și abcesele cerebrale. De la primele observații publicate s-a făcut legătura între sursa infecțioasă de vecinătate, din zona craniului visceral, și abcesul cerebral. S-au relevat astfel ca punct de plecare a infecțiilor encefalice, și deci a abceselor cerebrale, diferitele infecții adiacente, ca:

Infecția adeno-amigdaliană constituie subiectul a numeroase lucrări, dintre care le amintim pe cele ale lui Reynolds (1914); Brunner (1946); Alexander și Reynolds (1949); Pennybacker (1950); Bischoff și colab. (1951); Bonnal și colab. (1960); Marcovici și Lavrov (1960); Kiser și Kendig (1963); Morgan și colab. (1973).

Infecția adeno-amigdaliană ca punct de plecare a abceselor adiacente de vecinătate este cel mai discutată și mai frecvent menționată.

Infecția dentară a fost deseori incriminată, dată fiind posibilitatea ca supurațiile dentare, mai ales cele ale maxilarului superior, să producă abcese cerebrale: Haymaker (1945); Gold (1949); Kiser și Kendig (1963); Hollin și colab. (1967); Morgan și colab. (1973); Biard (1974); van Alphen și Dreissen (1976); Ingham și colab. (1978). Disputa principală în legătură cu acest tip de focar supurativ o constituie calea de propagare: a admite calea sanguină, înseamnă a admite implicit patogenia metastatică a acestor abcese.

Infecția orbitară, în special celulita orbitară, a fost prezentată drept cauză a abceselor cerebrale de către Renton (1886); Grüenung (1904); Coulter (1909); Eischnig (1914); Elsberg (1917); Pennybacker (1951); Bonnal și colab. (1960); Kiser și Kendig (1963); Acquaviva și colab. (1967).

Infecția cutanată facială este mult mai rar descrisă independent, ca punct de plecare a abceselor cerebrale (Miller, 1947). Există numeroase studii care incriminează infecția cutanată a feței ca factor patogenic (Kiser și Kendig, 1963; Acquaviva și colab., 1967; Biard, 1974; Garfield, 1978). Interesant este studiul lui Loeser și Scheinberg (1957), în care infecțiile cutanate faciale responsabile de producerea abceselor cerebrale sînt redate procentual, luîndu-se în considerație atît cazuri personale cît și cazuri din literatură; astfel Woltman (1933) — 11%; Bucy (1938) — 18%; Erasmus (1950) — 7%; Pennybacker (1951); — 7%; datele seriei personale — 7%.

Osteomielita cutiei craniene a fost frecvent menționată în literatura de specialitate ca punct de plecare a abceselor cerebrale (Fürstenberg, 1933; Larroude, 1947; Mattos și colab., 1948; Hudson și Holcomb, 1971; Thomas și Nel, 1977; Bullitt și Lehman, 1979). Toate datele publicate despre abcesele cerebrale amintesc rolul important al osteomielitei în cadrul producerii supurației cerebrale (Liske și Weikers, 1964; Acquaviva și colab., 1967; Carey și colab., 1972).

Toți autorii atrag atenția asupra numărului mare al focarelor septice ale masivului facial și cutiei cranie-

ne. Desigur că aceste focare sînt mult mai rar producătoare de abcese cerebrale comparativ cu focarul otomastoidian și rinogen. Ele devin un factor de gravitate numai în cazul cînd sînt tratate incomplet, mai ales în perioada antibioterapiei.

Modul de propagare a infecției spre encefal. Propagarea intracraniană a infecției se produce, ca în toate abcesele adiacente, pe două căi:

Propagarea prin continuitate. Această modalitate de propagare, „din aproape în aproape", este indubitabilă în cazul supurațiilor scalpului, osteomielitei cutiei craniene, celulitei și supurațiilor orbitare. Infecția se propagă în trei etape, și anume: etapa osoasă, meningiană, encefalică.

— drenarea infecției spre sinusurile durale adiacente;

— tromboflebita retrogradă a venelor cerebrale tributare sinusurilor venoase adiacente.

Infecția urmează calea venoasă prin rețeaua densă a plexului pterigoidian (în cazul supurațiilor dentare, ale maxilarului superior, adeno-amigdaliene, rinofaringiene), de unde, prin baza craniului, anastomozele venoase drenează supurația spre sinusul cavernos (prin gaura ovală și gaura ruptă anterioară). Pe de altă parte, în cazul rinofaringelui și regiunii amigdaliene, infecția drenează în vena jugulară internă, de unde, retrograd, urcă în golful jugular și sinusul cavernos. De asemenea, în cazul supurației feței și al supurațiilor orbitare, anastomozele venoase facilitează drenarea infecției

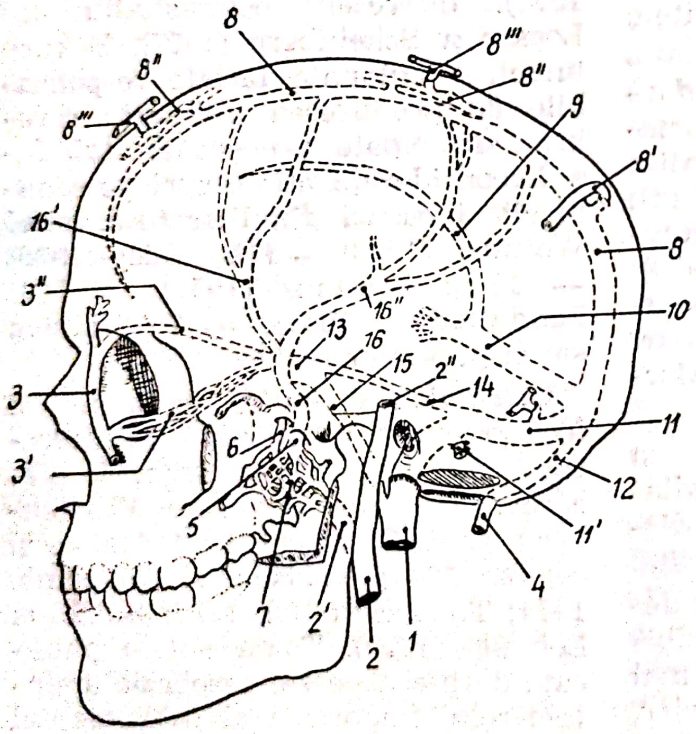

Fig. 65 — Comunicările vasculare venoase exo-endocraniene (după Testut și Latarjet, 1930, modificat):

1 — vena jugulară internă; *2* — vena jugulară externă; *2'* — vena maxilară internă; *2''* — vena temporală superficială; *3* — vena facială; *3', 3''* — venele oftalmice superioară și inferioară; *4* — vena occipitală; *5* — vena găurii ovale; *6* — vena meningee medie; *7* — plexul pterigoidian; *8* — sinusul longitudinal superior, *8'* — vena emisară; *8''* — vena diploie; *8'''* — vena pielii capului; *9* — sinusul longitudinal inferior; *10* — sinusul drept; *11* — sinusul lateral; *11'* — vena emisară mastoidiană; *12* — sinusul occipital; *13* — sinusul cavernos; *14* — sinusul pietros superior; *15* — sinusul pietros inferior; *16* — sinusul Breschet; *16', 16''* — vena anastomotică Trolard și vena meningee.

Propagarea pe cale venoasă. Infecția, cu punct de plecare dentar (maxilarul superior), cutanat facial, adeno-amigdalian, rinofaringian, se propagă intracranian pe cale venoasă în două etape: prin venele oftalmice spre sinusul cavernos (fig. 65).

Toate aceste numeroase căi anastomotice venoase explică pătrunderea infecției intracraniene în sinusurile durale. Acest mod de propagare

Scanned with OKEN Scanner

a fost intuit încă din 1893 de către Macewen și confirmat ulterior de către alți autori, ca Eagleton (1924), Piquet (1931) și, mai ales, Brunner (1946).

De la sinusul cavernos, infecția se poate propaga în encefal prin tromboflebita retrogradă a venelor corticale. În cazul osteomielitei craniene sau al supurațiilor scalpului, infecția disemineză în sinusul longitudinal superior și de aici, prin tromboflebita retrogradă a venelor cerebrale, spre encefal.

Acest mod de propagare este unanim admis pentru abcesele adiacente de vecinătate; există însă și posibilitatea *propagării pe cale metastatică*. În prezent, toți autorii sînt de acord că infecțiile adiacente de vecinătate pot duce la formarea de embolus-uri septice care, drenate pe cale vasculară, prin anastomozele venoase, pot pătrunde intracranian. În aceste situații, nu are loc o leziune vasculară de tip tromboflebitic. Infecția encefalului se datorează embolus-ului septic migrat intracranian pe cale venoasă, deci acestea sînt abcese de tip metastatic (Brunner, 1946; Bonnal și colab., 1960; Ingham și colab., 1978).

Din cele spuse pînă aici, reiese importanța tratamentului corect al focarelor septice ale masivului facial și cutiei craniene de către medicii specialiști O.R.L., stomatologi, interniști, pediatri, oftalmologi etc. Tratamentul, efectuat la timp și corect, duce la asanarea acestor focare septice, deci previne abcesele cerebrale adiacente de vecinătate.

Anatomie patologică

Sediul

Abcesele cerebrale adiacente de vecinătate sînt localizate în apropierea focarului infecțios. Acest element este sigur dovedit în cazul osteomielitei cutiei craniene sau al supurației scalpului (Hudson și Holcomb, 1971; Thomas și Nel, 1977). De asemenea, infecția orbitară se propagă, ca și cea sinuzală frontoetmoidală, în lobul frontal (Elsberg, 1917; Bonnal și colab., 1960).

Infecția dentară, a maxilarului superior, adeno-amigdaliană, rinofaringiană, cutanată facială sînt drenate în plexul pterigoid și de aici în sinusul cavernos. De obicei diseminarea intracerebrală a supurației se produce în lobul frontal.

Ca în toate abcesele adiacente, datorită propagării pe cale venoasă, există localizări la distanță de focarul infecțios, numite localizări atipice.

În seria studiată, am constatat 30 de abcese adiacente de vecinătate, cu următoarea distribuție:

— lobul frontal sau cu implicarea lobului frontal: 13 cazuri (43,33%);

— lobul parietal sau cu implicarea lobului parietal: 7 cazuri (23,33%);

— lobul temporal: 4 cazuri (13,33%);

— cerebelul și unghiul pontocerebelos: 3 cazuri (10%);

— lobul occipital: 1 caz (3,33%);

— abcese multiple: 2 cazuri (6,66%).

Din aceste date reiese că abcesele adiacente de vecinătate afectează preponderent lobul frontal. Numărul abceselor situate în lobul frontal este și mai mare, dacă adăugăm și cele 2 cazuri de abcese multiple, situate tot în lobul frontal (15 cazuri — 50%). Aceasta se datorează atît diseminării intracraniene frontale a infecțiilor dentare, ale maxilarului superior, adeno-amigdaliene, cutanate faciale, cît și incidenței crescute a osteomielitei osului frontal. Afectarea preponderentă a lobului frontal este comunicată și de Bonnal și

Scanned with OKEN Scanner

colab. (1960): astfel, din 16 abcese cerebrale adiacente de vecinătate, 12 sînt localizate în lobul frontal (75%).

După prezentarea acestor date referitoare la localizarea topografică, ne vom opri pe scurt asupra punctului de plecare a infecției în abcesele cerebrale adiacente de vecinătate, pentru a ilustra mai clar localizarea cerebrală, conform legii Körner (1908). În seria personală am constatat 30 de asemenea abcese, dintre care:

— osteomielita cutiei craniene: 11 cazuri;
— infecții cutanate ale feței: 4 cazuri;
— infecții dentare: 4 cazuri;
— infecții adeno-amigdaliene și rinofaringiene: 5 cazuri;
— infecții ale scalpului: 3 cazuri;
— infecții orbitare: 3 cazuri.

Din datele de mai sus reiese că, în etiologia abceselor adiacente de vecinătate, rolul cel mai important revine osteomielitelor cutiei craniene (36,66%). Date asemănătoare prezintă Bonnal și colab. (1960): osteomielita cutiei craniene — 7 cazuri; supurații cutanate ale feței — 4 cazuri; infecții dentare — 3 cazuri; supurația sinusului maxilar — 1 caz; infecție amigdaliană — 1 caz.

Forma și numărul

În raport cu forma și numărul lor, abcesele adiacente de vecinătate prezintă următoarele varietăți anatomopatologice în seria studiată:

— abcesele unice sînt cele mai numeroase — 23 de cazuri (76,66%);
— abcesele multiloculare sînt mult mai rar întîlnite — 5 cazuri (16,66%);
— abcesele multiple sînt reprezentate de numai 2 observații clinice (6,66%).

Ca aspect anatomopatologic și număr, abcesele adiacente de vecinătate sînt prezentate comparativ cu celelalte abcese adiacente (tabelul XXI).

Preponderența abceselor unice în cadrul abceselor adiacente de vecinătate este remarcată și de alți autori (Bonnal și colab., 1960; Garfield, 1969; Ghițescu, 1974).

Stadiul evolutiv

Prezentarea aspectului evolutiv al abceselor adiacente de vecinătate, cu ocazia intervenției chirurgicale sau necroptic, relevă preponderența abceselor de tip încapsulat (26 de cazuri — 86,66%). Abcesele colectate neîncapsulate sînt în număr mic (4 observații — 13,33%), ceea ce corespunde cu datele centralizate despre abcesele adiacente (tabelul XXII).

Asociația cu alte procese supurative intracraniene

Ca și în cazul celorlalte abcese cerebrale adiacente, abcesele de vecinătate se pot asocia cu alte supurații intracraniene, dat fiind modul lor de propagare (prin continuitate). Astfel, în seria observată, am întîlnit un caz de empiem subdural. Aceste asociații de supurații intracraniene multiple complică prognosticul vital al abceselor adiacente de vecinătate.

Bacteriologie

Studiul microbian al puroiului recoltat din abcesele cerebrale adiacente de vecinătate nu relevă date deosebite față de cele menționate cu ocazia celorlalte tipuri de abcese cerebrale adiacente. Am constatat că pe primul loc se află abcesele monomicrobiene, urmate, în ordine, de abcesele cu culturi sterile și apoi de cele polimicrobiene.

Scanned with OKEN Scanner

Dintre germenii patogeni, agentul etiologic principal a fost stafilococul patogen, urmat de enterococ, streptococ, B. proteus. De multe ori, chiar în cazul infecțiilor adeno-amigdaliene, s-au obținut culturi sterile în abcesele cerebrale adiacente, datorită tratamentului susținut cu antibiotice, efectuat anterior.

Mai menționăm că, în cazul abceselor cerebrale avînd ca punct de plecare infecțiile dentare, germenii izolați fac parte din flora gram-negativă sau sînt asociații polimicrobiene. Unii autori, ca Hollim și colab. (1967), Ingham și colab. (1978), atrag atenția asupra florei anaerobe existente în abcesele cerebrale de acest tip, și anume streptococul anaerob.

Desigur că, în conformitate cu datele clasice, infecțiile cutanate ale feței, supurațiile orbitei și ale scalpului, osteomielita craniului produc abcese cerebrale, din care a fost izolat cel mai frecvent stafilococul patogen (Garfield, 1978; Bullitt și Lehman, 1979).

Tabloul clinic

Debutul afecțiunii este deosebit de variat, în funcție de virulența microbilor, vîrsta pacientului, tratamentele cu antibiotice efectuate anterior, aspectul clinic al focarului infecțios primar.

Insistăm asupra faptului că focarul infecțios primar poate masca complet debutul abcesului cerebral, fie prin aspectul său acut sau reacutizat (de exemplu: supurația orbitară, dentară, cutanată facială etc.), fie prin starea septicemică generală. Afectarea cerebrală poate trece neobservată la un examen clinic incomplet și astfel simptomele de debut (cefalee, vărsături, sindrom meningian) sînt interpretate ca semne ale focarului infecțios primar.

Tipurile de debut pot fi sistematizate astfel:

— debutul acut (12 cazuri) prin sindrom meningian clinic și biologic, crize comițiale focalizate, deficit motor instalat rapid și, rar, prin alterarea stării de conștiență;

— debutul lent progresiv (18 cazuri) prin fenomene de HIC ce se instalează treptat sau prin deficit neurologic cu evoluție treptată spre agravare (deficit motor, tulburări de vorbire, paralizii de nervi cranieni, hemianopsie etc.).

Dintre semnele clinice prezente la debutul abceselor adiacente de vecinătate, primul pe care l-am constatat este cefaleea (94%), urmată de vărsături, crize comițiale, sindrom meningian, deficit motor, tulburări de vorbire etc.

Durata intervalului dintre apariția primului semn de afectare cerebrală și instalarea perioadei de stare este în medie de 3—4 săptămîni. Există situații clinice în care acest interval poate fi extrem de scurt (10—14 zile), fapt constatat și în cazul altor abcese adiacente.

Perioada de stare. Tabloul clinic al abceselor adiacente de vecinătate, în perioada de stare, nu prezintă particularități față de celelalte abcese cerebrale adiacente. De aceea, vom menționa numai cîteva elemente caracteristice.

Sindromul infecțios. Este reprezentat de semne clinice locale deosebit de intense. Am întîlnit asemenea fenomene în cazul osteomielitei craniului și al supurațiilor orbitare (exoftalmie). Sindromul infecțios local este constatat de către toți autorii, dar cu intensitate diferită. În general, infecțiile masivului facial și ale cutiei craniene se manifestă acut, cu tot tratamentul antiinflamator și antibiotic care se aplică în prezent.

Sindromul infecțios general este reprezentat prin hipertermie (pre-

zentă în 38% din cazuri), creşterea V.S.H. (42% din cazuri) şi, mai ales, prin hiperleucocitoză cu neutrofilie (88% din cazuri). Dealtfel, hiperleucocitoza cu neutrofilie reprezintă semnul biologic cel mai fidel.

Sindromul de HIC. A fost prezent în forma sa completă, în 42% din cazuri. În ultimul deceniu, sindromul complet de HIC este mai rar constatat (32% din cazuri), ceea ce dovedeşte că diagnosticul se pune mult mai precoce şi că adresabilitatea s-a îmbunătăţit. Menţionăm că în cadrul sindromului de HIC, cea mai frecventă modificare a fundului de ochi o constituie edemul papilar în stadiul II.

Sindromul neurologic de localizare. Dezvoltarea abcesului cerebral în diferiţi lobi împrumută simptomatologia neurologică a lobului respectiv. Cu toate acestea, dezvoltarea lentă, cu efect de comprimare şi nu de distrucţie a structurilor encefalice, determină apariţia tardivă a fenomenelor neurologice de localizare. Cel mai adesea, însuşi sindromul de HIC maschează şi domină simptomatologia neurologică de lob.

Simptomul clinic cel mai frecvent este deficitul motor de diferite grade (23 de cazuri — 76,66%), urmat de tulburări de vorbire (12 cazuri — 40%), crize comiţiale generalizate majore sau focalizare (11 cazuri — 36,66%), sindrom meningian (11 cazuri — 36,66%), sindroame cerebeloase, paralizii de nervi cranieni (perechea VII oculomotori), hemianopsie.

Sindromul meningian. Un număr important de abcese cerebrale adiacente de vecinătate pot debuta prin sindrom meningian evident clinic şi biologic (4 cazuri — 13,33%). Acest fapt se explică prin propagarea intracraniană a infecţiei, ca în toate abcesele adiacente.

Ca o particularitate a abceselor adiacente, sindromul meningian este prezent destul de des în perioada de stare, indiferent de punctul de plecare a infecţiei (21 de cazuri — 70%).

Tipurile de afectare meningiană sînt, fie de simplă reacţie cu pleiocitoză sub 50 elemente/mm^3, fie de meningită însoţită de semne neurologice de focar, aceasta din urmă necesitînd investigaţii neurochirurgicale, pentru confirmarea sau infirmarea diagnosticului de abces cerebral.

Tulburările psihice. Alterarea de diferite grade a stării de conştiinţă-conştienţă din abcesele cerebrale adiacente de vecinătate este constatată de către toţi autorii (tabelul XIII).

În cazul abceselor cerebrale adiacente de vecinătate, am constatat următoarele:

— stare de conştienţă normală în momentul internării (perioada de stare): 15 cazuri — 50%;

— modificări ale conştiinţei (confuzie, somnolenţă, obnubilare): 11 cazuri — 36,66%;

— modificări ale stării de conştienţă (comă de diferite grade): 4 cazuri — 13,33%.

Din datele expuse, putem conchide că, dintre pacienţii cu abcese adiacente, la cei cu abcese de vecinătate, în 50% din cazuri starea psihică este normală în momentul internării. Aceasta se explică prin existenţa frecventă a osteomielitei craniene, care determină internarea pacientului mult mai devreme, înainte de instalarea tulburărilor psihice.

Dintre tulburările psihice, cea mai frecventă e somnolenţa de diferite grade.

Tabloul clinic descris anterior este rareori complet, de obicei pacientul prezentînd, în perioada de stare, sindrom infecţios, sindrom meningian,

Scanned with OKEN Scanner

sindrom de HIC și, uneori, tulburări psihice. La formularea diagnosticului, vom ține seama, în plus, de antecedentele pacientului și, mai ales, de aspectul acut al infecției primare.

Pentru ilustrarea tabloului clinic în perioada de stare, prezentăm o observație, punctul de plecare fiind o supurație orbitară.

Obs. clinică (fișa nr. 60 293). **Pacientul P.S., în vîrstă de 8 ani, este internat în Clinica de neurochirurgie în luna octombrie 1979 pentru cefalee, vărsături, exoftalmie stîngă cu semne locale de inflamație. Debutul afecțiunii precedă internarea cu o lună, cînd pacientul a fost internat într-un serviciu de oftalmologie pentru oftalmie stîngă, axială, nepulsatilă, dureroasă, cu chemozis și FO normal. S-a instituit tratament cu antibiotice și s-a considerat, pe baza datelor clinice (supurație orbitară incipientă) și paraclinice, că este vorba de o exoftalmie de cauză inflamatorie. Afecțiunea evoluează favorabil timp de trei săptămîni, după care pacientul prezintă brusc cefalee, vărsături, reacutizarea inflamației orbitare stîngi cu exoftalmie, fenomene care determină internarea în serviciul de neurochirurgie. La internare, pacientul prezintă sindrom infecțios local (orbitar stîng) și general (stare subfebrilă, V.S.H.=25/46 mm; NL=12 100/mm^3 cu 73% neutrofile), sindrom complet de HIC cu edem papilar în stadiul II, preponderent de partea afectată; sindrom meningian, fără deficit neurologic sau tulburări psihice. Investigațiile neurochirurgicale s-au orientat către un proces expansiv intracranian și au fost confirmate de angiografia arterei carotide stîngi. Angiografia evidențiază un proces înlocuitor de spații frontal stîng (fig. 66). Se intervine chirurgical și se extirpă în totalitate un abces încapsulat, situat la nivelul circumvoluțiunii F_2, imediat subcortical și avînd aspect multilocular. Din conținutul purulent se izolează stafilococ patogen. Evoluția postoperatorie este favorabilă, așa încît la externare, pacientul nu prezenta sechele neurologice.**

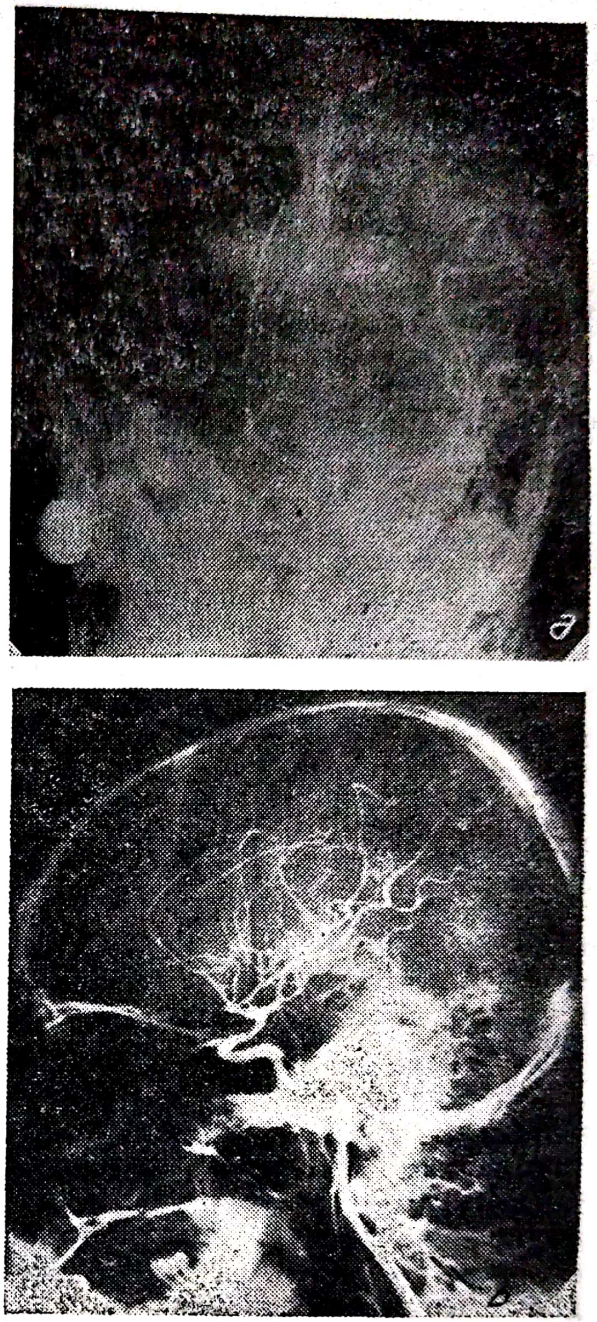

Fig. 66 — Angiografie carotidiană stîngă; se evidențiază un proces înlocuitor de spațiu avascular frontal stîng: *a* — imagine de față; *b* — imagine de profil.

Investigații paraclinice. Din multele investigații neurochirurgicale care pot fi efectuate, în abcesele cerebrale adiacente de vecinătate, informațiile cele mai utile le furnizează EEG, scintigrafia cerebrală, angiografia cerebrală și, desigur, tomografia computerizată. Ventriculografia, așa cum am mai menționat, este rezervată numai cazurilor în care diagnosticul angiografic rămîne incert. Contrar altor tipuri de abcese, în abcesele adiacente de vecinătate este foarte important să nu se omită

radiografia craniană simplă, deoarece aceasta evidenţiază leziunile de osteomielită.

Diagnostic. Diagnostic diferenţial

Tabloul clinic complet este revelator pentru stabilirea diagnosticului de abces cerebral. În majoritatea cazurilor, în perioada de stare, pacienţii nu prezintă întreaga simptomatologie sau tulburările stării de conştiinţă (coma) acoperă şi domină tabloul clinic. Desigur, existenţa focarului infecţios adiacent este revelatoare atît prin simptomatologia sa, cît şi prin felul de a reacţiona la tratament. De multe ori focarul infecţios adiacent domină tabloul clinic sau produce o stare septicemică ce maschează debutul abcesului cerebral. Fenomenele inflamatorii locale sînt revelatoare pentru explicarea punctului de plecare a infecţiei cerebrale. În aceste condiţii, *diagnosticul pozitiv* de abces cerebral adiacent prin infecţie de vecinătate este mult mai uşor de susţinut.

Investigaţiile O.R.L., oftalmologice, stomatologice etc. dovedesc existenţa şi intensitatea focarului infecţios primar, elementul de plecare a infecţiei cerebrale. Investigaţiile paraclinice neurochirurgicale sînt cele care vor tranşa cu certitudine diagnosticul de abces cerebral.

Un element aparte îl constituie *osteomielita craniană:* chiar dacă fenomenele locale inflamatorii domină tabloul clinic, diagnosticul de abces cerebral poate fi suspectat în orice moment, astfel că abcesele cerebrale adiacente de acest tip sînt diagnosticate în timp util.

Există şi aici posibilitatea apariţiei fenomenelor clinice de proces expansiv situat preponderent în lobul frontal, în lipsa unor date concludente despre infecţia primară din regiunea masivului facial, scalpului etc. Aceasta este mai ales consecinţa asanării aparente a focarului infecţios primar după antibioterapie.

Oricum, în orice tip de abces cerebral, insistăm asupra necesităţii de a se efectua, ca examen de rutină, *investigaţiile O.R.L., oftalmologice, stomatologice,* cu scopul de a se depista un eventual focar supurativ cerebral adiacent.

Diagnosticul diferenţial poate să reiasă chiar din diagnosticele de trimitere către Clinica de neurochirurgie, şi anume: abces cerebral, supuraţie dentară cu abces cerebral, osteomielită frontală cu abces cerebral, celulită orbitară cu abces cerebral adiacent, flegmon amigdalian cu meningoencefalită, meningoencefalită supurată; tromboflebită de sinus cavernos, empiem subdural, tumoare cerebrală, abces extradural etc. Indiferent de diagnosticul de trimitere, se impune supravegherea şi investigarea atentă a acestor pacienţi într-un serviciu de neurochirurgie pentru depistarea unui posibil abces cerebral. Mai mult, insistăm asupra necesităţii de a se urmări evoluţia sub tratament a acestor pacienţi, la care se poate dezvolta un abces cerebral în al doilea timp, după o perioadă de latenţă.

Evoluţie, complicaţii

Abcesele cerebrale adiacente de vecinătate, netratate, nu evoluează spre vindecare. Afecţiunea are prognostic vital grav. De la primul semn de afectare cerebrală şi pînă la instalarea întregului tablou clinic, deci a perioadei de stare, evoluţia abceselor de acest tip durează între 2 şi 4 săptămîni. Evoluţia clinică poate fi continuă, cu instalarea treptată a semnelor, sau, mai frecvent, în doi timpi,

Scanned with OKEN Scanner

cu o perioadă intermediară de latență, variabilă.

Ca orice tip de abces, abcesele adiacente de vecinătate pot evolua acut, subacut sau cronic, în funcție de încapsularea și delimitarea treptată a colecției purulente.

Există, și în cadrul acestor tipuri de abcese, posibilitatea agravării bruște printr-o complicație (fisura abcesului sau producerea fenomenului de angajare) sau e evoluției pseudotumorale ori latente. Ultimul tip evolutiv este rar întîlnit în acest tip de abcese și poate fi considerat urmarea tratamentului cu antibiotice, care determină încapsularea colecției purulente. Nu am constatat nici un asemenea caz în seria studiată, iar Bonnal și colab. (1960) au publicat un singur caz de acest tip.

O atenție deosebită o acordăm *osteomielitei craniene*, care evoluează continuu, cu posibile reacutizări, chiar sub tratament cu antibiotice, și afectare meningocerebrală rapidă. La acest tip de abcese adiacente am constatat evoluția cea mai scurtă, bolnavii fiind îndrumați în timpul cel mai scurt către Clinica de neurochirurgie. Oricînd osteomielita craniană poate produce, în cursul evoluției sale, un abces cerebral; de aceea afecțiunea nu trebuie neglijată.

Ca agent etiologic, în abcesele adiacente de vecinătate predomină stafilococul patogen. Toți autorii sînt de acord că prognosticul și evoluția abceselor, avînd stafilococul patogen ca agent etiologic, sînt favorabile.

Tratament

Tratamentul abceselor cerebrale adiacente de vecinătate a fost prezentat în capitolul „Considerații generale", și anume: antibioterapia, tratamentul edemului cerebral, tratamentul chirurgical, tratamentul complicațiilor și tratamentul focarului infecțios primar.

Nu vom descrie numeroasele tehnici chirurgicale încercate, ci vom spune doar că tratamentul chirurgical actual, aplicat în prezent și în Clinica de neurochirurgie din București, constă în exereza completă a abcesului odată cu capsula, prin volet osteoplastic. În cazul osteomielitei craniene, tehnica chirurgicală va rezolva în același timp operator și focarul de infecție osoasă, și abcesul cerebral.

Rezultatele tratamentului în 30 de abcese adiacente de vecinătate pot fi sistematizate astfel:

— au decedat preoperator 2 pacienți (6,66%), internați în stare de comă profundă, la care diagnosticul de abces cerebral s-a stabilit necroptic; un caz a fost etichetat drept abcese multiple în ambele emisfere cerebrale, iar celălalt prezenta fenomene de angajare datorate unui abces situat în lobul temporal.

— au fost operați 28 de pacienți prin următoarele metode:

- drenaj cu ablație parțială: 1 caz (3,33%), urmat de deces postoperator prin meningoencefalită supurată;
- ablație totală a abcesului odată cu capsula sau fragmentar a fost efectuată în 27 de situații clinice și s-a soldat postoperator cu 4 decese (14,81%).

Din datele de mai sus, constatăm că mortalitatea operatorie în abcesele adiacente de vecinătate este de 17,85%, deci mai mică decît mortalitatea generală a abceselor cerebrale (25,39% — tabelul XVIII). Menționăm că din cele 5 abcese adiacente de vecinătate operate în ultimul deceniu, nu a existat nici un deces postoperator, ca urmare a posibilităților moderne de diagnostic și tratament și experienței echipei neurochirurgicale. Pentru compararea datelor personale amintim că Bonnal și colab.

Scanned with OKEN Scanner

(1960) raportează 4 decese (3 pacienți cu osteomielită craniană) din 19 abcese de acest tip, operate (21,05%).

De asemenea, abcesele adiacente de vecinătate au cea mai scăzută mortalitate operatorie față de toate tipurile de abcese adiacente. Astfel, în cazul abceselor otogene, mortalitatea este de 23,04%, iar în cazul abceselor rinogene, de 19,44% (tabelul XXIII).

Prognosticul vital al abceselor cerebrale adiacente de vecinătate depinde de vîrsta pacienților, virulența infecției microbiene, intensitatea sindromului infecțios local, alterarea conștienței în momentul intervenției chirurgicale, asociația cu alte supurații intracraniene, stabilirea precoce a diagnosticului și practicarea intervenției chirurgicale în timp util.

Tratamentul complicațiilor postoperatorii a constat în terapia susținută a meningoencefalitelor purulente și a recidivelor.

Recidivele abceselor cerebrale adiacente de vecinătate au fost constatate în 2 cazuri. Ambele situații clinice au fost diagnosticate și operate în timp util. Prognosticul vital, în aceste situații, a fost favorabil, dar pacienții au rămas cu numeroase sechele neuropsihice.

Tratamentul focarului infecțios primar constituie, ca și în celelalte abcese adiacente, un element important. Imediat după rezolvarea supurației cerebrale va fi asanat focarul infecțios primar. Acest moment terapeutic trebuie efectuat cît mai devreme, pentru a se preveni reînsămînțările septice cerebrale. Asanarea focarului infecțios primar previne o altă complicație supurativă intracraniană, și anume posibila recidivă a abcesului sau însămînțarea septică pe cale hematogenă în orice parte a organismului.

Sechelele neuropsihice. Abcesele cerebrale adiacente de vecinătate sînt grevate de un număr relativ mic de sechele neuropsihice postoperatorii. Localizarea lor cu precădere în lobul frontal, dispunerea lor superficială, subcorticală, posibilitățile terapeutice actuale, favorizează ablația lor în condiții chirurgicale perfecte, deci limitează instalarea sechelelor neuropsihice. Abcesul cerebral secundar osteomielitelor craniene poate fi diagnosticat în timp util, situarea sa în apropierea focarelor infecțioase osoase favorizînd, de asemenea, stabilirea diagnosticului și intervenția chirurgicală promptă.

În seria personală, din cei 27 de pacienți cu abcese cerebrale de acest tip, operate, 4 au decedat (2 pacienți internați cu stare de conștiență alterată, un caz de abcese multiple, un caz cu empiem subdural asociat). Din cele 23 de cazuri rămase în observație, au putut fi urmăriți, pe o perioadă cuprinsă între 1 și 20 de ani (în medie 5 ani), 21 de pacienți. La aceștia din urmă, situația se prezintă astfel:

— vindecați fără sechele: 13 cazuri (61,90%);

— vindecați cu sechele minore, care permit reluarea activității: 6 cazuri (28,57%).

— vindecați cu sechele majore, cu incapacitate de muncă temporară sau definitivă: 2 cazuri (9,52%).

Insistăm asupra numărului mare de pacienți vindecați fără sechele (peste 60%); dacă îi mai adăugăm și pe cei cu sechele minore, putem constata că la peste 90% dintre pacienții cu abcese adiacente de vecinătate, prognosticul funcțional este favorabil. Comparativ cu celelalte tipuri de abcese adiacente, abcesele de vecinătate dau numărul cel mai mic de sechele neuropsihice. În tabelul XXIV redăm sintetic aspectul

Scanned with OKEN Scanner

sechelelor neuropsihice postoperatorii la toată grupa de abcese adiacente.

Dintre sechelele neuropsihice, în ordinea frecvenței, am constatat: deficit motor, crize comițiale majore, tulburări de vorbire, sindroame cerebeloase, pareze de nervi oculomotori, modificări de cîmp vizual. Sechelele neuropsihice majore (crize comițiale și deficit motor de tipul plegiei) au fost observate în cazurile de abcese adiacente de vecinătate recidivate.

Abcesele cerebrale metastatice

Date generale

Motto:

„Each case has its lesson, a lesson which may be but is not always learned".

W. OSLER

Abcesele cerebrale metastatice sînt cunoscute încă din secolul trecut. Primele publicații care le menționează aparțin lui Ballet (1880), care descrie abcese cerebrale multiple în malformații cardiace, și lui Cayley (1884), care comunică un abces cerebral asociat cu bronșiectazie; Macewen (1893) menționează abcesele cerebrale în cadrul supurațiilor pleuropulmonare. Cu timpul, publicațiile despre abcesele cerebrale asociate cu infecții în diferite părți ale organismului (mai ales pleuropulmonar) se înmulțesc (Bouchez, 1910; Groth 1910; Couteaud, 1911, 1913; Ballance, 1912; Gilbert, 1914; Condat, 1917; Roulland, 1917; Saelhof, 1920).

Treptat, din datele asupra abceselor cerebrale metastatice se conturează și patogenia lor. Weed și colab. (1920) dovedesc experimental că infecția meningocerebrală poate fi produsă prin injectarea de embolusuri septice în circulația arterială. Astfel, în monografia lui Eagleton (1924) sînt descrise amănunțit patogenia, clinica și terapia abceselor cerebrale metastatice.

Ulterior apar numeroase lucrări referitoare la abcesele metastatice fie de cauză supurativă pleuropulmonară, fie în cadrul cardiopatiilor congenitale cianogene, fie în cadrul altor focare septice din organism (Nickerson, 1935; Grant, 1943; Lande-Launey, 1946; Le Beau, 1946; Valladares și Fierro 1947; Hoen, 1948; Pennybacker și Sellors, 1948; Rizzoli și colab., 1948; Joselevic și Kleisman, 1949; Le Beau și Rosier, 1949; Martin, 1949; Lehman, 1950; Maronde, 1950; Müller, 1953; King și Perez, 1956; Konopacki, 1957; Gregory și colab., 1967; Molinari și colab., 1973).

Toate seriile mari asupra abceselor cerebrale cuprind date clinico-terapeutice referitoare la abcesele metastatice (Piquet, 1931; Atkinson, 1934; Adson și Graig, 1935; Grant, 1941; Sachs, 1946; Jooma, Pennybacker, Tutton, 1951; Pennybacker, 1951; Tutton, 1953; Loeser și Scheinberg, 1957; Weber, 1957; Kerr și colab., 1958; Paillas și colab., 1958; Bonnal și colab., 1960; Kiser și Kendig, 1963; Acquaviva și colab., 1967; Krayenbühl, 1967; Garfield, 1969; Carey și colab., 1972; Morgan și colab., 1973; Samson și Clarke, 1973; Brewer și colab., 1975; van Alphen și Dreissen, 1976).

Studii asupra abceselor metastatice au fost efectuate și pe baza unor *serii mari de autopsii,* în urma cărora s-a putut stabili incidența acestor tipuri de abcese (Schorstein, 1909; Ruegg, 1927; Evans, 1931; Courville și Nielsen, 1934; Chiari, 1949; Gates, 1950).

Scanned with OKEN Scanner

Numeroasele studii, care le-au fost consacrate, dovedesc importanța deosebită a abceselor metastatice, date fiind incidența lor mare și mortalitate extrem de ridicată, chiar în prezent.

Frecvența

Frecvența abceselor cerebrale metastatice este apreciată ca secundară abceselor adiacente considerate în totalitate (tabelul IX). Astfel, Fasiani și Beduschi (1951) raportează 14 cazuri din 61 de abcese cerebrale (22,9%); Pennybacker (1951) — 36 de cazuri dintr-un număr total de 110 abcese cerebrale (32,7%); Tutton (1953) — 52 de cazuri din 212 abcese cerebrale (24,5%); Bonnal și colab. (1960) — 149 de cazuri din 547 de abcese cerebrale (27,2%); Martin și colab. (1960) — 15 din 53 de cazuri (28,3%); Matthijs (1963) — 28 de cazuri din 103 abcese cerebrale (27,1%); Jadot și G. de Meurisse (1964) — 13 cazuri din 61 de abcese cerebrale (21,3%); Liske și Weikers (1964) — 24 de cazuri din 110 (21,8%); Acquaviva și colab. (1967) — 8 cazuri din 70 de abcese cerebrale (11,4%); Beller și colab. (1973) — 21 de cazuri din 89 de abcese cerebrale (23,5%); Morgan și colab. (1973) — 23 din 88 de cazuri abcese cerebrale (26,1%); Biard (1974) — 8 cazuri din 50 de abcese cerebrale (16%); van Alphen și Dreissen (1976) — 18 cazuri din 100 de supurații cerebrale (18%).

Există și studii în care abcesele metastatice depășesc ca număr abcesele adiacente, *ocupînd primul loc în grupele patogenice* ale abceselor cerebrale. Astfel, Rüegg (1927) raportează 43 de abcese cerebrale verificate necroptic (41,3%). Aceste date sînt completate cu seriile clinice prezentate de: Le Beau (1946) — 22 de cazuri din 55 de abcese cerebrale (40%); Weber (1957) — 29 de cazuri din 73 de abcese cerebrale (39,7%); Krayenbühl (1967) — 61 de cazuri din 130 de abcese cerebrale (46,9%); Carey și colab. (1972) — 53 de cazuri din 86 de abcese cerebrale (61,6%). Aceste statistici au fost efectuate mai ales pe cazuri de abcese metastatice; în plus, autorii respectivi includ în acest grup abcesele cu punct de plecare adiacent, situate la nivelul masivului facial (abcese amigdaliene, dentare, orbitare, rinofaringiene etc.).

După prezentarea acestor date generale culese din literatura de specialitate, privitoare la abcesele metastatice, ne vom referi la seria personală. Astfel, din cele 810 abcese cerebrale diagnosticate operator sau necroptic, cele metastatice totalizează 184 de cazuri, ceea ce reprezintă 22,71% (tabelul IX). Pe baza acestor date și a celor din literatura de specialitate, susținem că abcesele metastatice reprezintă 20—30% din totalul abceselor cerebrale, date confirmate de seriile anatomopatologice publicate (fig. 67).

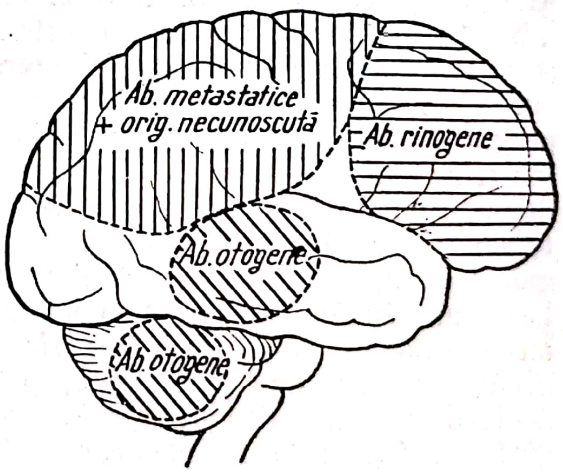

Fig. 67 — Prezentare schematică a localizării abceselor cerebrale metastatice comparativ cu abcesele adiacente.

Din datele seriei personale rezultă că abcesele cerebrale metastatice ocupă locul al doilea în cadrul abceselor cerebrale: astfel, abcesele adia-

cente domină ca frecvență — 393 de cazuri (48,51%), fiind urmate de abcesele metastatice — 184 de cazuri (22,71%).

Patogenie

Numeroasele studii despre patogenia abceselor metastatice au încercat și au reușit să dovedească punctul de plecare a infecției și modul ei de propagare intracranian.

Punctul de plecare a infecției. Legătura dintre infecția din orice parte a organismului și abcesul cerebral a fost remarcată de la primele observații. Punctul de plecare a infecției, adică focarul septic primar în abcesele metastatice, este situat cu precădere la nivelul pleuropulmonar. Celelalte focare septice pot fi situate în orice altă parte a organismului. Astfel, au fost descrise abcese metastatice în cadrul unor afecțiuni ca: supurațiile hepatice (Couteaud, 1911 și 1913), infecțiile genitourinare (King și Perez, 1956; Kiser și Kendig, 1963), supurațiile tractului digestiv (Konopacki, 1957; Morgan și colab., 1973; Law și colab., 1976), endocarditele bacteriene (Newton, 1956; Liske și Weikers, 1964), tumorile osoase infectate și plăgile suprainfectate ale membrelor (Krayenbühl, 1967), supurațiile dentare cu mod de propagare hematogen (Kiser și Kendig, 1963; Morgan și colab., 1973; van Alphen și Dreissen, 1976). Desigur că pacienții cu cardiopatii congenitale cu *shunt* dreapta-stînga, deci cianogene, prin scurtcircuitarea filtrului pulmonar, sînt predispuși la abcese cerebrale. În funcție de punctul de plecare a infecției, abcesele cerebrale metastatice pot fi clasificate în trei grupe: abcese în cadrul infecțiilor pleuropulmonare (toracogene), în cadrul cardiopatiilor congenitale cianogene, în cadrul altor focare septice sistemice.

Amintim că focarul septic poate fi acut, subacut sau latent, oricum decelabil clinic.

Modul de propagare. Infecția se propagă intracranian pe cale vasculară, îndeosebi arterială, și, extrem de rar, pe cale venoasă.

Calea arterială este dovedită în mod incontestabil de numeroase studii experimentale (Weed și colab., 1920; Molinari și colab., 1973). Infectarea encefalului pe cale arterială se produce prin embolus-uri septice plecate mai ales de *la supurațiile pleuropulmonare.* Astfel, embolus-ul septic este lansat direct în circulația mare și deci pătrunde pe calea arterei carotide interne în sistemul vascular cerebral. Condițiile locale din substanța albă favorizează cantonarea infecției la acest nivel și producerea abcesului cerebral. Supurațiile pleuropulmonare ocupă deci primul loc în apariția abceselor metastatice, indiferent că este vorba de un empiem pleural, bronșiectazie, abces pulmonar, pneumopatii abcedate etc.

Pe locul al doilea ca frecvență în ceea ce privește propagarea infecției către encefal, se situează *cardiopatiile congenitale cu shunt venoarterial* (dreapta-stînga). În acest caz, embolus-urile septice, colectate de sistemul cav, ajung în cavitățile inimii drepte, de unde, prin *shunt*-ul dreapta-stînga, infecția pătrunde în circulația arterială. Se realizează astfel o embolie septică paradoxală, cu posibilitatea de producere a unui abces cerebral, avînd în vedere că filtrul pulmonar este scurtcircuitat. Un aspect asemănător poate fi constatat și în fistulele arteriovenoase pulmonare.

Mult mai rar, embolus-urile septice din orice *focar supurativ al organismului,* mai ales în cadrul unei septicemii, pot produce abcese cerebrale după parcurgerea filtrului pul-

monar. În patologie, ca urmare a chirurgiei grefelor de organ și investigațiilor vasculare intempestive, au apărut, în ultimul deceniu, aspecte patogenice noi. În aceste situații, tratamentul cu antibiotice se efectuează cu doze foarte mari, ceea ce duce la dezvoltarea explozivă a florei micotice și la constituirea unor abcese metastatice la distanță, deci și cerebrale.

După Bonnal și colab. (1960), calea arterială poate fi confirmată și pe baza datelor anatomice, nu numai a celor experimentale, întrucît existența leziunilor de arterită în vecinătatea abcesului cerebral este vizualizată angiografic. Dealtfel, anterior autorilor citați, Pouyanne și colab. (1952) aduc date convingătoare în această direcție.

Calea venoasă este mult mai rar incriminată în propagarea embolus-ului septic și producerea abcesului cerebral. Eagleton (1924), Collis (1944), Cohn și colab. (1950) susțin această modalitate patogenică bazîndu-se pe constatarea că abcesele cerebrale sînt extrem de rare în decursul endocarditelor supurate. De aceea, se consideră că embolus-urile septice se propagă pe cale venoasă, urmînd traiectul: vene intercostale, vene spinale, sinusurile venoase ale *durei mater*, tromboflebită corticală și însămînțare cerebrală. Contra acestor argumente, Weber (1957) ridică argumentul incidenței rare a abceselor cerebeloase metastatice. Nu putem confirma sau infirma această cale, care nu este însă acceptată de autorii actuali anglo-saxoni.

Clasificare. Abcesele metastatice se clasifică în funcție de patogenie, în trei grupe:

— abcesele cerebrale metastatice cu punct de plecare pleuropulmonar; în seria personală, acestea totalizează 105 cazuri;

— abcesele cerebrale metastatice în cadrul cardiopatiilor congenitale cianogene; în seria personală — 17 cazuri;

— abcese cerebrale metastatice cu punct de plecare cunoscut; în seria personală — 62 de cazuri.

Abcesele cerebrale metastatice cu punct de plecare pleuropulmonar

Date generale

Abcesele cerebrale metastatice de origine pleuropulmonară, principalul grup de abcese metastatice, sînt cunoscute încă din secolul trecut. Aproape toate studiile amintite cu ocazia abceselor cerebrale metastatice se referă cu precădere la abcesele de origine pleuropulmonară. Așa cum am arătat, există autori care iau în discuție numai acest tip de abcese din cadrul abceselor metastatice (Cohen, 1934; Brocard și Daum, 1941; Grant, 1943; Cohen și Drooz, 1945; Lande-Launey, 1946; Le Beau, 1946; Prevot și Raynaud, 1947; Hoen, 1948; Pennybacker și Sellos, 1948; Nielsen și colab., 1950; Paine și colab., 1950; Rogge și Schumann, 1950; Pecker și Clement, 1952; Roll și colab., 1954).

În prezent, abcesele metastatice de origine pleuropulmonară sînt prezentate în cadrul seriilor generale de abcese cerebrale (Kayenbühl, 1967; Carey și colab., 1972; Morgan și colab., 1973; Brewer și colab., 1975; Bhatia și colab., 1973; Samson și Clarke, 1973; van Alphen și Dreissen, 1976). De fapt, nu există publicație despre abcesele cerebrale în

Scanned with OKEN Scanner

care abcesele metastatice de origine pleuropulmonară să nu fie menționate.

Frecvența

Abcesele cerebrale metastatice de origine pleuropulmonară sînt *frecvente*, fapt observat de către toți autorii. În seria personală, ele reprezintă 105 cazuri, ceea ce, din numărul total de abcese cerebrale studiate (810 observații clinice), constituie 12,9%. Alți autori menționează abcesele metastatice de origine pleuropulmonară în proporții diferite, dar oricum, destul de ridicate. Astfel, Loeser și Scheinberg (1957) găsesc 12 cazuri din 99 de abcese cerebrale studiate (12%); Bonnal și colab. (1960) — 70 de cazuri din 547 de abcese cerebrale (12,79%); Kiser și Kendig (1963) menționează 16 cazuri din 139 de supurații encefalice (11,51%); Acquaviva și colab. (1967) — 5 cazuri din 70 de abcese cerebrale (7,14%); Karyenbühl (1967) — 27 de cazuri din 130 de abcese cerebrale (20,76%); Carey și colab. (1972) — 33 de cazuri din 86 studiate (38,37%); Beller și colab. (1973) — 7 cazuri din 89 studiate (7,86%); Morgan și colab. (1973) — 9 cazuri din 88 studiate (10,22%). Un element interesant aduc Loeser și Scheinberg (1957), care relevă seriile mari de studii referitoare la abcesele de acest tip din cadrul abceselor cerebrale; Evans (1931) — 11%; Woltman (1933) — 11%; Bucy (1938) — 17%; Erasmus (1950) — 10%; Pennybacker (1951) — 19%; Ballantine și White (1953) — 32%.

Pe baza acestor date putem concluzia că abcesele metastatice de origine pleuropulmonară reprezintă 10—15% din totalitatea abceselor cerebrale.

Frecvența abceselor metastatice de origine pleuropulmonară în cadrul grupului de abcese metastatice este cea mai mare; însăși patogenia abceselor metastatice explică aceasta. În seria personală am constatat 105 abcese de acest tip din totalul de 184 de abcese metastatice (57,06%), adică peste jumătate dintre abcesele cu acest mod de propagare. Bonnal și colab. (1960) menționează 70 de abcese metastatice cu punct de plecare pleuropulmonar din 147 de abcese metastatice (47,61%); Liske și Weikers (1964) — 10 cazuri din 24 de abcese metastatice (41,66%); Krayenbühl (1967) — 27 de cazuri din 61 de abcese metastatice (44,26%); Carey și colab. (1972) — 33 de cazuri din 53 de abcese metastatice (62,26%); Morgan și colab. (1973) — 9 cazuri din 23 de abcese metastatice (39,13%). Din datele enumerate se observă că acest tip de abcese reprezintă între 40% și 60% din totalul abceselor metastatice.

Frecvența raportată la sex relevă afectarea preponderentă a sexului masculin, mult mai expus supurațiilor pleuropulmonare. În seria studiată, sexul masculin a fost constatat în 81 de cazuri, deci în proporție de peste 3 : 1 (77,14%), fapt confirmat și de datele altor autori.

Frecvența raportată la grupa de vîrstă evidențiază afectarea preponderentă a deceniilor al III-lea și al V-lea de vîrstă. În timp ce în deceniile al II-lea și al III-lea predomină abcesele adiacente, în deceniile al III-lea și al V-lea sînt mai frecvente abcesele metastatice și îndeosebi cele de origine pleuropulmonară. Interesant că și la vîrstele extreme (0—3 ani și peste 60 de ani), numărul abceselor cu acest tip de propagare este mai mare (tabelul VIII).

Frecvența raportată la emisferul dominant este semnificativă la abcesele metastatice de origine pleuropulmonară. Se observă o afectare preponderentă a emisferului stîng

(62,2%), ceea ce se explică prin fluxul circulator mai direct la nivel carotidian stîng.

Patogenie

Pentru explicarea patogeniei abceselor cerebrale metastatice cu punct de plecare pleuropulmonar, ne vom referi, pe scurt, la corelațiile dintre focarul inițial și supurația cerebrală, ca și la modul de propagare a infecției spre encefal.

Punctul de plecare a infecției. Focarul septic primar, situat la nivel pleuropulmonar, este reprezentat, în ordinea frecvenței, de: bronșiectazii suprainfectate, abcese pulmonare, tuberculoză pulmonară suprainfectată spontan sau postoperator, infecții pulmonare acute (pneumonie, bronhopneumonie), infecții pleurale (pleurezii purulente), neoplasm pulmonar suprainfectat. Frecvența mare a bronșiectaziei suprainfectate a fost remarcată de la început (Cayley, 1884; Gilbert, 1914; Ménétrier și Durand, 1920; Saelhof, 1920). La infecțiile pulmonare ca punct de plecare al abceselor cerebrale se referă și Groth în teza sa din 1910, iar supurațiile pleurale sînt abordate pe larg de Roulland (1917). Ghițescu, într-o lucrare publicată în 1974, atrage atenția asupra rolului tuberculozei pulmonare suprainfectate, în apariția abceselor pulmonare, bronșiectaziei, infecției pulmonare acute, supurației pleurale etc. Odată cu scăderea frecvenței și tratarea corectă a infecției tuberculoase pulmonare, a scăzut și ponderea abceselor cerebrale metastatice cu această etiologie. În seria noastră, infecția pleuropulmonară este reprezentată, în principal, de bronșiectazii suprainfectate și abcese pulmonare, urmate de celelalte cauze enumerate.

Există, de asemenea, abcese cerebrale în care punctul de plecare a infecției îl constituie supurația pleuropulmonară diseminată cu ocazia unei intervenții chirurgicale (Schostok, 1949; Gates și colab., 1950; Furlow, 1949), după cum există și posibilitatea apariției abceselor cerebrale după infecții cu punct de plecare pleuropulmonar, consecutive traumatismelor toracice deschise (Khondkarian, 1943).

Garfield (1978), sintetizînd datele din literatură, arată că infecțiile pleuropulmonare cele mai frecvente, în apariția abceselor cerebrale metastatice, sînt bronșiectazia suprainfectată, abcesul pulmonar, empiemul pleural.

Să mai amintim că tot dintre abcesele metastatice fac parte și abcesele cerebrale tuberculoase. Acest subiect a fost atins fie în treacăt (Evans și Smith, 1931; Rand, 1935; Hooper, 1948; Benda și colab., 1954; Martin Ph., 1964), fie în cadrul seriilor mari de abcese cerebrale (Bonnal și colab., 1960; Martin și colab., 1960; Krayenbühl, 1967; Garfield, 1969). Există studii documentate despre abcesele cerebrale tuberculoase cu punct de plecare pulmonar (Higazi, 1963; Sinh și colab., 1968; Bannister, 1970; Dinakar și Rao, 1971; Rab și colab., 1975; Gonzales și colab., 1980).

În literatura de specialitate sînt descrise abcese cerebrale apărute în urma diseminării infecțiilor pleuropulmonare acute, datorită unor malformații arteriovenoase pulmonare (Chambers, 1955). Acest mod de însămînțare paradoxal este asemănător cu cel din cadrul cardiopatiilor cianogene și, de aceea, va fi abordat la capitolul respectiv.

Evoluția infecției pleuropulmonare consecutive diseminării metastatice intracerebrale îmbracă, în majoritatea cazurilor, aspect cronic sau reacutizat. Infecția acută pleuropulmonară nu reprezintă, practic, cauza abceselor cerebrale metastatice.

Scanned with OKEN Scanner

În ultimul deceniu, tratamentul cu antibiotice a micșorat frecvența supurațiilor pleuropulmonare, ceea ce a dus la scăderea numărului abceselor cerebrale cu acest punct de plecare. Oricum, pacienții cu supurații pleuropulmonare trebuie tratați pînă la asanarea completă a focarului infecțios, întrucît există oricînd riscul diseminării hematogene a infecției.

Modul de propagare a infecției spre encefal. Propagarea intracraniană a infecției se produce, așa cum am arătat, pe cale hematogenă. Embolusurile septice, urmînd calea arterială, disemineză în encefal, unde produc frecvent abcese cerebrale multiple, situate de obicei profund, paraventricular (Cohen, 1934; Collis, 1944; Rizzoli și colab., 1948; Pennybacker și Sellors, 1948; Furlow, 1949; Gates și colab., 1950; Rogge și Schuman, 1950).

Calea venoasă este destul de greu de susținut ca modalitate de propagare a embolus-urilor septice de la nivel pleuropulmonar la nivel encefalic. Totuși, Collis (1944) și Cohn și colab. (1950) încearcă să dovedească această posibilitate.

Din cele de mai sus reiese că antibioterapia nu a înlăturat pericolul propagării intracraniene a infecției pleuropulmonare. Aceasta nu înseamnă cîtuși de puțin să renunțăm la tratamentul corect și susținut al tuturor supurațiilor pleuropulmonare, de vreme ce infecțiile pleuropulmonare latente sau aparent vindecate pot fi sursa unor complicații intracraniene tardive; pacienții trebuie deci controlați periodic în serviciile de pneumologie, pentru a se preveni o astfel de evoluție a bolii.

Bacteriologie

Studiul germenilor din puroiul recoltat din abcesele cerebrale metastatice cu punct de plecare pleuropulmonar relevă preponderența abceselor monomicrobiene (tabelul XIV); ca tip de floră au predominat, în ordinea frecvenței: B. proteus, stafilococul, B. coli, streptococul, enterococul. Considerăm că flora gram-negativă (B. proteus, B. coli, enterococ) are o pondere deosebită în producerea abceselor cerebrale metastatice de origine pleuropulmonară, fapt confirmat și de alți autori (Garfield, 1969; Shaw și Russell, 1975). Germenii gram-pozitivi, în special stafilococul patogen, au fost de asemenea constatați, dar mai rar decît în abcesele cerebrale de tip adiacent.

Nu am constatat nici un abces cerebral cu punct de plecare pleuropulmonar produs de fungi, germeni anaerobi sau bacilul Koch.

Abcesele polimicrobiene, prezente atît în cazuistica personală, cît și în literatura de specialitate, sînt în număr destul de mic (tabelul XIV).

Abcesele cerebrale cu culturi sterile reprezintă, de asemenea, un număr important dintre abcesele metastatice de origine pleuropulmonară, ca urmare a tratamentelor susținute cu antibiotice.

Desigur că există un număr important de abcese cerebrale în care nu s-a efectuat examenul bacteriologic al puroiului (cazuri neoperate sau diagnosticate necroptic).

Datele prezentate relevă importanța florei gram-negative în producerea abceselor cerebrale cu punct de plecare pleuropulmonar. Cu un deceniu în urmă, dominau abcesele monomicrobiene cu floră gram-pozitivă, mai ales stafilococ (Cohen și Drooz, 1945; Hoen și colab., 1948; Furlow, 1949; Le Beau și Rosier, 1949; Nielsen și colab., 1950; Weber, 1957; Bonnal și colab., 1960) și pneumococ (Collis, 1944; Pennybacker și Sellors, 1948; Roll și colab., 1954). Pentru comparare vom prezenta studiul bacteriologic realizat de Bonnal

Scanned with OKEN Scanner

și colab. (1960) în seria lor de abcese cu punct de plecare pleuropulmonar: ei au constatat predominanța florei gram-pozitive (pneumococ — 14 cazuri, stafilococ — 10 cazuri, streptococ — 8 cazuri, enterococ — 2 cazuri), urmată de culturile sterile (7 cazuri), asociații pleuromicrobiene (2 cazuri) și 2 situații în care au fost izolați germeni anaerobi.

Reamintim că există cazuri izolate, chiar în perioada actuală, de abcese cerebrale metastatice în care s-a izolat bacilul Koch (Sinh și colab., 1968, Bannister, 1970; Dinakar și Rao, 1971; Rab și colab., 1975; Whitener, 1978; Gonzales și colab., 1980).

Oricum, existența florei gram-negative în culturile obținute din abcesele cerebrale de origine pleuropulmonară pledează pentru severitatea prognosticului lor vital și funcțional.

Anatomie patologică

Sediul

Abcesele metastatice de origine pulmonară sînt localizate atît supracît și subtentorial, avînd un număr important de diseminări multiple.

În seria personală am constatat că, din cele 105 abcese metastatice de origine pleuropulmonară, 7 sînt subtentoriale și de linie mediană, 69 supratentoriale și 28 multiple (tabelul X).

Repartizat pe lobi, abcesele se prezintă astfel:

— lobul frontal: 29 de cazuri (27,61%);
— lobul frontal cu implicarea lobilor adiacenți: 6 cazuri (5,71%);
— lobul parietal: 13 cazuri (12,38%);
— lobul parietal cu implicarea lobilor adiacenți: 8 cazuri (7,61%);
— lobul temporal: 7 cazuri (6,66%);
— lobul temporal cu implicare occipitală: 4 cazuri (3,80%);
— lobul occipital: 0 cazuri;
— abcese intraselare: 2 cazuri (1,90%).

Observăm că localizarea frontală domină în grupa abceselor de origine pleuropulmonară (33,33%), urmată de localizarea în lobul parietal și în lobul temporal. Din aceleași date rezultă că sînt frecvente localizările cu interesarea a doi lobi — 16 cazuri (11,54%) sau chiar a trei lobi — 6 cazuri (5,71%), fapt explicabil prin aspectul anatomic multilocular al acestor abcese.

Există două situații de abcese cerebeloase produse de diseminările infecțioase ale supurațiilor pleuropulmonare, diseminări menționate și de alți autori (Bonnal și colab., 1960; Shaw și Russell, 1975).

Abcesele situate la nivelul trunchiului cerebral și nucleilor bazali sînt în număr de 5 în toată seria generală de abcese cerebrale studiate (810 cazuri). Toate aceste abcese sînt de tip metastatic, cu punct de plecare pleuropulmonar.

Abcesele situate intraselar sînt, de asemenea, rare (2 cazuri), singurele cu această localizare în seria noastră. Acestea sînt, de fapt, abcese metastatice de origine pleuropulmonară.

Pentru comparare, menționăm că Bonnal și colab. (1960) găsesc un număr mai mare de abcese cu sediu rolandoparietal și apoi occipital, din grupul de abcese cerebrale metastatice de origine pleuropulmonară.

Forma și numărul

În seria studiată, în raport cu forma și numărul lor, abcesele metastatice cerebrale de origine pleuropulmonară prezintă următoarele varietăți anatomopatologice:

— abcesele unice: 51 de cazuri (48,57%), constituie principala formă

anatomică, dar preponderența acesteia este mai puțin evidentă față de alte tipuri de abcese (tabelul XI);

— abcesele multiloculare: 25 de cazuri (23,80%), reprezintă un procent important, depășit însă de cele multiple;

— abcesele multiple: 29 de cazuri (27,61%) sînt numeroase în cadrul acestui tip de abcese metastatice, constituind aproximativ o treime din totalul abceselor cerebrale metastatice cu punct de plecare pleuropulmonar; trebuie să vedem în aceasta o particularitate a abceselor multiple, dată fiind patogenia lor.

Pentru comparare prezentăm seria publicată de Bonnal și colab. (1960), care menționează 29 de abcese unice, 18 multiloculare și 5 multiple, în cadrul abceselor metastatice de origine pleuropulmonară. Relativ recent, Ghițescu (1974) prezintă următoarea serie: 22 de abcese unice, 19 abcese multiloculare și 33 de abcese multiple.

Oricum, numărul important de abcese multiple, în cadrul abceselor de origine pleuropulmonară, este remarcat de către toți autorii (Loeser și Scheinberg, 1957; Weber, 1957; Martin și colab., 1960; Krayenbühl, 1967; Carey și colab., 1972; Morgan și colab., 1973).

Stadiul evolutiv

Deosebit de instructivă este prezentarea stadiului evolutiv, constatat intraoperator sau necroptic, cu ocazia examinării abceselor metastatice cerebrale de origine pleuropulmonară. Astfel, am putut observa în seria studiată, ca o particularitate, preponderența netă a abceselor încapsulate — 86 de cazuri (81,90%) față de 19 abcese colectate și neîncapsulate (18,10%). Date asemănătoare raportează Ghițescu, într-o lucrare publicată în 1974.

Asocierea cu alte procese supurative intracraniene

În seria studiată, nu am constatat în nici o situație clinică asocierea abceselor cerebrale metastatice de origine pleuropulmonară cu alte supurații intracraniene (abces extradural, empiem subarahnoidian). Însuși modul de propagare a infecției pe cale hematogenă exclude posibilitatea apariției altor supurații intracraniene. Aceste asocieri sînt descrise comparativ în abcesele de tip adiacent și posttraumatic.

Tabloul clinic

Debutul afecțiunii este extrem de variat, în funcție de o serie de factori, ca: forma și numărul abceselor, vîrsta pacientului, virulența microbiană, tratamentele cu antibiotice efectuate anterior. Există, ca în toate abcesele, posibilitatea ca debutul clinic al abcesului cerebral să fie mascat de simptomatologia focarului infecțios pleuropulmonar.

Tipul de debut cel mai des observat este cel acut; acesta se manifestă fie prin crize comițiale, fie prin fenomene de HIC, fie prin sindrom de deficit neurologic. În seria personală, am constatat următoarele tipuri de debut (în ordinea frecvenței):

— debutul acut, cu fenomene de HIC (cefalee, vărsături, alterarea stării de conștiență);

— debutul acut, cu crize comițiale focalizate sau, mai rar, generalizate; crizele jacksoniene, de tip motor sau senzitivo-motor, sînt frecvent urmate de instalarea unui deficit postcritic;

— debutul acut, cu deficit neurologic (îndeosebi, deficit motor) de intensitate variabilă;

— debutul acut, cu stare septică (febră, alterarea stării generale), poate fi considerat o reacutizare a infecției pleuropulmonare;

Scanned with OKEN Scanner

— debutul acut, cu sindrom meningian, clinic și umoral;

— debutul lent, progresiv, cu fenomene de HIC instalate treptat, sau cu sindrom neurologic de localizare, cu evoluție progresivă (deficit motor, tulburări de vorbire, tulburări de echilibru, pareze de nervi cranieni).

Procentul diferitelor semne clinice din debutul abceselor cerebrale de origine pleuropulmonară, în seria studiată, este: cefaleea — 90; vărsăturile — 58; crizele comițiale — 55; sindromul febril — 29; deficitul motor — 26; parezele oculare — 18; tulburările de vorbire — 16; sindrom meningian — 13; tulburările de echilibru — 13.

Acest tip de debut, de obicei acut, se datorează însămînțării septice cerebrale pe cale hematogenă. După acest moment, relatat cu precizie de către pacient, urmează o perioadă de aparentă latență, în cadrul căreia simptomatologia cerebrală fie cedează parțial, fie rămîne nemodificată, după care se observă o reacutizare a tabloului clinic. *Intervalul de latență relativă,* cuprins între primul semn de debut și instalarea perioadei de stare, durează în medie 3—4 săptămîni. Acest tip de abcese cerebrale evoluează deci în doi timpi.

Perioada de stare. Perioada de stare a abceselor cerebrale metastatice cu punct de plecare pleuropulmonar, se poate exprima clinic prin numeroase sindroame, și anume:

Sindromul infecțios. Poate domina tabloul clinic; sindromul infecțios local este absent.

Hipertermia este prezentă în abcesele cerebrale de origine pleuropulmonară, în 18% din cazurile studiate în seria personală. Hipertermia se întîlnește mai rar în aceste situații clinice decît în abcesele cerebrale posttraumatice (32%) sau în cele adiacente (25%). Curba febrilă poate rămîne normală în perioada de stare, deoarece lipsesc alte complicații supurative intracraniene. Ea poate fi însă provocată de focarul supurativ primar.

Viteza de sedimentare a hematiilor a fost crescută într-un număr important de cazuri (72%), ceea ce concordă cu datele publicate de French și Chou (1974) și Garfield (1978). Cele mai ridicate valori au fost menționate într-un caz de abces cerebral asociat cu abces pulmonar — 130/136 mm. Desigur că supurația pleuropulmonară determină valori constant crescute ale V.S.H.

Hiperleucocitoza cu neutrofilie (peste 10 000 leucocite/mm^3) a fost semnul biologic cel mai constant, prezent în 70% din cazurile studiate. Valorile cele mai crescute au fost 22 400 leucocite/mm^3 cu 86% neutrofile. În abcesele cerebrale de origine pleuropulmonară am remarcat totuși o concordanță între creșterea V.S.H. și hiperleucocitoză, fapt explicabil prin existența supurației pleuropulmonare cronice.

Sindromul de HIC. Într-un număr destul de mare de cazuri, sindromul de HIC apare în forma sa completă: cefalee, vărsături, edem papilar. În abcesele metastatice cerebrale de origine pleuropulmonară, diagnosticate în ultimul deceniu, sindromul de HIC complet a fost prezent în 48,39% din cazuri. Reamintim că la capitolul de „Considerații generale" am dat ca procent pentru sindromul complet de HIC apărut în abcesele cerebrale metastatice, luate în totalitate, 58,56.

Insistăm asupra scăderii incidenței sindromului complet de HIC în ultimul deceniu, Ghițescu găsind, în 1974, un procent de 52 pentru sindromul de HIC din abcesele metastatice de origine pleuropulmonară.

În cadrul sindromului de HIC, am constatat că modificările fundului de

Scanned with OKEN Scanner

ochi de tipul edemului papilar în stadiul II sînt cele mai frecvente. Astfel, în ultimul deceniu, aceste modificări au fost observate în 29% din cazuri, fiind urmate de edem papilar în stadiul I (16%), edem papilar în stadiul III—IV (3,4%), în restul cazurilor (51,6%), aspectul fiind normal. Nu am constatat o accentuare a modificărilor FO ipsilateral cu abcesele cerebrale, fapt remarcat anterior de Pennybacker (1951) și Bonnal și colab. (1960).

Sindromul neurologic de localizare. Întreaga simptomatologie neurologică de localizare poate fi mascată de fenomenele de HIC sau de sindromul infecțios general. Însăși dezvoltarea profundă a abcesului cerebral, care nu distruge structurile cerebrale, determină apariția tardivă a fenomenelor de localizare.

Simptomul clinic cel mai frecvent întîlnit este deficitul motor de diferite grade. Prezentarea sintetică a sindromului de localizare relevă anumite elemente, conturate pe baza observațiilor seriei personale (105 cazuri).

Deficitul motor, de intensitate diferită, s-a instalat la 72% din cazuri, dominînd asupra celorlalte sindroame neurologice. Reamintim că deficitul motor a fost observat la 67,9% din cazurile de abcese metastatice. Alături de tulburările de vorbire, deficitul motor constituie un element prețios pentru localizarea leziunii intracerebrale.

Tulburările de vorbire au fost observate la 35,7% dintre pacienții cu care s-a putut coopera. De multe ori, starea lor de conștiință-conștiență modificată nu a permis aprecierea afaziei. Comparativ, tulburările de vorbire apar în 32,07% din cazurile de abcese metastatice. Există situații, mai ales la copil, cînd abcesele de origine pleuropulmonară deși situate în emisferul major, nu provoacă tulburări de vorbire.

Epilepsia, în perioada de stare a acestor tipuri de abcese, are o incidență de 22,3%, deci mult mai mare decît în abcesele adiacente. Privitor la tipul de crize comițiale, pe primul loc se află cele de tip focal (jacksoniene motorii sau senzitivo-motorii), urmate de crizele temporale și, în fine, de cele generalizate majore. Crizele comițiale sînt constatate frecvent în abcesele cu implicare frontoparietală, situate mai ales în regiunea rolandică. Prezentăm, pentru ilustrare, următorul caz:

Obs. clinică (fișa nr. 26 720). Pacientul D.C., în vîrstă de 24 de ani, este internat în Clinica de neurochirurgie în august 1974 pentru crize jacksoniene motorii de partea dreaptă. Fenomenele au debutat în urmă cu trei săptămîni, în plină sănătate aparentă. De menționat că pacientul face de două luni tratament pentru o pneumonie stafilococică abcedată. Se suspectează un proces expansiv intracranian și, cu acest diagnostic, este trimis spre Clinica de neurochirurgie. La internare, pacientul prezintă deficit motor postcritic la partea dreaptă, predominant crural, și fenomene de HIC (edem papilar în stadiul II). Starea de conștiință este normală. Investigațiile neurochirurgicale au evidențiat următoarele: EEG — focar de unde lente situat frontoparietal stîng; arteriografie carotidiană stîngă — proces expansiv localizat frontoparietal stîng (fig. 68). Se intervine chirurgical și se excizează în totalitate un abces încapsulat, situat la nivelul scizurii rolandice; examenul bacteriologic izolează stafilococul auriu ca agent patogen. Evoluția postoperatorie este favorabilă, bolnavul vindecîndu-se însă cu sechele (deficit motor de tipul hemiparezei drepte, predominant crurală, în remisiune).

Afectarea nervilor cranieni. A fost interesat mai ales nervul facial și nervii oculomotori. În seria noastră, procentul lezării nervilor cranieni a fost de 15.

Sindromul senzitiv, de tipul deficitului (hemihipoesteziei), a fost observat în 9,4% din cazurile

Scanned with OKEN Scanner

studiate. Desigur că incidența acestui sindrom este mult mai mare, dar fenomenele de HIC și modificarea stării de conștiință-conștiență îngreuiază evidențierea tulburărilor de sensibilitate.

Modificările de cîmp vizual, mai ales de tipul hemianopsiei, ating procentul de 16,9 din cazuri; aceasta constituie un semn neurologic deosebit de fidel, mai ales în localizările posterioare ale abceselor. Sindromul de HIC, modificările stării de conștiință și afazia nu permit evaluarea corectă a hemianopsiei.

Tulburările de echilibru au fost observate într-un procent mic (2,6% din cazurile examinate).

Tulburările endocrine prezente în două situații clinice, au constat din insuficiență panhipofizară. Vom reveni asupra descrierii acestor cazuri.

Sindromul meningian. Am afirmat anterior că abcesele cerebrale metastatice de origine pleuropulmonară pot debuta cu sindrom meningian exprimat clinic și umoral.

În perioada de stare, sindromul meningian complet survine mult mai frecvent. În seria studiată, l-am constatat în 38% din cazuri. Sindromul meningian se întîlnește în 35,8% din abcesele metastatice.

În abcesele cerebrale cu punct de plecare pleuropulmonar, meningoencefalita purulentă este mai rar constatată decît în abcesele adiacente. Există fie fenomene simple de reacție meningiană cu pleiocitoză sub 50 elemente/mm^3, fie meningită limfocitară cu lichid clar, ca o reacție a dezvoltării abcesului adiacent spațiului subarahnoidian sau lîngă peretele ventricular. În ultima perioadă, sînt rare cazurile de meningoventriculită purulentă prin fisurarea abcesului în cavitatea ventriculului. Oricum, existența sindromului meningian cu semne neurologice de focar necesită investigarea atentă neurochirurgicală; ne vom abține să practicăm puncția lombară pentru confirmarea sau infirmarea diagnosticului de abces cerebral,

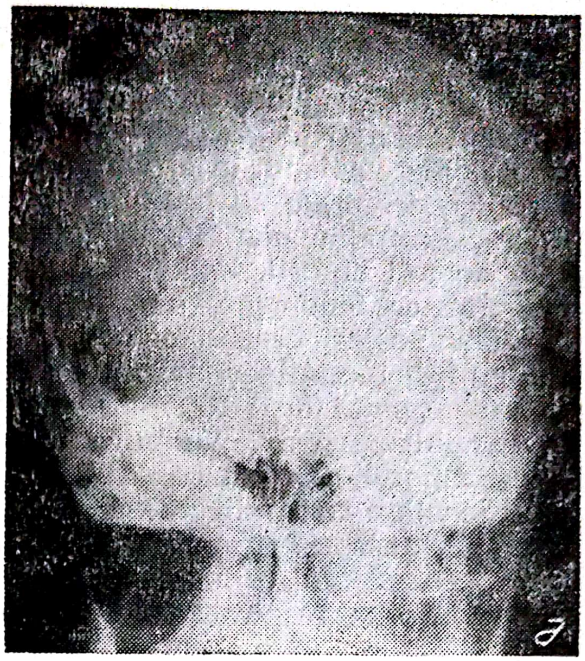

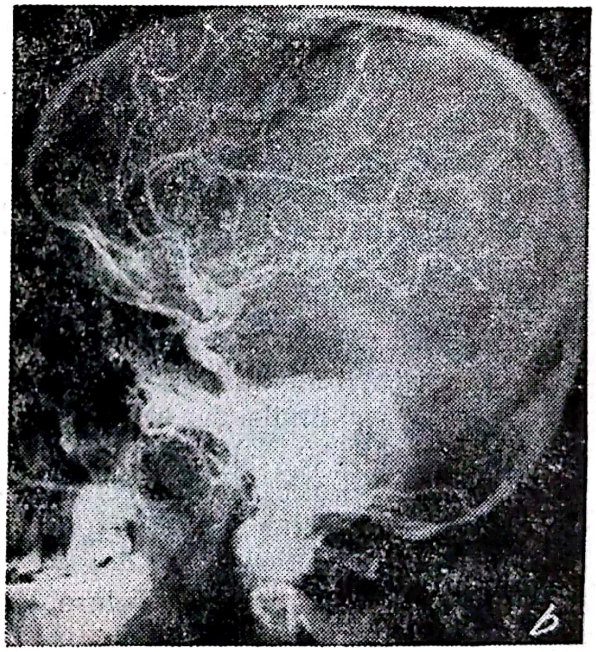

Fig. 68 — Arteriografie carotidiană stîngă; se evidențiază un proces înlocuitor de spațiu, avascular, frontoparietal stîng (abces cerebral): *a* — imagine de față; *b* — imagine de profil.

chiar cînd fundul de ochi este normal.

Tulburările psihice. Alterarea în diferite grade a stării de conștiință-conștiență în abcesele metastatice cerebrale cu punct de plecare pleuropulmonar a fost remarcată de toți autorii. Pentru explicarea acestor fenomene, mai ales în cazul abceselor cerebrale de acest tip, au fost incriminați numeroși factori: sindromul de HIC, dezvoltarea procesului expansiv în lobul frontal sau temporal, dezvoltarea abceselor multiloculare cu implicarea a doi sau trei lobi, abcesele cerebrale multiple frecvente, edemul cerebral accentuat de tulburările respiratorii (hipoxie) etc.

În partea generală, am arătat că în cursul evoluției abceselor metastatice apar cele mai frecvente modificări ale conștiinței și conștienței (70,6% din cazuri). În abcesele metastatice de origine pleuropulmonară, starea de conștiență a prezentat următoarele aspecte:

— starea de conștiență normală — 33 de cazuri (31,4%);

— modificări ale stării de conștiință (confuzie, somnolență, obnubilare) — 61 de cazuri (58%);

— modificări ale stării de conștiență (comă de diferite grade) — 11 cazuri (10,5%).

Din datele de mai sus, reiese că tulburările psihice au survenit la 72 de cazuri (68,5%) și ele au constat mai ales din modificări ale conștiinței. Simptomul dominant a fost starea de somnolență, fapt deja amintit (tabelul XIII).

Nu insistăm asupra tulburărilor psihice tipice de lob frontal sau temporal, care poartă amprenta localizării stricte a abcesului la acest nivel.

Tulburările de conștiință și conștiență influențează rata de mortalitate, mare, în acest tip de abcese cerebrale.

Investigații paraclinice. Dintre investigațiile paraclinice neurochirurgicale, în abcesele de origine pleuropulmonară trebuie efectuate, în ordinea de mai jos, următoarele:

Electroencefalografia, practicată în 89 de cazuri, a arătat: focar EEG cu unde lente în 32 de cazuri (35,9%); lateralizare de emisfer prin anomalii bioelectrice caracteristice în 19 cazuri (21,3%); traseu EEG cu modificări bioelectrice iritative — 9 cazuri (10,2%); anomalii bioelectrice difuze bilaterale — 16 cazuri (17,9%); traseu EEG neconcludent sau normal — 13 cazuri (14,6%).

Din studiul cazurilor personale, reiese că examenul EEG, evidențiind focarul de unde lente și lateralizarea de emisfer cerebral (în total 51 de cazuri — 57,3%), are valoare pentru localizarea topografică a leziunii în lobul sau emisferul cerebral afectat. Desigur că în cazul abceselor de linie mediană și de fosă posterioară apare un număr important de anomalii bioelectrice bilaterale difuze. Cu toate că toți autorii remarcă importanța și valoarea examenului EEG în abcesele metastatice de origine pulmonară, există cazuri cu trasee neconcludente sau absolut normale.

Ultrasonoencefalografia dă informații doar în abcesele situate în lobul temporal sau care afectează lobul temporal. Această investigație, efectuată la 29 de pacienți cu abcese supratentoriale, a evidențiat deplasarea structurilor mediane în 7 cazuri (24,1%). Reamintim că acest examen nu furnizează nici un fel de date în abcesele de fosă cerebrală posterioară sau de linie mediană.

Ventriculografia aduce informații valoroase atît în abcesele supratentoriale cît și în cele sub-

Scanned with OKEN Scanner

tentoriale. Mai mult, prin ventriculografie pot fi diagnosticate abcesele cerebrale de linie mediană și, uneori, chiar abcesele multiple (fig. 69). Această investigație a furnizat date concludente în 30 de cazuri din cele 32 (93,7%) în care a fost practicată. Un element important pentru diagnostic îl constituie evidențierea abceselor cerebrale parietale, ventriculografia furnizînd date concludente în toate cazurile studiate.

În ultimele două decenii, datorită numeroaselor accidente și complicații, ventriculografia a cedat locul altor metode de investigație neurochirurgicală.

Scintigrafia cerebrală cu ^{99}Tc a furnizat informații utile în peste 75% din cazurile de abcese supratentoriale de origine pleuropulmonară studiate. Cu ajutorul ei, s-au putut diagnostica 4 cazuri de abcese multiple și un caz de abces cerebelos — toate metastatice, de origine pleuropulmonară.

Limitele scintigrafiei se vădesc în investigarea abceselor de linie mediană, de fosă posterioară și a abceselor multiple.

Angiografia cerebrală sau actualmente serioangiografia a constituit o metodă de elecție pentru diagnosticul abceselor supratentoriale în utimele două decenii. Astfel, din 49 de cazuri, arteriografia cerebrală a fost concludentă în 41 de observații (83,6%), ea indicînd sediul abcesului cerebral. Metoda este deosebit de utilă pentru diagnosticul abceselor parietale (fig. 70).

Arteriografia cerebrală rămîne neconcludentă sau relevă o marcată hidrocefalie internă în abcesele de fosă cerebrală posterioară, linie mediană și în abcesele multiple.

Nu s-a practicat în nici unul dintre cazuri explorarea angiografică a sistemului vertebrobazilar.

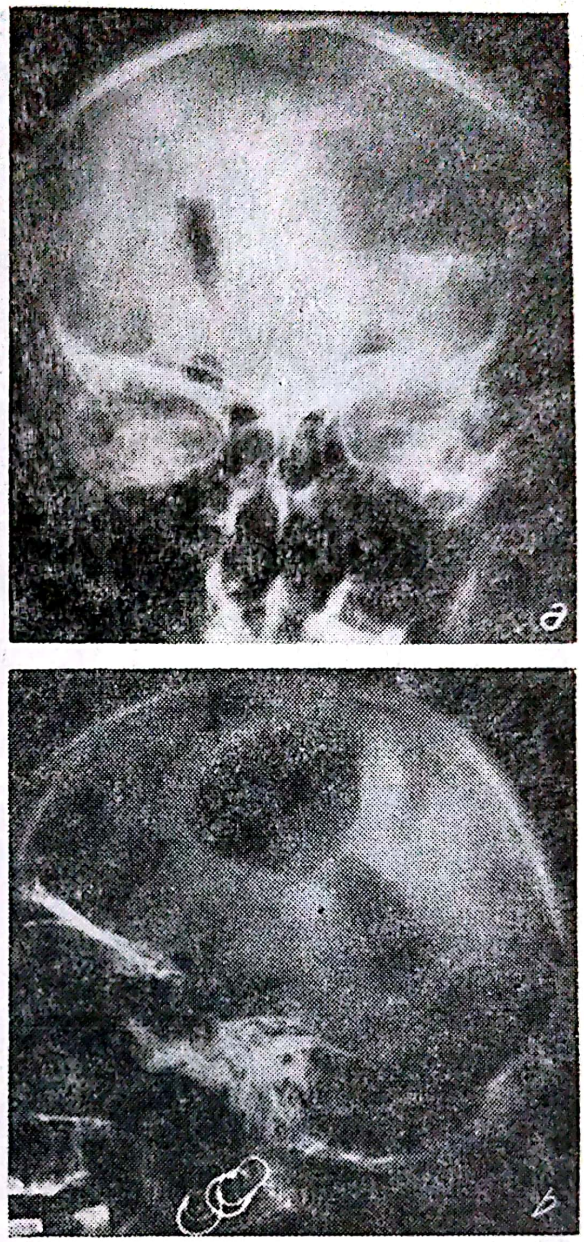

Fig. 69 — Ventriculografie cu abcesografie; se observă puncționarea și abcesografia unei colecții purulente situate frontoparietal stîng, cu deplasarea sistemului ventricular: *a* — imagine de față; *b* — imagine de profil.

Modificările vasculare au evidențiat fie deplasarea arterelor cerebrale, fie vidul vascular, iar în unele cazuri, cercul venos perifocal. Pouyanne și colab. (1951) și după ei Leman (1953) au prezentat imagini angiografice de tromboză arterială prin embolus-uri septice în abcesele me-

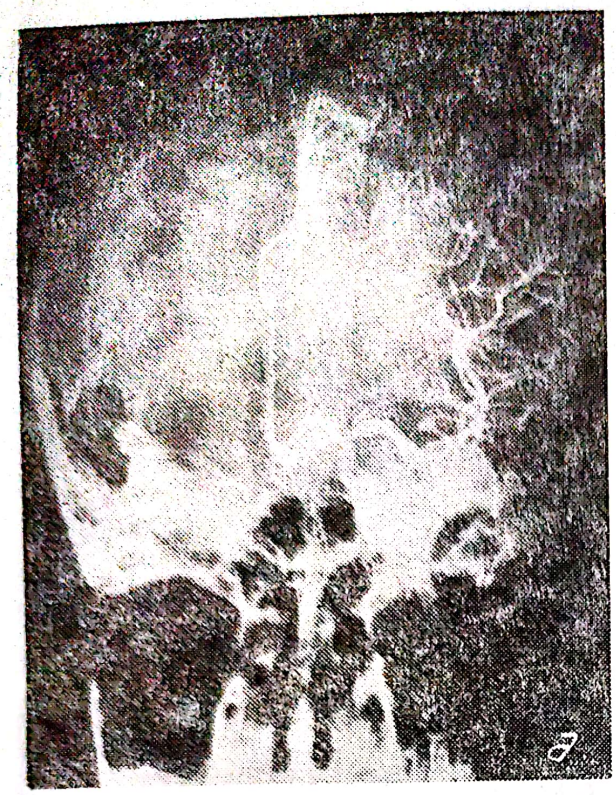

Fig. 70 — Angiografie carotidiană stîngă într-un caz de abces temporoparietal stîng metastatic: *a* — imagine de față; *b* — imagine de profil.

tastatice de origine pleuropulmonară.

Există și posibilitatea, chiar în abcesele supratentoriale, de a se obține imagini angiografice cvasinormale. Aceasta se explică prin localizarea abcesului în regiunea posterioară (temporooccipital).

În fine, angiografia cerebrală a fost de real folos și în diagnosticarea recidivelor de abces cerebral (fig. 71).

Tomografia computerizată s-a impus în prezent ca me-

Fig. 71 — Angiografie carotidiană dreaptă într-un caz de abces cerebral frontal drept metastatic; se observă voletul efectuat anterior: *a* — imagine de față; *b* — imagine de profil.

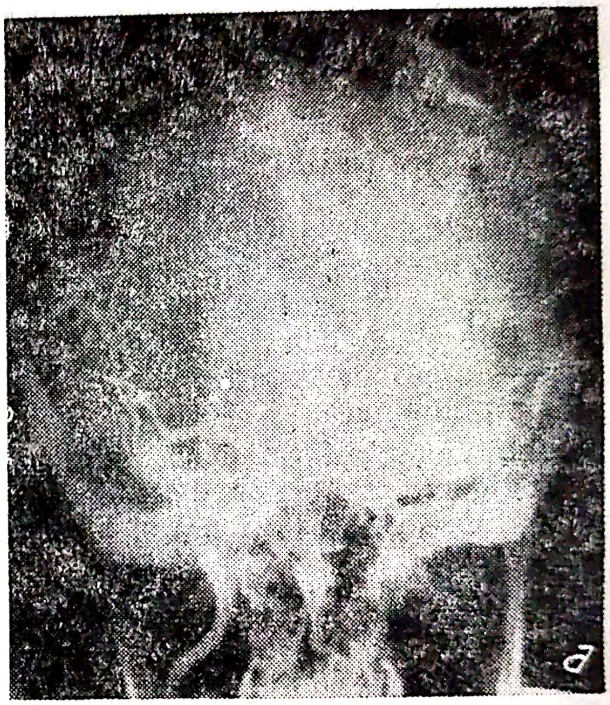



todă de diagnostic paraclinic al abceselor cerebrale metastatice de origine pleuropulmonară, întrucît furnizează date concrete despre localizarea, numărul, forma și dimensiunea abcesului, încapsularea și profunzimea lui, și permite chirurgului să aleagă tehnica cea mai adecvată. Acuratețea diagnostică se ridică pînă la 95—100% din cazuri (Garfield, 1978). Valoarea acestei investigații este deosebită în abcesele de linie mediană și intraselare, ea fiind singura care poate furniza date corecte despre aceste abcese (Messima și colab., 1977; de Bray, 1981). În abcesele cerebrale multiple de origine pleuropulmonară, CT-*scan* reprezintă principalul mijloc de diagnostic (George și colab., 1979). Afirmația este valabilă și pentru abcesele cerebrale de fosă posterioară.

Întrucît autorii anglo-saxoni preferă în continuare, ca metodă de tratament puncționarea și aspirarea abceselor cerebrale, CT-*scan* este folosită la dirijarea tehnicii chirurgicale.

Tot cu ajutorul ei s-au putut evidenția recidivele abceselor cerebrale și evoluția locală după evacuarea colecției purulente.

Metoda este nu numai superioară celor care au precedat-o, dar comportă și un risc minim pentru pacient. Dotarea cu tomografe computerizate nefiind încă suficientă, angiografia și scintigrafia cerebrală își mențin valabilitatea ca metode de investigare a abceselor cerebrale.

Diagnostic. Diagnostic diferențial

Simptomatologia clinică, cu evoluție în doi timpi, este revelatoare pentru stabilirea diagnosticului pozitiv de abces cerebral metastatic de origine pleuropulmonară. Dacă tabloul clinic neurologic din perioada de stare este rareori complet și concludent, prezența procesului infecțios pleuropulmonar cronic sau reacutizat, constituie un element prețios de diagnostic. Niciodată la acești pacienți, cu afecțiuni pleuropulmonare grave (bronșiectazie suprainfectată, empiem pleural, abces pulmonar etc.), afecțiunea inițială nu poate fi neglijată, mai ales că ea poate domina simptomatologia clinică.

Întrucît stabilirea diagnosticului depinde de depistarea semnelor neurologice de HIC și a semnelor de localizare, principalul rol revine medicilor internişti și pneumologilor.

Trebuie să avem în vedere faptul că tratamentele cu antibiotice pot masca debutul abceselor de origine pleuropulmonară și evidențierea acestor determinări septice în perioada de stare poate avea consecințe grave. Așa se explică de ce unii pacienți sînt transferați tîrziu în serviciul de neurochirurgie, cînd s-a instalat starea de comă avansată și diagnosticul nu mai poate fi precizat decît necroptic.

Insistăm ca, în cazul supurațiilor pleuropulmonare, la cel mai mic semn de afectare encefalică (sindrom meningian, cefalee intensă, vărsături, deficit motor, tulburări de vorbire, pareze de nervi cranieni etc.), pacientul să fie transferat și investigat într-un serviciu de neurochirurgie. Mai bine să se infirme diagnosticul de abces cerebral și bolnavul să rămînă în observație, decît să fie trimis tîrziu, cînd — este adevărat — tabloul clinic s-a conturat complet, dar posibilitățile de recuperare chirurgicală s-au redus la zero.

Diagnosticul diferențial trebuie făcut cu meningoencefalitele purulente sau cu lichid clar, cu procesele înlocuitoare de spațiu intracraniene (tumori primare sau secundare, metastatice), cu empiemul subarahnoidian și tromboflebita corticală.

Scanned with OKEN Scanner

Diagnosticul pozitiv va fi tranşat de investigaţiile paraclinice amintite, avînd grijă să nu omitem investigarea regiunii pleuropulmonare.

Evoluţie. Complicaţii

Abcesele metastatice de origine pleuropulmonară, ca toate tipurile de abcese, nu evoluează spontan spre vindecare, afecţiunea avînd prognostic grav.

Durata evoluţiei clinice — adică intervalul cuprins între primul simptom şi instalarea perioadei de stare a fost de 21—30 de zile. De remarcat, că în ultimul deceniu această perioadă s-a scurtat la cca 2 săptămîni, datorită tratamentului cu antibiotice.

Abcesele cerebrale de origine pleuropulmonară pot evolua acut, subacut sau cronic, în funcţie de delimitarea şi încapsularea colecţiei purulente. Abcesele multiple pot evolua acut datorită edemului cerebral marcat perilezional. Cu toate acestea, intraoperator se constată încapsularea abceselor multiple, ele evoluînd deci subacut sau cronic.

S-a considerat ca o caracteristică a abceselor cerebrale metastatice cu punct de plecare pleuropulmonar *evoluţia lor în doi timpi:* primul timp îl constituie însămînţarea cerebrală iniţială, iar timpul al doilea instalarea perioadei de stare. Nu am putut observa decît în puţine cazuri acest tip de evoluţie, modificat probabil de antibioterapia efectuată pentru supuraţia pleuropulmonară sau pentru meningoencefalita presupusă iniţial. Dealtfel, chiar în lucrarea lui Weber (1957), evoluţia clinică în doi timpi, considerată clasică, este semnalată doar în 8% din cazuri. Oricînd afecţiunea poate evolua supraacut, datorită unei complicaţii, sau, dimpotrivă, progresiv, pseudotumoral.

Evoluţia supraacută, ca urmare a unei complicaţii, survine în abcesele cerebrale metastatice de origine pleuropulmonară fie prin fisurarea abcesului, fie prin fenomenul de angajare.

Fisurarea abcesului în ventriculul cerebral este posibilă datorită situării profund paraventriculare a acestor abcese. La aceasta se adaugă virulenţa florei microbiene şi forma anatomică, de colecţie neîncapsulată, a abcesului. Aceste elemente de agravare erau frecvente în perioada preantibioterapiei (Pratt, 1946; Parhad şi Horrax, 1950). Tratamentul susţinut cu antibiotice le-a redus mult incidenţa.

Fenomenul de angajare constituie o complicaţie destul de frecventă în acest tip de abcese. Ca elemente favorizante sînt considerate: sediul temporal şi cerebelos al abcesului; forma multiloculară; situarea profundă, paraventricular; numărul abceselor (cele multiple); edemul cerebral perilezional marcat; punctiile lombare intempestive. Evoluţia în asemenea situaţii este rapidă, cu alterarea profundă a stării de conştienţă, deficit motor controlateral şi midriază ipsilaterală, intervenţia chirurgicală vădindu-se de multe ori total ineficientă.

Toţi autorii au atras atenţia asupra evoluţiei supraacute, printr-o complicaţie, a acestor tipuri de abcese. Astfel, Bonnal şi colab. (1960) menţionează cele două complicaţii amintite în 62% din cazuri. Noi le-am întîlnit pînă în ultimul deceniu, după care, pacienţii cu abcese cerebrale metastatice de origine pleuropulmonară au fost diagnosticaţi şi trimişi la timp către serviciile de neurochirurgie. Oricum, cazurile de internare în stare de comă (10,5% din observaţii) reflectă tocmai existenţa

Scanned with OKEN Scanner

acestor complicații supraacute posibile și imprevizibile.

Am amintit și de posibilitatea *evoluției progresive, pseudotumorale*. În aceste tipuri de abcese, evoluția este îndeosebi progresivă, mai ales cînd se aplică terapia cu antibiotice, ca și terapia antiedematoasă. Situarea profundă, paraventriculară a abceselor determină un tablou clinic tipic de tumoare cerebrală. Am constatat aceasta în 13 cazuri (12,3%), în timp ce Bonnal și colab. (1960) au găsit 11 asemenea situații din 62 de abcese de acest tip (17,7%). Astfel se explică de ce bolnavii sînt deseori internați cu diagnosticul: „tumoare cerebrală".

În concluzie, evoluția clasic descrisă în doi timpi, poate fi oricînd complicată prin fisurare în ventricul sau fenomene de angajare, ceea ce agravează prognosticul vital. Stabilirea precoce a diagnosticului sau suspectarea colecției purulente cerebrale implică internarea pacientului de urgență într-un serviciu de neurochirurgie. Temporizarea în asemenea cazuri poate fi fatală. Asocierea unei meningoencefalite purulente la supurația pleuropulmonară nu exclude existența unui abces cerebral, fapt afirmat încă de Paine și colab. (1950). Tocmai această asociere necesită o atentă investigare neurochirurgicală, care să confirme sau nu diagnosticul de „abces cerebral".

Tratament

Atitudinea terapeutică în cazul abceselor cerebrale este aceeași ca și în cazul abceselor otogene și toracogene (termen cu care autorii francezi numesc abcesele cerebrale metastatice de origine pleuropulmonară). Tratamentul complex, care recurge la antibiotice, combaterea edemului cerebral, cura chirurgicală, atacarea complicațiilor postoperatorii, nu pierde nici o clipă din vedere afecțiunea pleuropulmonară.

Încă din perioada preantibioterapiei și ulterior, în primul deceniu după introducerea antibioticelor, toți autorii au atras atenția asupra ratei crescute a mortalității în aceste tipuri de abcese cerebrale (Cohen, 1934; Grant, 1943; Collis, 1944; Cohen și Drooz, 1945; Le Beau, 1946; Hoen, 1948; Pennybacker și Sellors, 1948; Roll și colab., 1954). În studiul amănunțit, prezentat de Bonnal, Duplay, Descuns (1960), sînt raportate 32 de decese din 70 de abcese cerebrale toracogene (46%). Toți acești autori, la părerea cărora se raliază Weber (1957), ca și Loeser și Scheinberg (1957), insistă asupra terenului precar al pacienților cu supurații pleuropulmonare trenante, cu anemie secundară, hipoproteinemie, deficite imunologice, hipoxie, acidoză și fenomene de cord-pulmonar cronic — elemente care toate influențează, fără îndoială, evoluția, tratamentul și complicațiile abceselor cerebrale toracogene.

Cu toate progresele actuale ale terapiei — și ne referim mai ales la antibiotice, abcesele toracogene rămîn afecțiuni cu prognostic rezervat. Dealtfel, Garfield (1969) menționează o mortalitate de 60% iar French și Chou (1974), de 48%.

La aceasta contribuie existența frecventă a *abceselor multiple* metastazice de origine pleuropulmonară, abcese care sînt extrem de greu de tratat, indiferent de metoda chirurgicală adoptată (Furlow, 1949; Achslogk și Piette, 1954). În literatură sînt raportate cazuri de abcese toracogene multiple cu vindecări spectaculare, rare însă în perioada preantibioterapiei (Grant, 1943; Le Beau, 1946; Gillespinosa, 1949). În prezent, abcesele toracogene multiple continuă să fie o problemă dificilă de te-

Scanned with OKEN Scanner

rapie. Astfel, Carey și colab. (1972) menționează o mortalitate de 85%, fapt confirmat și de Garfield (1978). În ultimul timp, datorită introducerii tomografiei computerizate ca metodă de investigație, tratamentul abceselor multiple constă în puncționarea cu aspirarea conținutului purulent și introducere de antibiotice și corticoterapice parenteral. Rezultatele publicate de George și colab. (1979) și Rosenblum și colab. (1980) sînt încurajatoare. Menționăm că dozele de antibiotice sînt extrem de mari și se mențin ca atare o perioadă îndelungată (chiar mai mult de două luni). Evoluția abceselor multiple poate fi urmărită cu ajutorul tomografiilor computerizate repetate. Nu ne vom opri decît la trei elemente terapeutice: tratamentul chirurgical, tratamentul complicațiilor postoperatorii și tratamentul focarului infecțios primar.

Tratamentul chirurgical. Tratamentul chirurgical adoptat în seria personală a fost cel de ablație totală a abceselor, odată cu capsula, indiferent de forma și numărul lor. Rezultatele tratamentului chirurgical la cele 105 abcese cerebrale, toracogene, sînt următoarele (tabelul XXV):

— au decedat înainte de operație 9 pacienți (8,57%), datorită stării de comă avansată pe care o prezentau la internare. Toți pacienții cu abcese cerebrale de linie mediană au decedat preoperator; restul îl constituie abcese cerebrale multiple, diseminate în ambele emisfere;

— au fost operați prin metoda de ablație totală și metoda de ablație parțială cu drenaj, în perioada dintre 1936 și 1979, 96 de pacienți; s-au întrebuințat, ca metode chirurgicale:

— ablația parțială cu drenaj extern: 2 cazuri — 1 deces;

— ablația totală a abcesului odată cu capsula: 94 de cazuri — 36 de decese (38,29%); numărul important de decese intra- sau imediat postoperator, cu o rată de mortalitate atît de crescută, se datorează unor factori ca:

- internarea pacienților cu modificări importante ale stării de conștiință (somnolență, obnubilare, confuzie);
- intervenția chirurgicală efectuată la pacienți în stare de comă de gradul I sau II;
- existența unor abcese cerebrale multiple, dintre care s-a reușit ablația unui singur abces; evoluția a fost nefavorabilă, celelalte abcese fiind diagnosticate necroptic;
- prezența unor abcese multiloculare situate profund paraventricular, care prin localizarea lor și edemul perilezional au agravat prognosticul;
- tot aici am încadrat un deces survenit la unul dintre cei doi paciticate au decedat postoperator.
- toți sugarii cu abcese diagnosticate au decedat postoperator.

Dintre complicațiile postoperatorii, meningoencefalitele purulente cresc rata mortalității, fapt concordant cu datele din literatura de specialitate și cu cele comunicate de Ghițescu (1974), care relevă o mortalitate de 46,15%.

Un element sigur de creștere a mortalității l-a constituit starea septică a acestor pacienți cu supurații pulmonare trenante. Gravitatea afecțiunii pleuropulmonare influențează decisiv prognosticul vital al pacienților cu abcese cerebrale toracogene, cu atît mai mult cu cît aceștia sînt deseori internați de urgență în Clinica de neurochirurgie, din cauza modificărilor de conștiință-conștiență; intervenția chirurgicală, practicată la scurt timp de la internare, nu a permis remontarea stării generale înainte de operație.

În condițiile de tratament modern și complex, în ultimul deceniu, din

Scanned with OKEN Scanner

31 de pacienți cu abcese cerebrale metastatice de origine pleuropulmonară, au decedat 6, deci, mortalitatea operatorie a scăzut de la 38,29% la 19,35%. Aceasta înseamnă că prognosticul vital al abceselor toracogene rămîne sever, chiar în condițiile unui tratament complex și ale unui diagnostic precoce.

Că valoarea diagnosticului precoce este salutară la pacienții cu abcese toracogene rezultă din observația de mai jos — un caz cu abcese cerebrale multiple, cu însămînțări septice bilaterale, diagnosticate și sancționate terapeutic în timp util.

Obs. clinică (fișa nr. 69 095). Pacientul O. I., în vîrstă de 42 de ani, a fost internat în decembrie 1974 la Clinica de neurochirurgie din București pentru repetate crize jacksoniene senzitivo-motorii de partea dreaptă. Afecțiunea a debutat anterior cu patru săptămîni tot printr-o asemenea criză, pacientul prezentînd o veche supurație pulmonară dreaptă — bronșiectazie suprainfectată. La internare, examenul clinic a evidențiat sindrom meningian, crize jacksoniene senzitivo-motorii de partea dreaptă urmate de deficit motor, stare de conștiență normală. Diagnosticul de trimitere a fost: „suspect metastaze cerebrale". Examenul clinic și angiografia carotidiană stîngă au evidențiat un abces cerebral perfect încapsulat, situat parietal stîng care a fost ablat în totalitate (fig. 72). După o perioadă scurtă de ameliorare, starea pacientului s-a înrăutățit: a apărut deficit motor de partea stîngă, pe fondul unui sindrom meningian clinic și biologic. Se explorează angiografic teritoriul carotidian drept și se evidențiază astfel un nou abces metastatic, situat parietal drept, dispus exact „în oglindă" față de primul. Se efectuează și ablația acestui abces în totalitate, la interval de două luni de la prima intervenție chirurgicală. Evoluția este favorabilă, dar bolnavul rămîne în evidența clinicii pentru sechele iritative.

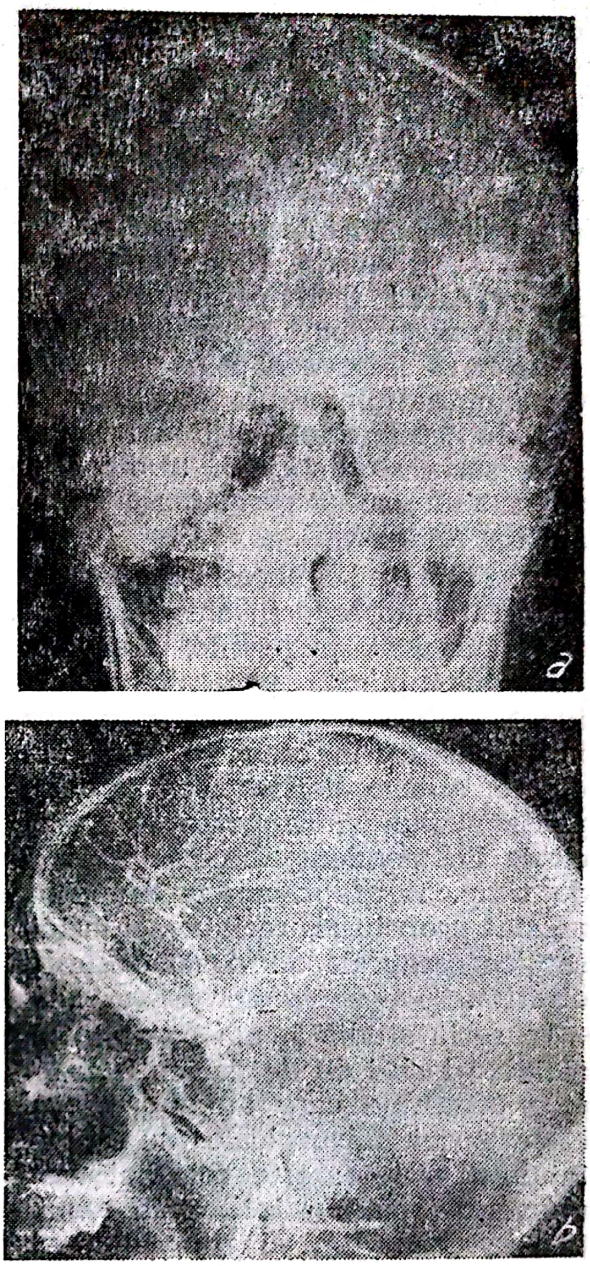

Fig. 72 — Angiografie carotidiană stîngă într-un caz de abces încapsulat, situat parietal paracentral stîng; *a* — imagine de față; *b* — imagine de profil.

Tratamentul complicațiilor postoperatorii

Fără să insistăm asupra tuturor complicațiilor postoperatorii imediate și tardive, deoarece le-am prezentat în cadrul „Considerațiilor generale", ne oprim doar la meningoencefalitele purulente postoperatorii și la recidive.

Meningoencefalitele purulente postoperatorii constituie complicații frecvente ale abceselor cerebrale toracogene. Desigur că metodele de puncție cu aspirație sau drenajul extern determină

creşterea numărului acestor complicaţii. Oricum, forma multiloculară, situarea profundă, paraventricular, leziunile întinse la doi sau trei lobi cerebrali, favorizează fisurarea intraoperatorie a abcesului şi, implicit, meningoencefalitele purulente. De aceea, unii autori pledează pentru puncţionarea intraoperatorie de la început a acestor abcese, urmînd ca ulterior să fie evacuate în totalitate. Oricum, antibioterapia este de real folos în aceste complicaţii supurative.

În seria studiată, un număr important de decese s-a datorat tocmai acestor complicaţii.

Recidivele abceselor cerebrale metastatice toracogene sînt frecvente. Ca mecanism patogenic, frecvenţa poate fi explicată prin dezvoltarea inegală a însămînţărilor septice cerebrale. Astfel, în cazul în care unul dintre abcese a fost operat, altul poate evolua şi se poate manifesta clinic independent, după o perioadă de timp. De fapt, aceste fenomene nu sînt propriu-zis recidive, ci leziuni septice cerebrale de vîrstă evolutivă diferită.

În seria studiată, am constatat 12 recidive la cei 58 de pacienţi cu abcese cerebrale care au supravieţuit intervenţiei chirurgicale de ablaţie totală (20,68%): este cel mai mare număr de recidive întîlnit în cazuistica noastră. Unul singur dintre pacienţi a decedat, ceilalţi rămînînd cu importante sechele neuropsihice.

Considerăm că numai tomografia computerizată poate preciza diagnosticul recidivelor şi realiza urmărirea evoluţiei postoperatorii, mai ales în abcesele toracogene multiple.

Tratamentul focarului infecţios primar. Dintotdeauna supuraţiile pleuropulmonare au pus probleme dificile de tratament medical sau chirurgical. Cu toată perfecţionarea tehnicilor chirurgicale de abord al acestor supuraţii, sub protecţia antibioterapiei, prognosticul lor rămîne sumbru în ceea ce priveşte supravieţuirea pacientului. Afirmaţia îşi păstrează valabilitatea şi în cazul abceselor cerebrale dezvoltate metastatic de la aceste focare supurative.

În prezent, toţi autorii sînt de acord că la pacienţii cu supuraţii pleuropulmonare trebuie aplicat atît tratamentul afecţiunii de bază, cît şi al dezechilibrelor homeostazice. Elementul central îl constituie abordul rapid al abcesului cerebral, fără să se neglijeze supravegherea continuă a infecţiei pleuropulmonare. Ulterior, în cazul cînd asanarea medicamentoasă nu a reuşit, se poate trece la sancţiunea chirurgicală a focarului supurativ pleuropulmonar, posibilă numai în cazul leziunilor supurative limitate — abces pulmonar, empiem pleural, bronşiectazie lobară etc. Dealtfel, Pennybacker aprecia încă din 1951 intervalul-limită de patru săptămîni între intervenţia neurochirurgicală şi cea toracală.

Se poate ca în organism să existe numeroase focare septicé, cu punct de plecare pleuropulmonar: hepatice, splenice, renale, peritoneale etc. În aceste cazuri, ablaţia abcesului cerebral nu rezolvă situaţia, singurul tratament cu oarecare eficienţă fiind cel cu antibiotice în doze masive. Asemenea situaţii clinice sînt constatate adesea la necropsie.

Sechelele neuropsihice. Dintre toate abcesele cerebrale, cele toracogene operate lasă poate numărul cel mai important de sechele neuropsihice. Toţi autorii atrag atenţia asupra procentului mare de sechele, în ciuda eforturilor de perfecţionare a tehnicilor chirurgicale.

Situarea profundă, paraventricular, a acestor abcese multiloculare sau multiple, numărul mare de recidive, multiplele focare de encefalită septică, explică frecvenţa secheleelor psihice.

Scanned with OKEN Scanner

Din cele 105 abcese cerebrale metastatice cu punct de plecare pleuropulmonar, au putut fi operați, prin diferite metode, 96 de pacienți, dintre care au decedat 37 (tabelul XXV); au supraviețuit deci 59 de pacienți și dintre aceștia, a mai decedat unul cu abces recidivat. Opt pacienți nu au putut fi urmăriți, așa încît au rămas în evidența Clinicii de neurochirurgie 50 de pacienți cu abcese cerebrale toracogene operate.

Dintre acești 50 de pacienți:

— s-au vindecat fără sechele: 13 (26%);

— s-au vindecat cu sechele minore, care le-au permis să-și reia activitatea anterioară: 25 (50%);

— s-au vindecat cu sechele majore, care au necesitat întreruperea temporară sau definitivă a activității: 12 (24%).

Datele din tabelul XXVI arată că în cazul aplicării unui tratament complex, se poate obține vindecarea totală, cu *restitutio ad integrum* (26%); este vorba îndeosebi de cazuri tratate în ultimul deceniu.

Sechelele neuropsihice constatate, deși în majoritate minore, ating un procent mare. Dintre factorii obiectivi care explică aceasta, citām apropierea de zona rolandică, situarea paraventriculară, afectarea ariei vorbirii în emisferul major, numărul și forma abceselor, tipul de intervenție practicat, experiența echipei chirurgicale.

Sechelele neuropsihice grave au survenit în cadrul recidivelor diagnosticate și operate. În ordinea frecvenței, acestea au fost: deficitul motor, crizele comițiale, tulburările de vorbire, parezele de nervi cranieni, hemianopsia, tulburările psihice etc.

Toate statisticile scot în relief frecvența mai mare a abceselor toracogene în comparație cu cele adiacente otogene și procentul important de sechele neuropsihice (74%) de care sînt grevate și care întunecă prognosticul funcțional.

TABELUL XXV

REZULTATE TERAPEUTICE ÎN ABCESELE CEREBRALE METASTATICE

Tipul abcesului	Nr. cazuri	Decese preoperatorii	Ablație parțială + Drenaj extern		Ablație în totalitate	
			Nr. cazuri	Decese	Nr. cazuri	Decese
Abcese metastatice toracogene	105	9	2	1	94	36 (38,29%)
Abcese metastatice cardiogene	17	1	—	—	16	5 (31,25%)
Abcese metastatice cu punct de plecare cunoscut	62	2	—	—	60	17 (28,33%)
Total	184	12 (6,52%)	2	1	170	58 (34,11%)

Scanned with OKEN Scanner

TABELUL XXVI

PREZENTARE SINTETICĂ A SECHELELOR NEUROPSIHICE DUPĂ ABCESE METASTATICE

Tipul abcesului	Nr. cazuri operate	Nr. decese post-operatorii	Nr. supraviețuitori / Nr. cazuri urmărite	Vindecați fără sechele	Sechele neuropsihice	
					Minore	Majore
Abcese metastatice toracogene	96	37+1 R	58 / 50	13	25	12
Abcese metastatice cardiogene	16	5	11 / 11	5	4	2
Abcese metastatice cu punct de plecare cunoscut	60	17	43 / 40	15	18	7
Total	172	60 / 34,88%	112 / 101	33 / 32,67%	47 / 46,53%	21 / 20,79%

Forme clinice particulare

În cadrul acestor forme vom prezenta abcesele localizate în trunchiul cerebral, nucleii bazali și intraselar. Am încadrat aceste abcese în grupul abceselor metastatice cu punct de plecare pleuropulmonar, întrucît în seria studiată ele aparțin acestei căi de diseminare.

Abcesele cerebrale situate în trunchiul cerebral

Acest tip de abcese este amintit numai incidental de către diferiți autori. Evans (1931), în studiul său anatomic pe 194 de cazuri de abcese cerebrale, constată două asemenea situații. Alți autori prezintă sporadic, ca pe o curiozitate, aceste tipuri de abcese cerebrale (Roger și colab., 1951; Arseni și Oprescu, 1960; Hulme, 1961; Weickhardt și Davis, 1964; Kraynbühl, 1967; Danziger și colab., 1974; Van Gilder și colab., 1974; Robert și colab., 1975; Nair, 1977; Vallée și colab., 1980).

O contribuție interesantă aduc Weickardt și Davis (1964), care adună din literatură și analizează 38 de cazuri de astfel de abcese. Acești autori constată existența a patru cazuri personale, după efectuarea a 330 000 de autopsii. Patogenia cazurilor studiate este îndeosebi metastatică, cu diseminare hematogenă a infecției (34%), sau prin extensie directă adiacentă (29%); restul (36%) sînt abcese cerebrale de origine nedeterminată. Aceste abcese apar rareori solitar, la nivel pontin, și mult mai frecvent în cadrul diseminărilor septice cerebrale multiple.

Tabloul clinic relevat de către Weickhardt și Davis (1964) și confirmat de către Robert și colab. (1975) constă în: sindrom infecțios general (hipertermie), sindrom de HIC, sindrom neurologic de localizare (mai

ales cu afectarea nervilor cranieni oculomotori, facial, glosofaringian, spinal, pneumogastric). Sintetizînd simptomele, Weickhardt și Davis (1964) găsesc, în ordinea frecvenței: paralizie facială periferică, febră, cefalee, vărsături, hemipareză, disfagie, disfonie, nistagmus, paralizii oculare, modificări ale fundului de ochi. Aceleași fenomene clinice sînt observate de către toți autorii.

Pînă în anul 1975, aceste localizări ale abceselor cerebrale au fost considerate ca avînd prognostic vital rezervat: doar doi pacienți au supraviețuit, fie după puncționare cu drenaj (Van Gilder și colab., 1974), fie după excizie chirurgicală totală (Danziger și colab., 1974).

Odată cu introducerea tomografiei computerizate, posibilitățile de diagnosticare a abceselor situate în trunchiul cerebral s-au îmbunătățit (Russel și Shaw, 1977). Ca urmare, intervenția chirurgicală a putut fi practicată în timp util, prognosticul vital fiind bun (Messina și colab., 1977). Autorii citați au operat cu succes un copil în vîrstă de 2 ani și 6 luni, cu abces situat la nivel pontin.

În seria studiată, am constatat trei cazuri de abcese situate la nivelul trunchiului cerebral — de fapt la nivel pontin —, toate generate de diseminări hematogene. Două asemenea observații au fost raportate în 1960 de către Arseni și Oprescu. Toți bolnavii observați au decedat postoperator, diagnosticul fiind confirmat și necroptic.

În concluzie, raritatea abceselor situate în trunchiul cerebral nu exclude posibilitatea acestei localizări a colecției purulente, unice sau multiple. Tomografia computerizată, ca principal mijloc de diagnostic, favorizează practicarea intervenției chirurgicale în timp util, îmbunătățind, prin aceasta, prognosticul afecțiunii.

Abcesele cerebrale situate în nucleii bazali

Abcesele situate în nucleii bazali au fost raportate incidental de diferiți autori (Davidoff, 1945; Gates și colab., 1950; Pennybacker, 1951; Loeser și Scheinberg, 1957; Gros și Vlahovitch, 1960; Tolosa și Fuenmayor, 1962). Cel mai complet raport publicat în literatură aparține lui Law și colab. (1976), care prezintă patru cazuri personale, odată cu alte 10 adunate de la diferiți autori; ei sintetizează patogenia și tabloul clinic al acestor localizări extrem de rare ale abceselor cerebrale.

Patogenia abceselor situate în nucleii bazali este preponderent metastatică, avînd ca punct de plecare infecțiile pleuropulmonare, cu sau fără defect septal cardiac. Patogenia de tip adiacent nu a fost observată în nici unul dintre cazurile studiate. Sexul preponderent afectat, după Law și colab., este cel masculin, iar vîrsta pacienților este cuprinsă între 5 și 65 de ani. Tabloul clinic, așa cum l-au conturat acești autori, constă din sindrom de HIC, tulburări ale conștiinței (somnolență, confuzie), deficit motor de tipul parezei, redoare a cefei, febră, paralizii de nervi cranieni. Cu excepția hipertermiei, întreaga simptomatologie seamănă cu cea a glioamelor de nuclei bazali, de care, dealtfel, trebuie diferențiate. Hipertermia, hiperleucocitoza cu neutrofilie, sindromul meningian, coroborate cu datele investigației angiografice (care relevă o zonă profundă avasculară) pledează pentru diagnosticul de abces cerebral. Odată cu introducerea tomografiei computerizate, diagnosticul poate fi mai ușor stabilit.

Complicația cea mai de temut este fisurarea abcesului în ventriculul cerebral.

Scanned with OKEN Scanner

Privitor la tratamentul chirurgical indicat, Tutton (1953) încearcă aspirația abcesului de la acest nivel, soldată însă cu prognostic infaust pentru pacient. Bhatia și colab. (1973), fără să menționeze procedeul operator, raportează un caz de supraviețuire. Gros și Vlahovitch (1960) și Tolosa și Fuenmayor (1962) pledează pentru excizia totală a abcesului, procedeu care salvează viața pacientului. Law și colab. (1976) reactualizează metoda puncției cu aspirația abcesului, obținînd rezultate favorabile în 3 din cele 4 cazuri operate.

În seria personală, am constatat două cazuri de abcese situate în nucleii bazali, rezultat al unor diseminări pe cale hematogenă, cu punct de plecare pleuropulmonar, ambele descoperite necroptic.

Abcesele cerebrale situate în nucleii bazali sînt extrem de rare, dar existența lor nu trebuie exclusă. Tomografia computerizată reprezintă principala metodă paraclinică de stabilire a diagnosticului și, în același timp, de dirijare a intervenției chirurgicale.

Abcesele intraselare

Abcesele intraselare sau hipofizare sînt considerate rare. În întreaga literatură sînt raportate un număr mic de cazuri. Primul caz clinic publicat îi aparține lui Heslop (1848). Ulterior au fost comunicate și alte cazuri: Harvey, 1855; Simmonds, 1914; Smoler, 1914; Meyer, 1918; Boggs și Winternitz, 1919; Plaut, 1922; Simonds, 1925), cu remarca că toate au constituit descoperiri necroptice.

În ultimii 50 de ani, referirile la abcesele intraselare s-au înmulțit, ca urmare a perfecționării mijloacelor de diagnostic (Svien și Love, 1942; Whalley, 1952; Asenyo, 1950; Barrada și colab., 1952; Villiers de Hammann, 1956; Franceschetti și Werner, 1957; Grant, 1931; Paillas și Aymard, 1956; Riser și colab., 1956; Rongetti și Daniels, 1950; Bianchi și colab., 1961; Bouche și colab., 1964; Emile și colab., 1969; Medoc și colab., 1966; Montrieul și colab., 1965). În ultimul deceniu, au fost publicate tot mai multe date despre patogenia, clinica și tratamentul abceselor intraselare (Askenazy și colab., 1971; Goldhammer și colab., 1974; Obenchaim și Becker, Obrador și Blazquez, 1972; Arseni și colab., 1975; Rudwann, 1977; Selosse și colab., 1980). În aceeași perioadă, s-au întreprins studii de sinteză asupra abceselor intraselare (Lindholm și colab., 1973; Dominique și Wilson, 1977; De Bray și colab., 1981).

Din datele adunate mai ales de către Dominique și Wilson (1977), în cele 50 de cazuri raportate în literatura de specialitate, la care adaugă 7 cazuri personale, ca și din datele lui De Bray și colab. (1981), putem contura patogenia, simptomatologia clinică și tratamentul abceselor intraselare.

Abcesele intraselare sînt rare: survin la pacienți între 12 și 65 de ani, media fiind cuprinsă între 39 și 40 de ani. Nu se constată o afectare preponderată semnificativă a vreunuia dintre sexe.

Debutul afecțiunii este fie acut (prin meningită), fie cu sindrom incomplet de HIC, cu tulburări endocrine sau cu tulburări de vedere de tipul sindromului chiasmatic. Aceste tipuri de debut au fost sintetizate în ordinea incidenței de către De Bray și colab. (1981). Debutul meningitic — cu meningită purulentă (Rongetti și Daniels, 1950; Medoc și colab., 1966) sau cu meningita acută aseptică cu lichid clar (Emile și colab., 1969) este cel mai frecvent. În mod cu totul excepțional, afecțiunea poate debuta acut prin hemoragie subarah-

Scanned with OKEN Scanner

noidiană (Villiers-Hammann, 1956; Bouche și colab., 1964).

Durata intervalului dintre apariția primelor semne de debut și instalarea perioadei de stare variază între cîteva luni și un an. Rareori, evoluția este acută, ca în cazurile publicate de Whalley (1952) și Villiers-Hammann (1956).

Tabloul clinic

Tabloul clinic complet, din perioada de stare, este constituit din:

— modificările cîmpului vizual, prezente aproape la toți pacienții, constau din hemianopsia bitemporală sau cvadranopsie temporală (Medoc și colab., 1966);

— tulburările endocrine sînt, de asemenea, observate în majoritatea cazurilor cu evoluție îndelungată (în cazul publicat de Paillas și Aymard (1956), evoluția a durat zece ani); ca tulburări endocrine se constată, în ordinea frecvenței: insuficiență antehipofizară, panhipopituitarism, diabet insipid, amenoree cu sau fără diabet insipid;

— sindromul de HIC, în forma sa completă, mai ales în perioada preantibioterapiei, era constatat frecvent; în prezent, cefaleea difuză sau bitemporală nu lipsește în perioada de stare, fiind însoțită de vărsături.

Diagnosticul de abces intraselar putea fi pus în perioada preantibioterapiei numai necroptic. După 1950, diagnosticul era suspectat în cazul asocierii semnelor de tumoare selară cu hipertermie și episoade repetate de meningită.

Investigații paraclinice. Examenul radiologic al regiunii selare este de real folos, întrucît rareori evidențiază o șa normală (Franceschetti și Werner, 1957; Medoc și colab., 1966; Lindholm și colab., 1973). Există și situații în care șaua este complet distrusă (Rongetti și Daniels, 1950). Investigațiile neurochirurgicale moderne — tomografia selară, cisternografia, angiografia — precizează diagnosticul de proces expansiv intraselar. Odată cu folosirea ca metodă de uz curent a tomografiei computerizate (De Bray și colab., 1981), a devenit posibilă evidențierea zonei de hipodensitate intraselară caracteristică abcesului. În aceste condiții, diagnosticul clinic se stabilește pe baza explorărilor neurochirurgicale.

Patogenie

Patogenia abceselor intraselare poate fi sintetizată astfel:

Producerea abcesului intraselar prin infecție adiacentă de contiguitate, fie de la sinuzitele sfenoidale purulente (Simmonds, 1914; Boggs și Winternitz, 1919; Asenjo, 1950; Rongetti și Daniels, 1950; Bouche și colab., 1964), fie de la tromboflebitele de sinus cavernos (Villiers-Hammann, 1956). În același grup se includ și abcesele intraselare care se pot dezvolta secundar abordului transsfenoidal pentru hipofizectomie.

Producerea abcesului pe cale metastatică, prin infectarea hematogenă a hipofizei indemne sau a tumorilor intraselare. Acest mod de propagare este greu de susținut, chiar dacă sînt autori care pledează pentru propagarea hematogenă a infecției, avînd drept consecință formarea unui abces intraselar (Simmonds, 1914; Arseni și colab., 1975; Dominique și Wilson, 1977). Există în literatura de specialitate observații care arată că abcesul se dezvoltă fie la nivelul unui adenom cromofob (Whalley, 1952; Villiers-Hammann, 1956; Dominique și Wilson, 1977; Rudwann, 1977), fie la nivelul unui craniofaringiom (Montrieul și colab., 1965; Obrador și Blasquez, 1972; Arseni și colab., 1975).

Scanned with OKEN Scanner

Producerea abcesului după o necroză prealabilă a hipofizei, instalată după un traumatism craniocerebral sau post-partum (Riser și colab., 1956; Paillas și Aymard, 1956).

Producerea abcesului intraselar fără decelarea unei patogenii posibile include grupa abceselor de origine necunoscută, care probabil sînt tot abcese metastatice, dar cu sursa infecțioasă nedecelată.

Etiologie

În majoritatea cazurilor de abcese selare, așa cum arată Arseni și colab. (1975), culturile microbiene au rămas sterile. Alteori, a fost izolat mai ales stafilococul auriu, urmat de pneumococ, streptococ, B. coli sau de asociații polimicrobiene (stafilococ cu pneumococ; stafilococ cu B. coli etc.).

Prognostic

Prognosticul acestor abcese este apreciat ca extrem de grav. Rata mortalității, după Arseni și colab. (1975), este de 40%. Dominique și Wilson (1977) consideră că mortalitatea, în abcesele intraselare, este de 28% în cazurile fără meningită și de 45% în cele cu meningită.

Ca tip de *intervenție chirurgicală* adoptat, autorii pledează fie pentru abordul transsfenoidal (Dominique și Wilson, 1977), fie pentru abordul subfrontal (Arseni și colab., 1975). Indiferent de procedeul chirurgical adoptat, tratamentul cu antibiotice și corticoterapice este de real folos.

După datele lui De Bray și colab. (1981), prognosticul abceselor intraselare este în prezent mai bun, date fiind posibilitățile de a le diagnostica corect și de a le trata precoce. Ca sechelele postoperatorii se citează modificări ale cîmpului vizual (care se remit în timp) și, mai ales, insuficiența panhipofizară, care poate fi corectată medicamentos.

Am prezentat abcesele intraselare în cadrul general al abceselor metastatice cu punct de plecare pleuropulmonar, întrucît cazurile studiate erau încadrabile în această patogenie. În seria noastră, am observat doi pacienți cu abcese intraselare: primul

Fig. 73 — Angiografie carotidiană stîngă; se constată ascensionarea arterelor cerebrale anterioare cu delimitarea unui proces expansiv intraselar: *a* — imagine de față; *b* — imagine de profil.

a fost raportat de Arseni şi colab., în 1975, iar pe cel de-al doilea îl prezentăm în continuare.

Obs. clinică (fişa nr. 17 709). Pacientul M. C., în vîrstă de 48 de ani, este internat în Clinica de neurochirurgie din Bucureşti, pentru tulburări de vedere şi modificări endocrine cu aspect de acromegalie. Pacientul a prezentat cu trei luni înaintea internării o infecţie pulmonară abcedată, tratată cu antibiotice. Fenomenele oculare fuseseră remarcate de pacient în urmă cu cca un an. Investigaţiile clinice şi radiografice efectuate într-un serviciu de neurologie au pus problema existenţei unui proces expansiv selar, ceea ce a determinat internarea în Clinica de neurochirurgie, cu diagnosticul de „tumoare hipofizară". La internare, pacientul prezenta semne clinice de acromegalie, scăderea acuităţii vizuale, hemianopsie bitemporală şi decolorare papilară predominant la ochiul drept. Investigaţiile efectuate au arătat mărirea de volum a regiunii selare, mai ales a diametrului ei anteroposterior şi, la arteriografie, ascensionarea arterelor cerebrale anterioare, delimitînd un proces expansiv intraselar (fig. 73). Investigaţiile endocrinologice au evidenţiat insuficienţa antehipofizară. Se intervine chirurgical prin volet frontal drept şi se ablează în totalitate un abces încapsulat cu dimensiunile de 3/3 cm. Examenul bacteriologic constată ca agent etiologic stafilococul auriu hemolitic. Evoluţia postoperatorie a fost bună.

Abcesele cerebrale metastatice în cadrul cardiopatiilor congenitale cianogene

Deşi sînt abcese metastatice, abcesele cerebrale apărute în cadrul cardiopatiilor congenitale prezintă anumite particularităţi clinice şi etiopatogenice care le individualizează în grupul mare al abceselor metastatice.

După Lallemant (1962), istoricul acestor afecţiuni cerebrale poate fi schematizat în trei perioade.

Prima perioadă, anatomo-clinică, începe în 1814 cu observaţia lui Farre. În 1787, Gilbert Ballet prezintă Societăţii de biologie din Paris, cazul unui tînăr, în vîrstă de 15 ani, care decedase în a 10-a zi a unei maladii caracterizată prin stare semicomatoasă şi hemiplegie stîngă. Necroptic, s-a constatat coexistenţa unei malformaţii cardiace congenitale şi a unui abces cerebral fronto-parietal drept. Doi ani mai tîrziu, tot G. Ballet întocmeşte o monografie cuprinzînd descrierea a cinci cazuri, cu consideraţii personale asupra asocierii dintre abcesele cerebrale şi cardiopatiile congenitale.

În decursul celei de *a doua perioade,* denumite de către Lallemant (1962) *perioada statistică,* se fac studii pe serii mari de autopsii. Astfel, Hanna (1941), studiind 25 620 de autopsii la Los Angeles, găseşte 160 de malformaţii cardiace congenitale, dintre care 6 asociate cu abcese cerebrale. Date asemănătoare furnizează Robbins (1945), pe o serie de 7 800 de autopsii: Maronde (1950) — pe 13 883 de autopsii, Gates şi colab. (1947), Sancceta şi Zimmerman (1950), Bertrong şi Sabiston (1951) reuşesc, pe baza cercetărilor necroptice, să stabilească patogenia complexă a acestor abcese cerebrale, delimitîndu-le nosologic.

Cea de a *treia perioadă* este cea a *diagnosticării şi tratării* acestor abcese cerebrale. Smolik şi colab. (1946) rezolvă primii cu succes un abces frontal stîng, apărut în cadrul unei comunicări interventriculare. Treptat, odată cu perfecţionarea mijloacelor de investigare şi deci de diagnostic, sînt publicate tot mai multe

cazuri de sancțiuni terapeutice eficiente (Arana-Iniguez și colab., 1950; Alcalde, 1956; Alimurung și colab., 1957; Beller, 1951; Ley și colab., 1957; Neill, 1955; Obrador, 1956; Seganti și Anibaldi, 1956). Totodată se înmulțesc datele referitoare la patogenia abceselor cerebrale apărute în cadrul cardiopatiilor congenitale (Broager și Hertz, 1952; Newton, 1956; Bruera și colab., 1955; Campbell, 1957; Clark și Clarke, 1952; Leroy și colab., 1955). Dealtfel, ca patogenie, o serie de autori încadrează abcesele cerebrale sub denumirea de „abcese paradoxale" (Cohen și colab., 1951; Salvioli și Milletti, 1952; Frugoni, 1955; Moscatelli, 1957).

Numeroși autori reușesc să elaboreze studii amănunțite pe baza experienței personale și a datelor culese din literatură (Avol și Heifetz, 1954; Meredith, 1954; Newton, 1956; Roger și colab., 1952; Askenazy și Korsay, 1960; Raimondi și colab., 1965; Lallemant, 1962; Jasson, 1975).

Există, de asemenea, multiple date în privința abceselor cerebrale apărute în cadrul cardiopatiilor congenitale la copil (Gluck și colab., 1952; Matson și Salam, 1961; Raimondi și colab., 1965; Eright și Ballantine, 1967; Bruce și Snyder, 1971).

Un element aparte este cel pe care îl prezintă Giraud și colab. (1956), primii care tratează cu succes atît abcesul cerebral, cît și leziunea congenitală cardiacă de tipul pentalogiei Fallott (anastomoza Blalock-Taussig).

Datele acumulate în literatura de specialitate devin mult mai complete. Chiar după introducerea antibioterapiei, abcesele cerebrale continuă să fie o complicație septică în cadrul cardiopatiilor congenitale cu *shunt* dreapta-stînga. Jasson (1975) adună datele publicate în literatură și găsește 350 de asemenea observații.

Frecvența generală a cardiopatiilor congenitale cianogene este, după toți autorii, destul de ridicată. Mary Allem Engle (1970), de exemplu, dă un procent de 8 din numărul total al nou-născuților vii. Mortalitatea în cardiopatiile congenitale se ridică la aproape 50% în primele trei luni de viață. La vîrsta școlară, după aceeași autoare, procentul copiilor cu cardiopatii congenitale cianogene este de 2.

Frecvența globală a complicațiilor neurologice în cadrul cardiopatiilor congenitale este apreciată la cca 25% (Tyler și Clark, 1957), ele datorîndu-se, în special, fenomenelor de tromboză arterială sau venoasă. Dealtfel, în studiul său, efectuat pe pacienții cu tetralogie Fallot decedați, Newton (1956) constată în 10% din cazuri, tromboze vasculare cerebrale certe și în 4%, abcese cerebrale.

Frecvența abceselor cerebrale produse în cadrul cardiopatiilor congenitale cu shunt dreapta-stînga este considerată rară de către toți autorii. În seria noastră, am notat 17 asemenea observații clinice, ceea ce reprezintă 2,09% din numărul total de abcese studiate (tabelul X). Tot pe baza datelor personale, putem afirma că acest tip de abcese reprezintă 9,23% din abcesele metastatice, ceea ce înseamnă că ele ocupă locul al treilea după abcesele de origine pleuropulmonară (57,06%) și după cele produse de alt focar infecțios cunoscut (33,69%).

Datele furnizate de către alți autori concordă cu cele constatate în seria personală. Astfel, Bonnal și colab. (1960) raportează 10 cazuri din 547 de abcese studiate, deci o incidență de 1,82%.

Există alți autori, în special anglo-saxoni, care consideră abcesele

Scanned with OKEN Scanner

cerebrale apărute în cadrul cardiopatiilor congenitale cianogene ca fiind mult mai frecvente. De exemplu, Liske şi Weikers (1962) constată 8 cazuri din 110 studiate (7,27%); Krayenbühl (1967) — 8 cazuri din 130 de cazuri (6,15%); Beller şi colab. (1973) — 6 din 89 de cazuri (6,74%); Van Alphen şi Dreissen (1976) — 11 din 100 de supuraţii intracraniene (11%).

Mult mai edificatoare sînt datele furnizate de către seriile mari de autopsii, care relevă asociaţia dintre cardiopatia congenitală (CHD) şi abcesul cerebral. Astfel, Hanna (1941) constată 6 abcese cerebrale la 160 de cazuri cu CHD (3,7%); Robbins (1945) — 3 cazuri la 53 de observaţii cu CHD (5,6%); Gates şi colab. (1947) — 5 cazuri din 115 cu CHD (4,3%); Maronde (1950) — 11 cazuri la 81 cu CHD (13,6%); Bertong şi Sabiston (1951) — 5 cazuri din 162 cu CHD (3,1%); Campbell (1957) — 14 cazuri din 800 de observaţii cu CHD (1,75%); Newton (1956) — 7 cazuri din 72 CHD (9,72%). Per total, abcesele cerebrale afectează 3—8% dintre pacienţii cu CHD.

Prezentăm în continuare date privitoare la frecvenţa abceselor cerebrale în CHD operate. Astfel, după operaţii paleative pentru tetralogia Fallot, în seriile publicate de Roger şi colab. (1971), abcesele cerebrale sînt constatate în 2% din observaţii, iar în seria lui Taussig şi Crocetti (1971), în 5% din cazuri. După intervenţiile chirurgicale curative în tetralogia Fallot, Taussig şi Crocetti nu constată nici un abces cerebral.

Frecvenţa abceselor cerebrale de acest tip, **raportată la sex,** nu relevă o preponderenţă de afectare a sexului masculin. Din cei 17 pacienţi studiaţi, 9 au fost bărbaţi şi 8, femei. Aceleaşi cifre sînt publicate şi de către Lallemant (1962) şi Raimondi şi colab. (1965). În sinteza prezentată de Jasson (1975), pe baza datelor din literatură, sexul masculin este afectat în 57% din cazuri.

Frecvenţa raportată la grupa de vîrstă arată o afectare predominantă a deceniului al doilea de viaţă. Din numărul total de 17 situaţii clinice, 13 au fost întîlnite la copil (0—16 ani), ceea ce, exprimat în procente, înseamnă 76,4. Celelalte 4 cazuri s-au repartizat în felul următor: 17—20 de ani — 1 caz; 21—30 ani — 2 cazuri; 31—40 — 1 caz. Sintetizînd cele de mai sus, reiese că abcesele cerebrale survin în cadrul CHD pînă la vîrsta de 40 de ani. Aceste date corespund celor ale lui Jasson (1975), care arată că în primele două decenii de viaţă survin 76% din cazuri.

Cel mai tînăr pacient cunoscut în literatură, cu această afecţiune, este cel al lui Greninger şi Canet (1956), în vîrstă de 9 luni, iar cel mai vîrstnic, de 57 de ani, o pacientă a lui Lallemant (1962).

Frecvenţa în funcţie de emisferul dominant nu este semnificativă. În seria studiată, am constatat 7 abcese de emisfer stîng, 8 abcese de emisfer drept şi 2 abcese multiple. Lallemant (1962) şi Jasson (1976) găsesc şi ei o discretă predominanţă de partea dreaptă a abceselor cerebrale în CHD.

Patogenie

Vorbind despre patogenia abceselor cerebrale apărute în cadrul CHD, vom prezenta factorii favorizanţi, modul de propagare a infecţiei şi tipurile de cardiopatie congenitală.

Factorii care intervin în producerea abceselor cerebrale la pacienţii cu CHD cianogene

Predispoziţia pentru tromboză venoasă a acestor

bolnavi se datorează următorilor factori:

— anomalii venoase cerebrale, uneori adevărate angiomatoze venoase (Girard și Devic, 1954), pe care Dubut (1953) le socotește congenitale, concomitente ca apariție cu malformația cardiacă;

— staza venoasă, anoxia cerebrală, poliglobulia compensatorie, acidoza metabolică, timpul de circulație încetinit (Schmidt, 1950).

Acești factori duc la trombozarea venelor și apoi, prin extensie, la trombozarea arterelor cerebrale (Campbell, 1957). Se produce astfel un ramolisment vascular cu posibilă infectare secundară.

Factorul infecțios. Bacteriemia cu manifestare clinică sau subclinică, favorizată de prezența *shunt*-ului arterio-venos dreapta—stînga, evită filtrul pulmonar. Dealtfel, Campbell (1957) a afirmat că 1,75% din bolnavii cu CHD cianogene fac abcese cerebrale și numai 0,50 din cei cu supurații pleuropulmonare prezintă aceleași leziuni cerebrale. Astfel, bacteriemia găsește o cale liberă de pătrundere intracerebrală, întrucît funcția fibrinolitică și fagocitară a plămînului este suprimată. O situație asemănătoare se întîlnește în cazul fistulelor arteriovenoase pulmonare cu *shunt* dreapta—stînga. Factorul infecțios poate fi divers: cauze O.R.L. (sinuzite, otite, infecții amigdaliene), infecții pulmonare, osteomielite, infecții dentare, adenectomii, grefe septice cardiace etc. În cadrul grefelor septice cardiace, insistăm asupra endocarditelor subacute și lente, surse majore de diseminare septică hematogenă cerebrală. Rolul lor a fost evidențiat îndeosebi de Gates și colab. (1947, 1940), Garfield (1969) și Jasson (1975).

Modul de propagare a infecției spre encefal. Abcesele cerebrale constatate în CHD cianogene sînt metastatice. Toți autorii incriminează *shunt*-ul dreapta—stînga, care suprimă filtrul pulmonar. Se constată, de asemenea, o creștere a presiunii în cavitățile cardiace drepte din cauza travaliului mai intens al miocardului. În CHD cianogene, pacienții prezintă poliglobulie, hipervîscozitate sanguină, microembolus-uri și bacteriemie. Propagarea infecției se face pe cale arterială.

Embolus-urile septice și bacteriemia ajung în circulația generală de la orice focar septic sistemic. Odată pătrunse în cordul drept, trec prin orificiile de *shunt,* în cavitățile inimii stîngi și reintră în circuitul sistemic pe cale arterială, scurtcircuitînd filtrul pulmonar. Modul lor neobișnuit de propagare, din circulația venoasă în cea arterială, a generat și termenul de „abcese paradoxale", în cadrul „emboliilor de tip paradoxal" (Ingham, 1938).

Nu sîntem de acord cu ipoteza infectării secundare și a ramolismentului venos. Considerăm că însămînțarea bacteriană cerebrală este primitivă și responsabilă de apariția tromboflebitei. Procesul tromboflebitic este substratul anatomopatologic al simptomatologiei de debut, în raport cu topografia și întinderea lui. Urmează un interval de relativă acalmie, de maximum trei săptămîni, după care survine o nouă agravare clinică, coincizînd cu constituirea completă a capsulei abcesului. În sprijinul acestor date, menționăm observația lui Duplay și colab. (1958): un pacient tînăr, care prezenta comunicare interatrială, se plînge brusc de ameteli și tulburări de vedere, care cedează însă rapid. După 15 zile, se instalează un sindrom de HIC cu deficit motor.

Tromboflebita poate avea ca sursă, focare multiple, ceea ce explică și apariția unor abcese cerebrale multiple.

Scanned with OKEN Scanner

Trombozele venoase neinfectate sînt principalele responsabile de simptomatologia neurologică a acestor pacienți (Newton, 1956; Tyler și Clark, 1957).

Tipurile de cardiopatie congenitală. CHD care se complică cu abces cerebral sînt preponderent cianogene și mai rar necianogene. Factorul principal îl constituie prezența unei comunicări directe între cavitățile inimii drepte și stîngi. Din datele adunate de Jasson (1975), rezultă că în 75% din cazurile de CHD, *shunt*-ul este exclusiv dreapta—stînga. Există și situații cu *shunt* bidirecțional, care funcționează preponderent în sens stînga—dreapta și se inversează cînd crește presiunea în cavitățile inimii drepte.

Tipurile de cardiopatie congenitală cu *shunt* dreapta—stînga care se complică cu abces cerebral paradoxal, sînt, în ordinea frecvenței: tetralogie Fallot — 60% (stenoză de arteră pulmonară, defect septal interventricular, dextropoziție a aortei, hipertrofia vertriculului drept); pentalogia Fallot (aceleași leziuni anatomice, la care se adaugă defectul septul atrial); defectul septal ventricular; defectul septal atrial; complexul Eisenmenger (atrezie de tricuspidă); maladia Epstein; sindromul Luttembacher. Majoritatea autorilor insistă asupra tetralogiei Fallot (Abbot și colab., 1923; Hand, 1947; Green și Nadas, 1954) și mai rar asupra pentalogiei Fallot (Giraud și colab., 1956; Lafon, 1956), defectului septal interatrial (Duplay și colab., 1958), sindromului Epstein (Barger și colab., 1951), sindromului Lutembacher (Ehni și Grain, 1952). S-au mai comunicat cazuri de abcese cerebrale apărute în urma anastomozei Potts (dintre aortă și artera pulmonară), efectuată în scop paleativ în CHD cianogene (Meyne, 1956; Wishingrad, 1957).

În cazuistică personală, pe primul loc s-a situat tetralogia Fallot (15 cazuri — 88,23%), fapt remarcat anterior și de Arseni și colab. (1972).

Din cele de mai sus reiese că antibioterapia nu exclude posibilitatea propagării intracraniene a unei infecții aparent banale la pacienții cu CHD cianogene. În consecință, orice infecție apărută la acești pacienți trebuie tratată corect și susținut, iar CHD trebuie corectată chirurgical.

Bacteriologie

Studiul germenilor din abcesele cerebrale apărute în cadrul CHD cianogene relevă, în seria studiată, incidența mare a culturilor sterile și a florei gram-negative (B. proteus, B. coli). În seria studiată, au fost rare cazurile cu floră gram-pozitivă.

Întrucît datele personale sînt limitate la 17 situații clinice, dintre care examenul bacteriologic a fost efectuat la 14 cazuri, ni se pare utilă trecerea în revistă a datelor din literatură. După Lallemant (1962), principalul agent etiologic a fost streptococul, urmat de stafilococ, B. coli, *Haemophilus influenzae*, germeni anaerobi etc. Flora polimicrobiană a fost frecvent constatată: Raimondi și colab. (1965) remarcă, în studiul lor, incidența mare a culturilor sterile (9 situații din 19 cazuri) și menționează frecvența streptococului anaerob și stafilococului. Jasson (1975) relevă, de asemenea, în cazurile personale preponderența streptococului, fapt concordant cu datele culese de aceeași autoare din literatură. Tot Jasson (1975) arată că există un număr mare de abcese de acest tip, cu culturi sterile.

Scanned with OKEN Scanner

În capitolul de „Considerații generale" am vorbit despre prognosticul grav al abceselor cerebrale, cînd agentul etiologic este streptococul.

Anatomie patologică

Sediul

Abcesele metastatice apărute în cadrul CHD sînt localizate cu precădere supratentorial. La cele 17 cazuri studiate, am constatat următoarea repartiție:

— lobul frontal — 5 cazuri;
— lobul parietal — 2 cazuri;
— implicarea a trei lobi — 2 cazuri;
— abcese cerebrale multiple — 2 cazuri.

Din aceste date reiese afectarea preponderentă a lobului frontal — singur sau împreună cu lobii adiacenți (10 cazuri, deci 58,82%). Al doilea lob, afectat ca frecvență, este cel parietal, implicat în 5 situații clinice (29,41%) (tabelul X). Nu am constatat nici o situație clinică de abces situat în fosa cerebrală posterioară sau numai în lobul temporal și occipital. Afectarea preponderentă a lobului frontal și parietal este o dovadă a diseminării pe cale hematogenă în aceste tipuri de abcese.

Date asemănătoare furnizează și Bonnal și colab. (1960), care constată implicarea preponderentă a lobului frontal (4 cazuri) și a zonei parieto-rolandice (4 cazuri), în cele 10 observații clinice studiate. Interesant că, în studiul lui Raimondi și colab. (1965) sînt afectați mai ales lobii temporali și occipital. Lucrările de sinteză ale lui Lallemant (1962) și Jasson (1975) menționează ca sediu preponderent lobul frontal, urmat de zona rolandoparietală, lobul temporal și lobul occipital. Abcesele cerebeloase sînt rar menționate în literatură (Lallemant, în 1962, adunase 3 cazuri). De asemenea, sînt destul de rare referirile la abcesele situate în trunchiul cerebral și nucleii bazali.

Forma și numărul

Abcesele metastatice din cadrul CHD cianogene se prezintă sub următoarele varietăți anatomopatologice, în raport cu numărul și forma lor:

— abcese unice (cele mai numeroase) — 11 cazuri (64,7%), care constituie principala formă anatomică;
— abcese multiloculare — 4 cazuri (23,5%);
— abcese multiple — 2 cazuri (11,7%), deci un procent mic în comparație cu restul abceselor metastatice.

Din aceste date statistice reiese că abcesele cerebrale din cadrul CHD cianogene sînt îndeosebi unice. Din contra, Bonnal și colab. (1960) remarcă un număr important de abcese multiloculare și un număr mai mic de abcese unice. Oricum, toți autorii sînt de acord cu incidența scăzută a abceselor multiple, observație discordantă cu ceea ce se știe despre abcesele multiple cu diseminare metastatică.

Stadiul evolutiv

În funcție de stadiul evolutiv, apreciat intraoperator sau necroptic, cu ocazia examinării abceselor cerebrale din cadrul CHD cianogene, am constatat 15 abcese încapsulate (88,2%) și 2 colectate, neîncapsulate.

Asocierea cu alte procese supurative intracraniene

În seria studiată nu am observat nici un caz de asociere a abceselor cerebrale apărute în cadrul CHD cia-

Scanned with OKEN Scanner

nogene cu alte supurații intracraniene (abces extradural, empiem subarahnoidian). Propagarea pe cale hematogenă exclude posibilitatea apariției altor supurații intracraniene.

Tabloul clinic

Debutul. Afecțiunea debutează brusc în cazurile studiate, fie cu fenomene de HIC (cefalee, vărsături), fie cu crize jacksoniene motorii, urmate de deficit motor. Sindromul febril coexistă în 4 cazuri. Debutul progresiv a fost constatat mai rar și a constat în deficit motor cu evoluție treptată spre agravare. Au existat și 2 cazuri care au debutat acut, cu meningoencefalită purulentă. Procentul diferitelor semne clinice din debut în seria studiată este: cefalee — 100; vărsături — 77; epilepsie — 50; febră — 40; sindrom meningian — 20; tulburări de echilibru — 10.

Debutul acut, cu crize comițiale de tip jacksonian sau cu fenomene intense de HIC, a fost remarcat mai ales de către Bonnal și colab. (1960). Debutul în seria prezentată de Raimondi și colab. (1965) este dominat de cefalee și vărsături, cărora le urmează crize comițiale, febră și tulburări psihice.

După însămînțarea septică cerebrală hematogenă, care a determinat debutul acut, urmează o perioadă de remisiune relativă, în care simptomatologia fie se remite, fie stagnează. Această *perioadă de latență* relativă durează 2—3 săptămîni și coincide cu formarea capsulei abcesului (cel mai tîrziu se încapsulează abcesele cu streptococ hemolitic). Abceselor cerebrale din cadrul CHD cianogene le este caracteristică evoluția în doi timpi.

Perioada de stare. Simptomatologia perioadei de stare a abceselor cerebrale metastatice din cadrul CHD cianogene cuprinde cinci mari sindroame:

Sindromul infecțios. Aspectele locale ale sindromului infecțios lipsesc, așa că nu se pot constata decît aspectele generale.

Hipertermia este prezentă în 29,4% din cazuri și nu atinge valori prea mari. Rareori, hipertermia se datorează focarului supurativ primar.

Viteza de sedimentare a hematiilor este constant crescută. În seria studiată, am constatat aceasta în 76,4% din cazuri. Cele mai ridicate valori au fost de 72/108 mm.

Hiperleucocitoza cu neutrofilie peste 10 000/mm³ a fost semnul biologic cel mai constant întîlnit (88,2% din cazuri).

Există o concordanță în acest tip de abcese între creșterea VSH și hiperleucocitoză, explicabilă prin existența unei bacteriemii latente, subclinice, cu implicații generale asupra organismului. Hemoculturile efectuate au fost întotdeauna negative, ceea ce concordă cu datele lui Lallemant (1962). Să nu uităm că acestor bolnavi li s-au administrat doze mari de antibiotice.

Sindromul de HIC. Acest sindrom a fost constatat în forma sa completă în majoritatea cazurilor (88,8%). Prezența sindromului de HIC cu edem papilar în stadiul II și III se datorează nu numai prezenței abcesului cerebral, ci și stazei venoase cerebrale consecutive hipertensiunii pulmonare din CHD cianogene. Arseni și colab. (1972) au insistat asupra acestor modalități de producere a sindromului de HIC.

Sindromul neurologic de localizare. Simptomatologia neurologică de localizare poate fi marcată de intensitatea fenomenelor de HIC. De asemenea, situarea profun-

Scanned with OKEN Scanner

dă a abcesului determină apariția tardivă a fenomenelor de localizare.

În ordinea incidenței, sindromul neurologic de localizare a constat în: deficit motor de intensitate variabilă (92% din cazuri); tulburări de vorbire (32% din cazuri); crize comițiale majore (11%); crize comițiale focalizate (9%); afectarea nervilor cranieni (9%); modificări ale cîmpului vizual de tip hemianopsic (3%); tulburări de echilibru (2,5%). Toți autorii insistă asupra incidenței mari a deficitului motor în perioada de stare, fără ca acesta să domine tabloul clinic (Lallemant, 1962; Raimondi și colab., 1965).

În seria prezentată de Raimondi și colab. (1965), deficitul motor era prezent în 64% din cazuri, urmat la distanță de celelalte semne neurologice (afazie, hemianopsie, ataxie, afectarea nervilor cranieni etc.).

Sindromul meningian. În perioada de stare, am constatat sindromul meningian complet în 46% din cazurile studiate; am diagnosticat atît meningită cu lichid clar (prin dezvoltarea abcesului adiacent cu spațiul subarahnoidian), cît și meningită purulentă (prin fisurarea abcesului în ventriculul cerebral). În ultima perioadă sînt rare cazurile de meningo-ventriculită purulentă prin fisurarea abcesului în ventricul. Pericolul mare, în aceste situații, îl reprezintă punctiile lombare, care practicate intempestiv, pot induce fenomene de angajare.

Tulburările psihice. Alterarea de diferite grade a stării de conștiință-conștiență este deosebit de frecventă în acest tip de abcese, fapt relevat de către toți autorii și explicat prin hipoxia cerebrală cronică secundară CHD cianogene. La aceasta contribuie și sindromul intens de HIC, afectarea preponderentă a lobului frontal și parietal, dezvoltarea abceselor multiloculare cu afectarea a trei lobi, edemul cerebral accentuat de fenomenele de hipoxie, acidoză etc.

Datele personale ne permit să afirmăm următoarele:

— starea de conștiență normală a fost observată în 4 cazuri (23,5%);

— modificări ale stării de conștiență (somnolență, confuzie, obnubilare) — 11 cazuri (64,7%);

— modificări ale stării de conștiență (comă de diferite grade) — 2 cazuri (11,7%).

Procentul tulburărilor psihice este de 76,4, element caracteristic tuturor abceselor cerebrale. Dintre tulburările de conștiință-conștiență domină starea de somnolență (tabelul XIII).

Aspectul tulburărilor psihice depinde de localizarea pe lobi; ele sînt însă greu de diferențiat din cauza modificărilor stării de conștiință-conștiență.

Tulburările psihice influențează notabil rata mortalității în acest tip de abcese cerebrale.

Pentru ilustrarea tabloului clinic prezentăm următorul caz:

Obs. clinică (fișa nr. 68 951). Pacientul D.C., în vîrstă de 11 ani, a fost internat în noiembrie 1975 în Clinica de neurochirurgie pentru cefalee, vărsături, deficit motor faciobrahial de partea stîngă. Afecțiunea a debutat anterior internării cu patru săptămîni, prin crize repetate jacksoniene, localizate faciobrahial stîng. Pacientul este în evidența Serviciului de cardiologie teritorial pentru tetralogie Fallot și în evidența Serviciului de pediatrie pentru tratamentul unui focar infecțios faringoamigdalian. Apariția fenomenelor de HIC a determinat internarea în Serviciul de neurochirurgie cu diagnosticul de tumoare cerebrală. La internare, pacientul prezenta stare subfebrilă, sindrom complet de HIC, sindrom meningian, deficit motor de partea stîngă predominant faciobrahial. Investigațiile de laborator relevă VSH accelerată (36/82 mm) și hiperleucocitoză (NL=15 800/mm³ cu 82% polimorfonucleare neutrofile). Starea de conștiință este modificată, pacientul prezentînd somnolență marcată. Examenul EEG efectuat de urgență arată lateralizare mar-

cată de emisfer cu unde lente de tip delta în derivațiile fronto-temporo-parietale drepte; USEG — deplasare dreapta-stînga a formațiunilor liniei mediane cu 3 mm; angiografia carotidiană dreaptă — proces înlocuitor de spațiu fronto-temporo-parietal drept (fig. 74). Se intervine chirurgical și se efectuează ablația în totalitate a unui abces multilocular fronto-temporo-parietal drept, încapsulat, de mărimea unei portocale (6/5 cm). Evoluția postoperatorie a fost favorabilă. Din puroiul recoltat, s-a izolat stafilococ auriu patogen. Ca sechelă postoperatorie am constatat deficit motor de partea stîngă de tipul hemiparezei, cu tendință la remisiune. Bolnavul a fost ulterior îndrumat spre o clinică de O.R.L. pentru asanarea focarului infecțios primar.

Investigații paraclinice. Dintre infecțiile paraclinice neurochirurgicale, în abcesele metastatice produse în cadrul CHD cianogene menționăm, în ordinea în care trebuie efectuate, următoarele:

Electroencefalografia, practicată în 13 cazuri, a evidențiat un focar concludent de unde lente în 6 cazuri (46%), lateralizare de emisfer — 4 cazuri (30,7%); traseu EEG cu modificări bioelectrice iritative — 3 cazuri (23%) (fig. 75). Din datele publicate anterior (Arseni și colab., 1972), ca și din datele din literatură (Gotshalk și colab., 1954; Raimondi și colab., 1965), valoarea EEG în abcesele de acest tip este extrem de mare. Astfel, pentru Jasson (1975), EEG este concludentă în aceste afecțiuni în 84% din cazuri.

Ultrasonoencefalografia furnizează informații doar în abcesele situate în lobul temporal sau cu implicarea acestuia.

Ventriculografia constituia principala metodă de diagnostic pînă în 1960 sau în cazurile în care arteriografia este neconcludentă. Ventriculografia a fost practicată în 7 cazuri, furnizînd date concludente în toate situațiile. Acuratețea sa pentru diagnostic se vădește mai ales în abcesele situate în lobul parietal.

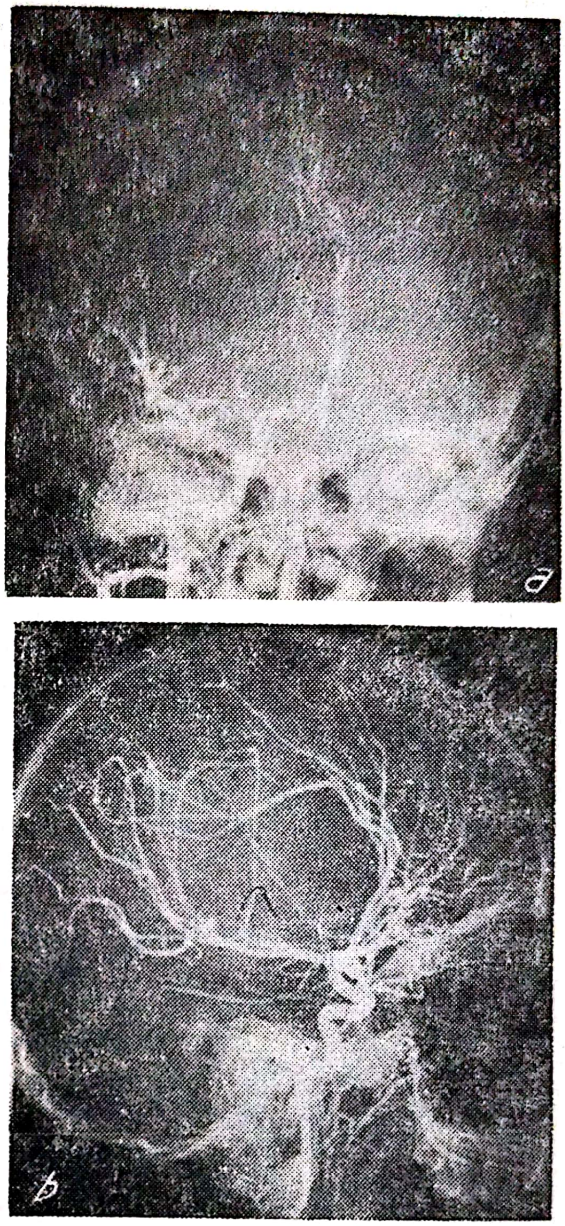

Fig. 74 — Angiografie carotidiană dreaptă într-un caz de abces fronto-temporo-parietal drept: *a* — imagine de față; *b* — imagine de profil.

Scintigrafia cerebrală cu ^{99}Tc a furnizat date concludente în 5 din cele 6 abcese investigate cu această metodă (83%).

Angiografia cerebrală sau, mai recent, serioangiografia, constituie metoda de electie folosită în ultimele două decenii pentru diagnosticarea acestor afecțiuni. Efectuată în 11 situații clinice, a fost

concludentă în 10 din acestea (90,9%) și doar într-un caz a fost nevoie de completarea investigației cu ventriculografie. Angiografia cerebrală relevă atît deplasarea vaselor mari, cît și existența spațiului avascular produs de abces și, eventual, cercul venos Pouyanne. Angiografia cerebrală precizează localizarea abcesului cerebral, element de mare valoare în acest tip de abcese, care, deseori, interesează doi sau trei lobi, se însoțesc de marcat edem cerebral și produc importante deplasări vasculare (fig. 76).

Toți autorii recunosc valoarea angiografiei cerebrale ca sursă de informații (Raimondi și colab., 1965; Trumeau, 1968; Jasson, 1975).

Tomografia computerizată este metoda preferată pentru stabilirea diagnosticului paraclinic al abceselor cerebrale din cadrul CHD cianogene. Ca în toate abcesele, CT-*scan* furnizează date asupra localizării, numărului, formei, dimensiunii, încapsulării, profunzimii leziunii, ca și asupra tehnicii chirurgicale ce trebuie adoptate. Acuratețea diagnostică se ridică pînă la 95—100% (Garfield, 1978). Întrucît autorii anglo-saxoni folosesc încă ca metodă de tratament puncția și aspirația conținutului purulent, CT-*scan* servește la dirijarea tehnicii chirurgicale.

Tot cu ajutorul CT-*scan* se pot aprecia evoluția locală postoperatorie și eventualele recidive.

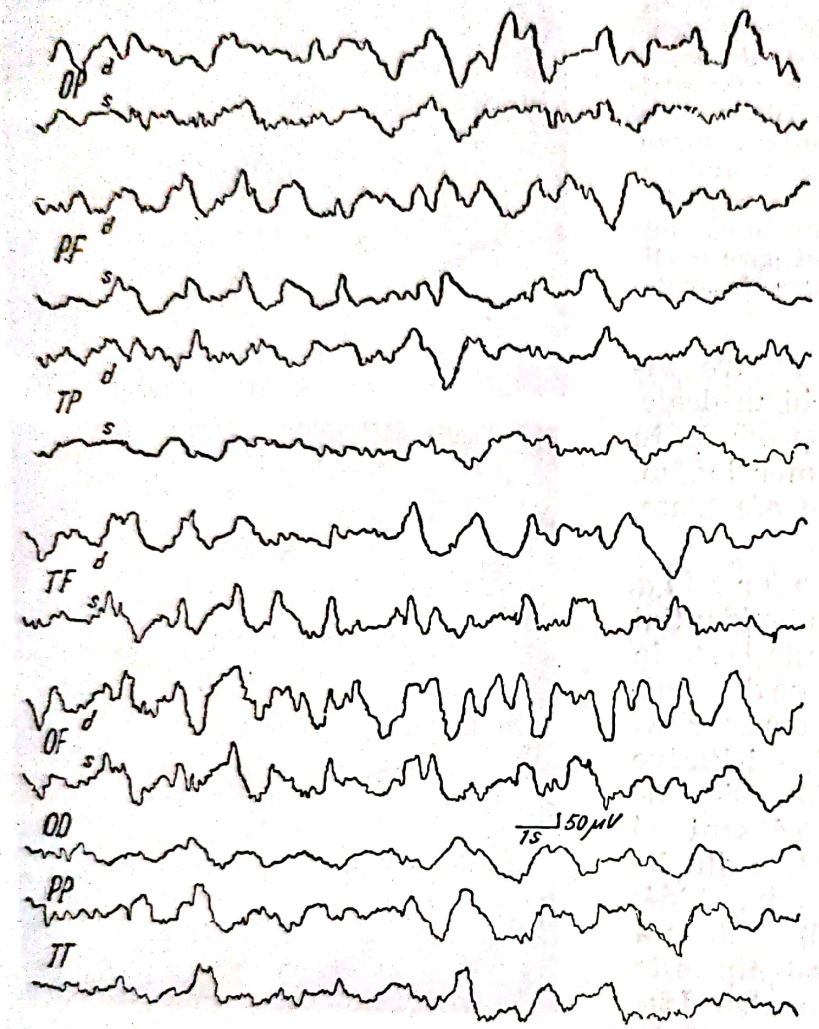

Fig. 75 — EEG într-un caz de abces cerebral fronto-temporo-parietal drept; traseul evidențiază unde Δ în derivațiile FPT drepte, pe un fond cu anomalii bioelectrice difuze.

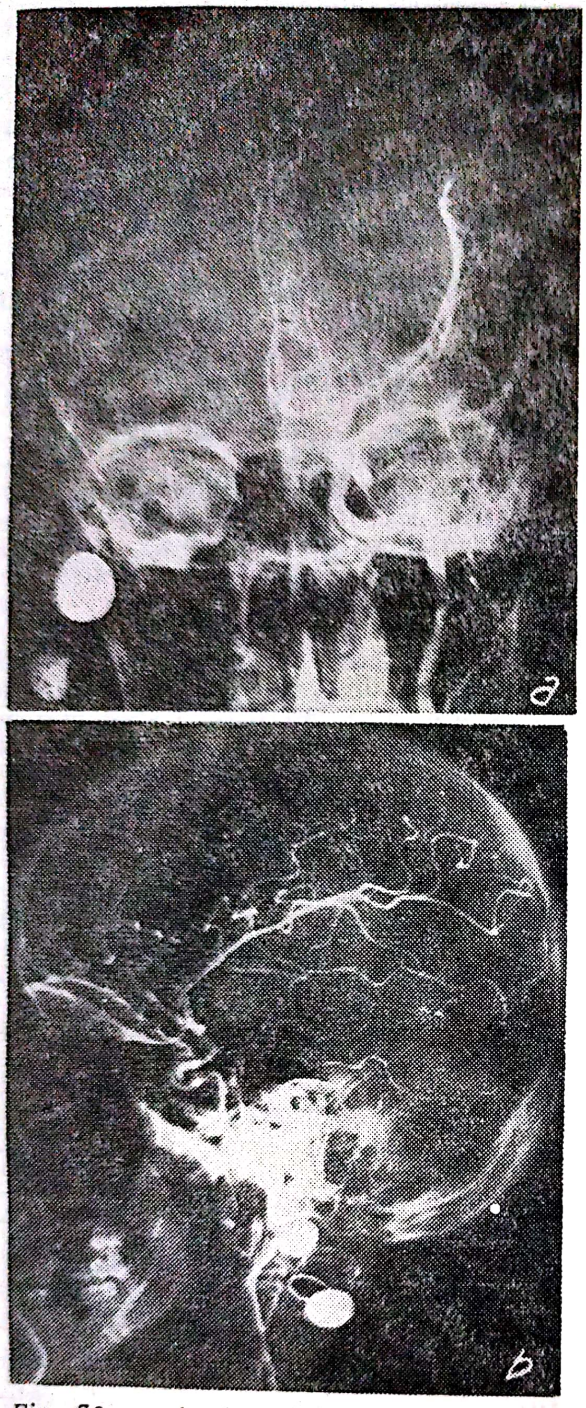

Fig. 76 — Angiografie carotidiană stîngă la un pacient cu abcese cerebrale multiple temporo-occipitale stîngi: *a* — imagine de față; *b* — imagine de profil.

Toate acestea fac ca CT-*scan* să fie metoda cu risc minim și acuratețe diagnostică maximă, în aceste afecțiuni în care echilibrul pacientului este atît de precar.

Diagnostic. Diagnostic diferențial

Simptomatologia clinică descrisă, cu evoluția sa în doi timpi, survenită la pacienți cu CHD cianogene, pune problema diagnosticului pozitiv de abces cerebral. Apariția unui sindrom febril cu fenomene de HIC și sindrom neurologic de focar la un pacient cu o malformație cardiacă cianogenă, impune investigarea neurochirurgicală. Nu întotdeauna investigațiile amintite — în special arteriografia — evidențiază abcesul cerebral, cele mai frecvente complicații neurologice fiind generate de tromboflebitele corticale.

Diagnosticul de malformație cardiacă cianogenă este deja stabilit, pacientul aflîndu-se în evidența serviciului teritorial de cardiologie. Important este ca la orice semn de afectare cerebrală, acești pacienți să fie îndrumați către Clinicile de neurochirurgie.

Diagnosticul focarului infecțios primar este îngreuiat de evoluția subclinică, cel mai adesea mascată de antibioterapie.

Diagnosticul diferențial trebuie făcut cu tromboflebitele corticale, meningoencefalitele cu lichid clar sau purulente, alte procese intracraniene înlocuitoare de spațiu și, în perioada de debut, cu afecțiunile vasculare cerebrale (la acești pacienți tineri, debutul prin crize focalizate este asemănător celui din malformațiile vasculare cerebrale).

Diagnosticul va putea fi precizat numai pe baza datelor furnizate de investigațiile paraclinice.

Evoluție. Complicații

Netratate, abcesele cerebrale apărute în cadrul CHD cianogene evoluează întotdeauna grav.

Scanned with OKEN Scanner

Ca toate abcesele cerebrale, abcesele de acest tip pot evolua acut, subacut sau cronic, în funcție de delimitarea și încapsularea colecției purulente. Deseori abcesele apărute în CHD cianogene evoluează acut din cauza edemului perilezional marcat.

Clasic, se consideră, ca și în cazul celorlalte abcese metastatice, că abcesele apărute în CHD cianogene evoluează în doi timpi. Antibioterapia maschează focarul infecțios primar, cu atît mai mult cu cît acestor pacienți li se administrează foarte des antibiotice. De aceea, abcesul cerebral apare ca o descoperire angiografică sau operatorie. Focarul infecțios primar trebuie căutat cu multă atenție, deseori după intervenția chirurgicală de ablație a abcesului cerebral.

Evoluția în doi timpi a acestui tip de abcese poate căpăta aspect supraacut ca urmare a unei *complicații*, ca fisurarea abcesului sau fenomenul de angajare.

Fisurarea abcesului în ventriculul cerebral este posibilă, dată fiind situația profundă, paraventricular, a acestei colecții purulente. Tratamentul cu antibiotice face ca aceste complicații să fie destul de rare, ca urmare a încapsulării colecției purulente.

Fenomenul de angajare constituie, în schimb, o complicație frecventă a acestor tipuri de abcese cerebrale. Ca și în cazul celorlalte abcese metastatice, în producerea acestor complicații intervin o serie de factori, ca: situația profundă, forma multiloculară, afectarea unei suprafețe cerebrale întinse (2—3 lobi), edemul cerebral perilezional marcat, eventualele puncții lombare. Evoluția, în asemenea cazuri, este rapidă și intervenția chirurgicală se dovedește ineficientă. Bonnal și colab. (1960) menționează 5 asemenea cazuri de agravare subită prin fenomene de angajare cu 3 decese imediat postoperator. Oricum, bolnavii internați în stare de comă (11,7%) prezintă tocmai acest tip de complicație majoră. Spre ilustrare redăm următorul caz:

Obs. clinică (fișa nr. 8 275). Pacientul M.E., în vîrstă de 5 ani, suferind de tetralogie Fallot, este internat în Clinica de neurochirurgie, în februarie 1980 pentru cefalee, vărsături, somnolență. Afecțiunea a debutat în urmă cu două săptămîni, cu febră, cefalee, vărsături; pacientul a fost tratat pentru un focar infecțios dentar și amigdalian într-un Serviciu de pediatrie. Accentuarea cefaleei cu apariția somnolenței au determinat transferul în Serviciul de neurochirurgie. La internare, pacientul prezenta sindrom complet de HIC cu edem papilar în stadiul II, sindrom meningian, deficit motor de tipul hemiparezei stîngi, stare de somnolență. La cîteva ore după internare, starea pacientului s-a modificat brusc, deficitul motor de partea dreaptă, anizocoria și somnolența accentuîndu-se. Se efectuează de urgență angiografie carotidiană stîngă, care evidențiază un proces înlocuitor de spațiu situat frontal stîng (fig. 77). Intervenția practicată imediat, evacuează un abces frontal stîng multilocular, din care se izolează B. proteus. **Postoperator, evoluția a fost gravă, starea de conștiență s-a alterat, s-a instalat coma de gradul III și pacientul a murit după 24 de ore.**

Evoluția poate avea aspect progresiv, pseudotumoral, ca urmare a încapsulării rapide a abcesului după tratament cu antibiotice și tratament antiedematos intens. Situarea profundă, paraventricular, a acestor abcese face ca ele să se exprime clinic cu simptomatologia tipică a unei tumori cerebrale; deseori acesta este diagnosticul cu care sînt trimiși bolnavii la internare. Totuși, comparativ cu celelalte abcese metastatice, evoluția pseudotumorală se observă mai rar sau are durată scurtă, instalarea fenomenelor de angajare fiind oricînd posibilă. Dealtfel, Bonnal și colab. (1960) nu constată nici un caz cu o astfel de evoluție.

Scanned with OKEN Scanner

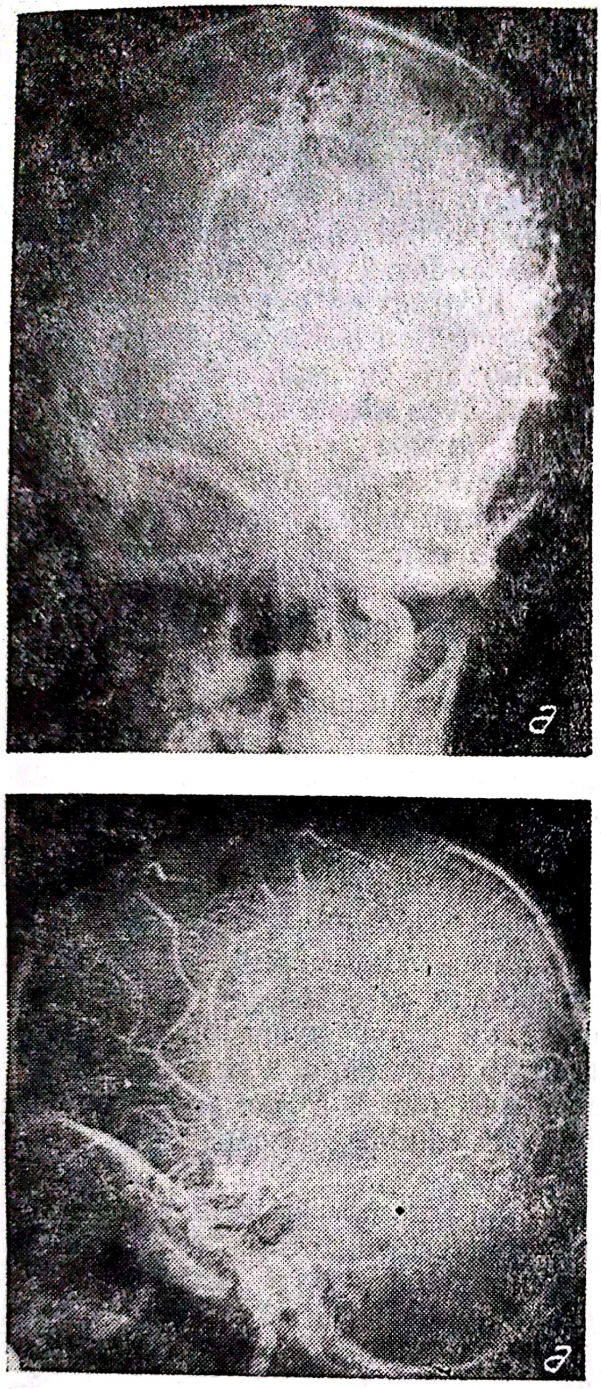

Fig. 77 — Angiografie carotidiană stîngă; se constată un proces înlocuitor de spațiu, avascular, situat frontal stîng: a — imagine de față; b — imagine de profil.

Cînd se suspectează un abces cerebral în cadrul CHD cianogene, se indică efectuarea de urgență a investigațiilor neurochirurgicale, deoarece aceste abcese se pot agrava brusc în orice moment.

Tratament

Tratamentul abceselor cerebrale apărute în cadrul CHD cuprinde atît administrarea de antibiotice, combaterea edemului cerebral, cura chirurgicală, tratamentul complicațiilor postoperatorii, asanarea focarului infecțios primar, cît și un complex de măsuri terapeutice care se adresează cardiopatiei congenitale cianogene. Acestea din urmă sînt de primă importanță, deoarece de ele depinde prognosticul vital. Măsurile amintite nu pot fi luate decît printr-o colaborare în echipă a cardiologului și medicului anestezist încă de la internarea pacientului în Serviciul de neurochirurgie. Ele constau în: monitorizarea cardiacă (digitalizarea, administrarea drogurilor beta-blocante și diuretice, tratamentul tulburărilor de ritm), reechilibrare acidobazică și hidroelectrolitică, terapie anticoagulantă, oxigenoterapie, izolare etc.

Afecțiunea cardiacă nu contraindică abordul chirurgical al abcesului, dar pune unele probleme de anestezie, terapie intensivă și îngrijire postoperatorie.

În perioada preantibioterapiei și în primul deceniu de folosire a antibioticelor, toți autorii au atras atenția asupra ratei mari a mortalității în aceste afecțiuni (Sweeney și Patton, 1950).

Abia în 1946 Smolik și colab. au reușit prima intervenție neurochirurgicală în această afecțiune, urmată de vindecarea pacientului. Bonnal și colab. (1960), într-un studiu efectuat pe 10 pacienți cu CHD și abces cerebral notează 3 decese postoperatorii (deci 30%) și 7 supraviețuitori, dintre care 4 cu sechele neuropsihice. În materialul adunat de către Lallemant (1962), acesta arată că la 80 de cazuri operate, au survenit 45 de decese, deci 56,2% mor-

Scanned with OKEN Scanner

talitate. Același autor subîmparte numărul de cazuri în două perioade, în funcție de terapia asociată tratamentului chirurgical:

— perioada dintre 1946 și 1952 (Smolik și colab.): 39 de cazuri operate cu 32 de decese (mortalitate de 82%);

— perioada dintre 1952 și 1962 (anul publicării): 41 de cazuri operate cu 13 decese (mortalitate de 31,7%).

Toate aceste date, culese din literatura medicală publicată pînă în 1960, nu reflectă mortalitatea reală în aceste afecțiuni, întrucît se referă la cazuri sporadice, selecționate cu multă atenție. După 1960 se publică serii operatorii din ce în ce mai mari, aparținînd aceluiași serviciu de neurochirurgie, ca urmare a aplicării tratamentului complex atît al afecțiunii cardiace, cît și al celei cerebrale. Dealtfel, Trumeau (1968) prezintă pentru perioada dintre 1951 și 1964, următoarele rezultate: din 22 de cazuri operate, au decedat 11, deci 50% mortalitate, iar pentru perioada dintre 1964 și 1968 — un singur deces 6 cazuri operate, deci 16,6% mortalitate. În seria lui Raimondi și colab. (1965), mortalitatea generală este de 47,3% (9 decese din 19 cazuri). În seria prezentată de Arseni și colab. (1972), mortalitatea este de 42,8% (3 decese din 7 cazuri operate). Relativ recent, Jasson (1975) raportează un procent de mortalitate de 33 (4 decese din 12 cazuri operate).

Din datele de mai sus, reiese că mortalitatea în aceste afecțiuni este încă extrem de mare, și anume între 30 și 40%. Pe baza datelor din literatură și a experienței personale, putem afirma că prognosticul abceselor cerebrale, apărute în cadrul CHD cianogene, rămîne grav și că acesta devine și mai rezervat în cazul unor abcese multiple. Tocmai datorită dificultăților de tehnică chirurgicală, sînt autori, chiar în perioada modernă (Raimondi și colab., 1965), care pledează pentru puncția abcesului cu aspirarea conținutului purulent. Datele adunate de Jasson (1975) conchid că puncția cu aspirație se soldează cu o mortalitate de 48%, în timp ce exereza completă se soldează cu o mortalitate de 25%. Puncționare cu aspirarea conținutului pot avea efecte salutare în abcesele multipe din cadrul CHD (George și colab., 1979).

În continuare, vom prezenta experiența chirurgicală personală, aspectul complicațiilor postoperatorii și felul tratamentului focarului infecțios primar.

Tratamentul chirurgical. Am adoptat întotdeauna tehnica de ablație totală a abceselor cerebrale, odată cu capsula, indiferent de forma și dimensiunile acestora. Rezultatele tratamentului chirurgical la cele 17 cazuri tratate au fost următoarele:

— a decedat înainte de operație un bolnav care fusese internat în stare de comă avansată. Bolnavul respectiv prezenta abcese cerebrale multiple (două frontale și unul în nucleul caudat), descoperite necroptic;

— au fost operați prin ablație totală în perioada dintre 1936 și 1979 un număr de 16 pacienți. Mortalitatea operatorie și postoperatorie imediată a fost de 5 cazuri, adică 31,2% (tabelul XXV). Numărul important de decese intra- și postoperatorii se datorează unor factori numeroși:

— internarea pacienților în Clinica de neurochirurgie cu modificări importante ale stării de conștiință și cu alterări grave ale stării de conștiență (comă de diferite grade), care necesită practicarea intervenției chirurgicale de urgență, nemailăsînd timp pentru o reechilibrare cardio-

Scanned with OKEN Scanner

respiratorie; un procent de 76,4 pacienți au prezentat astfel de tulburări psihice;

· abcesele cerebrale multiple (2 cazuri); unul dintre pacienți a decedat înainte de operație iar celălalt, ulterior;

· existența abceselor cerebrale profunde multiloculare, situate paraventricular;

· edemul perilezional extrem de marcat;

· gravitatea cardiopatiei congenitale, de cele mai multe ori decompensată în momentul internării;

— apariția meningoencefalitei purulente postoperatorii, complicație cu prognostic foarte grav.

În concluzie, abcesele cerebrale în cadrul CHD cianogene rămîn o problemă terapeutică spinoasă. Îndrumarea acestor pacienți în timp util către Clinica de neurochirurgie permite stabilirea precoce a diagnosticului și mărește eficiența tratamentului neurochirurgical. În vederea reușitei, efortul echipei neurochirurgicale trebuie să se conjuge cu efortul echipei de terapie intensivă și cardiologie.

Tratamentul complicațiilor postoperatorii. Dintre complicațiile posibile ne vom opri la cele cu prognostic vital grav: meningoencefalitele purulente și recidivele. *Meningoencefalitele purulente* au prognostic sumbru, din cauza stării generale precare a pacienților și capacității imunologice reduse a organismului. Oricum, forma multiloculară și situația profundă a acestor abcese favorizează fisurarea colecției purulente în spațiul subarahnoidian sau, mai rar, în ventriculul cerebral. O asemenea situație clinică este greu de stăpînit, chiar cu posibilitățile actuale de antibioterapie. Doi dintre pacienții noștri au decedat ca urmare a acestor complicații majore; la ceilalți 11, vindecați postoperator, nu am observat nici o recidivă.

Tratamentul focarului infecțios primar. De multe ori, focarul infecțios primar trebuie căutat cu multă atenție și asanat cît mai rapid. Orice focar septic din organism reprezintă un risc de însămînțare hematogenă cerebrală. Întrucît la cel mai mic semn de infecție, se administrează antibiotice, focarul inițial poate rămîne latent. Avînd în vedere că vîrsta acestor pacienți este cuprinsă între deceniul I și al II-lea, focarele infecțioase primare vor trebui căutate în regiunea otică, mastoidiană, faringoamigdaliană, sinuzală, dentară, cutanată, osoasă, a tractului urinar, a căilor respiratorii etc.

Imediat ce tratamentul neurochirurgical a fost aplicat, se indică asanarea focarului infecțios primar și controlul riguros O.R.L. și stomatologic. Insistăm că la acești pacienți, starea de hipoxie și acidoză cronică favorizează apariția infecțiilor latente, trenante; ca urmare, bolnavul poate prezenta mai multe focare septice, care evoluează concomitent și necesită tratament complex — medical și chirurgical. De asemenea, embolus-urile septice pot disemina pe cale hematogenă și în alte zone ale organismului, dînd afecțiunii un aspect septicemic, ceea ce întunecă prognosticul vital deja sumbru, chiar dacă tratamentul neurochirurgical aplicat a fost perfect.

Tratamentul chirurgical al afecțiunii cardiace trebuie efectuat după tratamentul neurochirurgical și asanarea celorlalte focare septice din organism. Toate datele pledează pentru corecția chirurgicală a cardiopatiei congenitale, întrucît intervențiile paleative, de tip Blalock-Taussig sau Potts, nu numai că nu rezolvă *shunt*-ul dreapta-stînga, dar, mărind comunicarea, favorizează apariția ab-

Scanned with OKEN Scanner

ceselor cerebrale (Sweeney și Paton, 1950; Clark și Clarke, 1952; Newton, 1956).

Prognostic

Prognosticul vital și funcțional depinde de următoarele elemente:

— starea de conștiință-conștiență a pacientului în momentul internării și al intervenției neurochirurgicale;

— condițiile anatomice ale leziunii, adică forma multiloculară, dimensiunea mare, cu interesarea a 2—3 lobi, existența abceselor multiple;

— germenii patogeni cu prognostic grav sînt considerați streptococul și asociațiile plurimicrobiene;

— tehnica chirurgicală de exereză completă este superioară altor metode încercate;

— apariția complicațiilor postoperatorii, greu de tratat;

— asanarea focarului infecțios primar.

Sechelele neuropsihice. Abcesele cerebrale apărute în cadrul CHD sînt grevate de importante sechele neuropsihice, menționate în toate lucrările. Desigur că aspectele anatomice influențează direct instalarea sechelelor neuropsihice. Urmărind între unu și cinci ani evoluția celor 11 bolnavi cu abcese cerebrale vindecați după tratament neurochirurgical, am constatat:

— vindecați fără sechele: 5 cazuri (45,4%);

— vindecați cu sechele minore: 4 cazuri (36,3%);

— vindecați cu sechele majore, constînd în deficit motor de tipul plegiei cu crize comițiale: 2 cazuri (18,1%).

Aceste date statistice (tabelul XXVI) arată că, în cazul unui tratament complex și susținut medico-chirurgical, procentul vindecărilor fără sechele este de 45; atragem atenția că toți pacienții în cauză au fost operați în ultimii 15 ani.

Deoarece pacienții cu sechele minore nu pot depune o activitate normală, cardiopatia congenitală nepermițîndu-le aceasta, pledăm pentru rezolvarea chirurgicală radicală ulterioară a afecțiunii cardiace.

Rezultatele favorabile pot fi puse atît pe seama înaltei tehnicități a echipei neurochirurgicale, cît și a metodelor moderne de diagnostic — ne referim îndeosebi la CT-*scan*.

Abcesele cerebrale metastatice cu punct de plecare cunoscut

Date generale

Așa cum am arătat, abcesele cerebrale metastatice se clasifică, în funcție de patogenie, în: abcese toracogene, abcese în cadrul cardiopatiilor congenitale și abcese cu punct de plecare cunoscut. Această ultimă categorie este cunoscută încă de la începutul secolului, fiind menționată în numeroase publicații (Couteraud, 1911 și 1913; Eagleton, 1924; Piquet, 1931; Atkinson, 1934; Thiébault și Vincent, 1944). Abcesele cu punct de plecare cunoscut sînt prezentate de obicei în cadrul seriilor mari de abcese cerebrale (Bonnal și colab., 1960; Krayenbühl, 1967; Morgan și colab., 1973; Beller și colab., 1973; Van Alphen și Dreissen, 1976; Garfield, 1978). Autorii le prezintă separat, de obicei în cadrul abceselor dentare, care, după autorii anglo-

Scanned with OKEN Scanner

saxoni, au patogenie metastatică (Haymaker, 1945; Hollin şi colab., 1967).

Frecvenţa

Abcesele cerebrale metastatice cu punct de plecare cunoscut sînt *frecvente*, fapt cu care sînt de acord toţi autorii. Ele cuprind un grup mare de abcese cerebrale care, în seria studiată, reprezintă 62 de cazuri (7,65% din numărul total de abcese cerebrale studiate — tabelul X). În seria prezentată de Bonnal şi colab. (1960), numărul lor se ridică la 69 de cazuri, adică 12,6% dacă le raportăm la totalul de 547 de cazuri de abcese cerebrale, studiate de aceşti autori. De fapt, toate datele din literatură confirmă că aceste abcese reprezintă între 6—12% din totalul abceselor cerebrale.

Ca frecvenţă, abcesele metastatice cu punct de plecare cunoscut, în *grupa de abcese metastatice* (184 de cazuri) studiată, ocupă locul al doilea, după cele de origine pleuropulmonară, şi anume: abcese toracogene — 105 cazuri (57,06%); abcese apărute în cadrul CHD cianogene — 17 cazuri (9,23%); abcese cu punct de plecare cunoscut — 62 de cazuri (33,69%) (tabelul X). Datele din literatură situează acest tip de abcese imediat după cele toracogene (30—40%). În seria prezentată de Bonnal şi colab. (1960), ele se apropie ca număr de cele toracogene (69 de cazuri faţă de 70 de abcese toracogene), dar aceşti autori includ, în grupul menţionat, un număr important de abcese adiacente. În seria prezentată de Ghiţescu (1974), acest tip de abcese cuprinde 49 de cazuri, adică 37,4% din totalitatea abceselor metastatice.

Pentru comparare redăm datele lui Liske şi Weikers (1964): din totalul de abcese metastatice (16,6%), autorii citaţi găsesc 4 asemenea abcese, pe care le numesc *metastatic miscellaneous abscesses* (abcese metastatice diverse). Beller şi colab. (1973) le publică sub denumirea de *distant metastatic abscesses*, menţionînd 13 cazuri din 26 de abcese metastatice, deci 50%! Aceste date, referitoare la incidenţa abceselor metastatice cu punct de plecare cunoscut (incidenţa cuprinsă între 16,6% şi 50%), relevă rezultatele tratamentului infecţiilor din organism la populaţia studiată. Datele personale se situează între aceste limite extreme.

Frecvenţa raportată la sex arată, în datele personale, o preponderenţă pentru sexul masculin (38 de cazuri — 61,29%), fapt ce traduce expunerea mai frecventă a sexului masculin la diferite infecţii.

Frecvenţa raportată la grupa de vîrstă notează o afectare preponderentă a deceniilor al III-lea — al V-lea, adică a perioadei de adult; frecvenţa abceselor metastatice de origine pleuropulmonară este maximă în aceeaşi perioadă.

Frecvenţa raportată la emisferul dominant nu este semnificativă. Am observat numai o discretă preponderenţă pentru emisferul stîng (35 de cazuri — 56,45%), ca şi în abcesele toracogene, aceasta explicîndu-se prin fluxul sanguin mai direct şi mai abundent la nivelul arterei carotide stîngi.

Patogenie

Am expus pe larg datele despre punctul de plecare a infecţiei şi modul de propagare intracranian, cînd am vorbit despre abcesele metastatice toracogene. În cazul abceselor cerebrale metastatice cu punct de plecare cunoscut, vom prezenta sintetic principalele focare septice din organism şi modul lor de propagare.

Scanned with OKEN Scanner

Punctul de plecare a infecției

Focarele septice din organism, care pot produce abcese cerebrale, sînt numeroase. Diferiți autori au atras atenția asupra acestor focare septice, care pot fi:

— dentare (Haymaker, 1945; Gold, 1949; Kiser și Kendig, 1963; Hollin și colab., 1967; Morgan și colab., 1973; Biard, 1974; Van Alphen și Dreissen, 1976; Ingham și colab., 1978;

— amigdaliene (Reynolds, 1914; Brunner, 1946; Pennybacker, 1950; Bischoff și colab., 1951; Morgan și colab., 1973);

— hepatice (Couteaud, 1911, 1913);

— genito-urinare (King și Perez, 1956; Kiser și Kendig, 1963);

— tract digestiv (Konopacki, 1957; Morgan și colab., 1973; Law și colab., 1976);

— endocardite bacteriene (Newton, 1956; Liske și Weikers, 1964);

— tumori osoase și plăgi supra-infectate ale membre lor (Krayenbühl, 1967);

— tromboflebite ale membrelor inferioare (Bonnal și colab., 1960);

— tegumentare (Bonnal și colab., 1960; Beller și colab., 1973).

În seria personală am constatat următoarele focare septice, în corelație directă cu abcesul cerebral:

— infecții tegumentare — 16 cazuri;

— infecții pelvi-peritoneale, mai ales după avorturi septice — 12 cazuri;

— osteomielită — 7 cazuri;

— tromboflebite ale membrelor — 4 cazuri;

— infecții ale tractului digestiv — 11 cazuri;

— infecții ale căilor urinare — 7 cazuri;

— endocardite bacteriene — 5 cazuri.

După cum se observă, pe primul loc în producerea abceselor metastatice cu punct de plecare cunoscut se află infecțiile tegumentare (26,8%), urmate de infecții pelviperitoneale (19,3%) și infecții ale tractului digestiv (17,7%). Seria studiată, destul de mare, reflectă tocmai patologia septică a adultului în perioada actuală. Totodată, se mai observă scăderea evidentă a numărului abceselor produse de focare septice osoase sau endocardice. În datele publicate de Bonnal și colab. (1960), pe primul plan se află, la fel, infecțiile tegumentare (24 de cazuri — 34,7%).

Tipul de infecție de la care se produce diseminarea hematogenă este cel cronic, trenant, rezistent la antibioterapie.

Modul de propagare a infecției spre encefal. Calea de propagare intracraniană este cea vasculară. Calea arterială este urmată mai ales de către embolus-urile septice, care disemineză în encefal, producînd frecvent abcese cerebrale multiple sau multiloculare, situate profund paraventricular. Propagarea pe *cale arterială* este dovedită în mod incontestabil (Molinari și colab., 1973). De fapt, inițial, de la focarul septic se produce o bacteriemie care provoacă o stare septicemică. Embolus-urile septice se pot cantona în orice parte a organismului. În cazul în care reușesc să străbată filtrul pulmonar, țesutul cerebral — datorită condițiilor locale din substanța albă — favorizează cantonarea infecției la acest nivel și producerea abcesului cerebral.

Existența *căii venoase*, prin care embolus-urile septice urmează traiectul: vene intercostale, vene spinale, sinusurile venoase ale *durei mater*, tromboflebită corticală, este mult mai greu de argumentat.

Din cele de mai sus reiese că antibioterapia nu exclude posibilitatea ca focarele septice din organism să producă însămînțări hematogene la distanță, respectiv abcese cerebrale.

Scanned with OKEN Scanner

Bacteriologie

Studiul germenilor din puroiul recoltat din abcesele cerebrale metastatice cu punct de plecare cunoscut relevă preponderența culturilor monomicrobiene (31 de cazuri), urmate de culturi sterile (17 cazuri). Asociațiile polimicrobiene au fost constatate în 6 cazuri; la 8 cazuri nu s-a efectuat examenul bacteriologic. Agentul etiologic cel mai frecvent a fost stafilococul. Aceleași date sînt furnizate de către Weber (1957), Bonnal și colab. (1960), Beller și colab. (1973). Ceilalți agenți etiologici izolați în abcesele monomicrobiene sînt: streptococul, B. coli, B. proteus, enterococul. În ultimul deceniu am observat creșterea ponderii florei gram-negative în producerea acestui tip de abcese cerebrale.

Cu toate că în literatură sînt incriminați fungii în producerea abceselor cerebrale (focar infecțios primar digestiv, respirator, septicemie de cateter), nu am constatat asemenea situații în seria studiată.

Credem că acești agenți patogeni nu au fost căutați sistematic în culturile efectuate din conținutul abceselor cerebrale.

De asemenea, nu putem menționa nici un caz de abces cerebral produs de germeni anaerobi.

Dacă luăm în considerație numai datele furnizate de examenul bacteriologic, care arată predominanța stafilococului și culturilor sterile, putem conchide că acest tip de abcese au un prognostic mult mai bun decît cele toracogene.

Anatomie patologică

Sediul

Abcesele metastatice cu punct de plecare cunoscut sînt localizate atît supra- cît și subtentorial, avînd un număr important de diseminări multiple (tabelul X). Seria personală cuprinde 50 de cazuri de abcese situate supratentorial (81,4%), 3 situate subtentorial (4,8%) și 9 diseminări multiple (14,5%). După repartizarea pe lobi, remarcăm următoarele:

— lobul frontal: 14 cazuri (23,3%);
— lobul frontal cu interesarea lobilor adiacenți: 12 cazuri (19,3%);
— lobul parietal: 6 cazuri (9,6%);
— lobul parietal cu interesarea lobilor adiacenți: 12 cazuri (19,3%);
— lobul temporal: 4 cazuri (6,4%);
— lobul temporal cu interesarea lobului occipital: 2 cazuri (3,2%).

Din datele de mai sus reiese că acest tip de abces afectează cu precădere lobul frontal (26 de cazuri — 41,9%), urmat de lobul parietal (18 cazuri — 29%). Lobul temporal și mai ales cel occipital sînt mai rar sediul abceselor metastatice. Remarcăm, de asemenea, că 10 abcese cerebrale (16,1%) sînt situate posterior, adică în zona răspîntiei ventriculare.

Datele prezentate concordă cu cele publicate anterior despre abcesele metastatice toracogene. Ca și acest tip de abcese, cele cu punct de plecare cunoscut afectează frecvent doi lobi (26 de cazuri — 41,9%), fapt explicabil prin aspectul anatomic multilocular al acestor abcese.

Diseminările cerebeloase (3 cazuri) au fost discutate în cadrul abceselor adiacente cerebeloase. Ele sînt recunoscute de către toți autorii (Shaw și Russell, 1975). Interesant că Bonnal, Duplay, Descuns (1960) notează 7 asemenea abcese cerebeloase, deci aproximativ 10% din numărul lor total.

Diseminările multiple sînt destul de frecvente (14,5%), ele constituind elemente care agravează prognosticul.

Scanned with OKEN Scanner

Forma și numărul

Abcesele metastatice cu punct de plecare cunoscut se prezintă sub următoarele varietăți anatomopatologice, în raport cu forma și numărul lor:

— abcese unice: 39 de cazuri (62,9%);

— abcese multiloculare: 14 cazuri (22,6%);

— abcesele multiple: 9 cazuri (14,5%), reprezentative ca număr, dar mai puțin importante decît în cadrul abceselor toracogene.

Din datele de mai sus reiese că abcesele unice predomină ca frecvență, urmate de cele multiloculare. În seria prezentată de Bonnal și colab. (1960), aspectul multilocular este considerat preponderent.

Atît în seria personală cît și în seria lui Bonnal și colab. (1960) — 3 observații clinice —, abcesele multiple de acest tip sînt destul de rare. Față de modul de diseminare hematogen a infecției, formele multiple ar trebui să fie mult mai numeroase. Ele impresionează ca număr doar în abcesele metastatice de origine pleuropulmonară, întrucît, în aceste situații, filtrul pulmonar devine mult mai permeabil.

Stadiul evolutiv

Constatarea stadiului evolutiv intraoperator sau necroptic relevă preponderența abceselor încapsulate — 52 de cazuri (83,8%). Abcesele colectate și neîncapsulate sînt reprezentate de 10 cazuri (16,4%). Aceste date statistice rămîn nemodificate în cadrul abceselor metastatice, în acest tip de abcese formele încapsulate constituind aproximativ 83% (tabelul IV).

Asocierea cu alte procese supurative intracraniene

În seria studiată nu am constatat nici un caz clinic de asociere a abceselor cerebrale cu punct de plecare cunoscut, cu alte supurații intracraniene. Modul de propagare hematogen exclude posibilitatea acestor asocieri.

Tabloul clinic

Debutul afecțiunii este extrem de polimorf. Ca și în cazul abceselor toracogene, există posibilitatea ca debutul clinic să fie marcat de simptomatologia focarului infecțios primar, care îmbracă tabloul clinic al unei septicemii.

Tipul de debut cel mai des întîlnit este cel acut, care se manifestă prin: crize comițiale focalizate cu sau fără deficit motor postcritic; fenomene de HIC; deficit neurologic instalat rapid, îndeosebi de tip paretic; debut acut prin sindrom meningian exprimat clinic și biologic. Insistăm asupra debutului prin crize comițiale focalizate. Debutul acut se datorează însămînțării septice cerebrale pe cale hematogenă.

Debutul lent, progresiv, manifestat fie prin fenomene de HIC, fie prin deficit neurologic, se întîlnește mai rar. Bonnal și colab. (1960) îl consideră ca principala modalitate de anunțare a abceselor de acest tip.

După debut, sigur înregistrat de pacient, urmează o *perioadă de latență relativă,* în care simptomatologia cerebrală cedează parțial sau stagnează în evoluție: este intervalul de 14—30 de zile, cînd are loc încapsularea abcesului. În acest tip de abcese, perioada de latență este mai lungă decît în cazul celorlalte abcese metastatice. Am notat două

Scanned with OKEN Scanner

situații clinice în care perioada de latență s-a prelungit la două luni.

Perioada de stare. Simptomatologia perioadei de stare, în abcesele metastatice cerebrale cu punct de plecare cunoscut seamănă destul de bine cu simptomatologia abceselor toracogene.

Sindromul infecțios. Fenomenele septicemice, ca expresie a sindromului infecțios, pot domina tabloul clinic.

Hipertermia a fost prezentă în 30% din cazurile studiate, deci mult mai frecvent decît în abcesele toracogene. Ea traduce starea septicemică sau reacutizarea focarului supurativ primar.

Viteza de sedimentare a hematiilor a fost constant accelerată (76% din cazuri), ceea ce se explică prin supurația trenantă a focarului infecțios primar.

Hiperleucocitoza cu neutrofilie (peste 10 000 leucocite/mm^3) a fost semnul cel mai frecvent întîlnit, și anume în 80% din cazurile studiate, valorile sale fiind concordante cu VSH crescută.

Sindromul de HIC. În forma sa completă, sindromul de HIC a fost constatat în 60% din cazuri. Studiind numai abcesele cerebrale metastatice cu punct de plecare cunoscut, din ultimul deceniu, am remarcat prezența sindromului complet de HIC în 46% din cazuri, deci într-un procent apropiat celui din abcesele toracogene. Procentul nostru, mai mic decît cel raportat de Ghițescu (1974) — 74% din cazuri — este o consecință a diagnosticării mai precoce a abceselor cerebrale.

Reamintim că în toate abcesele metastatice, sindromul de HIC este prezent într-un procent de 58,56. Interesant că Bonnal și colab. (1960) prezintă incidența sindromului de HIC în 90% din cazuri, în aceste tipuri de abcese cerebrale.

Dintre fenomenele sindromului de HIC am constatat că modificarea fundului de ochi cea mai frecventă este edemul papilar în stadiul II. În puține cazuri am putut nota accentuarea modificărilor fundului de ochi ipsilateral abcesului cerebral.

Sindromul neurologic de localizare. Ca în toate abcesele metastatice, simptomatologia neurologică de localizare poate fi mascată de sindromul de HIC sau de starea septicemică. Deoarece acest tip de abcese se dezvoltă profund, paraventricular, fenomenele de localizare apar tîrziu. Diagnosticul de abces cerebral trebuie să preceadă instalarea simptomatologiei complete a sindromului neurologic de localizare.

Simptomul clinic cel mai frecvent întîlnit este deficitul motor de diferite grade. Întrucît nu constatăm deosebiri față de abcesele metastatice de origine pleuropulmonară, ne vom rezuma să prezentăm sintetic sindromul de localizare, în ordinea incidenței tulburărilor: deficit motor de intensitate diferită (71% din cazuri); tulburări de vorbire (34% din cazuri); crize comițiale focalizate, generalizate sau polimorfe (24% din cazuri); afectarea nervilor craieni (17% din cazuri); modificări de cîmp vizual de tip hemianopsie (14% din cazuri); tulburări de sensibilitate (8% din cazuri); sindroame cerebeloase (4,8% din cazuri).

Sindroamele de localizare constatate în seria studiată relevă perfect topografia abceselor cerebrale metastatice cu punct de plecare cunoscut.

Sindromul meningian. Abcesele cerebrale de acest tip pot debuta acut, prin sindrom meningian clinic și biologic complet. În perioada de stare, sindromul meningian este destul de frecvent; astfel, în seria studiată l-am constatat în

Scanned with OKEN Scanner

forma completă în 21 de cazuri (33,8%) (amintim că sindromul meningian este prezent în 33,8% din cazurile de abcese metastatice).

În acest tip de abcese, meningoencefalita purulentă, cu sindrom meningian intens, este mai puțin frecventă decît în abcesele adiacente. De obicei, se observă fie reacție meningiană cu pleiocitoză sub 50 elemente/mm^3, fie meningită limfocitară cu lichid clar.

Indiferent de intensitatea sindromului meningian, cînd apar elemente de localizare, chiar și discrete, este indicat să ne abținem de la efectuarea punctiilor lombare, chiar dacă FO este normal. Mai degrabă pledăm pentru puncția suboccipitală; ceea ce trebuie să confirmăm sau nu, în asemenea situații, este diagnosticul de abces cerebral.

Tulburările psihice. Alterarea în diferite grade a stării de conștiință-conștiență, la pacienții cu abcese cerebrale metastatice cu punct de plecare cunoscut este menționată în întreaga literatură de specialitate. Aceste tulburări sînt consecința sindromului intens de HIC; dezvoltării procesului expansiv în lobii frontal, temporal sau în emisferul cerebelos; aspectului multilocular cu implicarea frecventă a doi lobi; existenței abceselor multiple; edemului cerebral perilezional intens etc.

Ca modificări ale stării de conștiință și conștiență la bolnavii cu abcese metastatice cu punct de plecare cunoscut, am constatat următoarele:

— starea de conștiență normală — 17 cazuri (27,4%);

— modificări ale stării de conștiință (somnolență, confuzie, obnubilare) — 40 de cazuri (64,5%);

— modificări ale stării de conștiență (comă de diferite grade) — 5 cazuri (8%).

Din datele de mai sus, reiese că 45 de bolnavi (72,5%) au prezentat tulburări psihice. Dintre acestea predomină modificările stării de conștiință, și anume starea de somnolență (tabelul XIII). Prezența tulburărilor psihice în perioada de stare crește rata mortalității operatorii.

Comparînd datele despre tulburările psihice din acest tip de abcese cu cele din abcesele metastatice, nu constatăm diferențe semnificative.

Nu insistăm asupra tulburărilor psihice apărute în cadrul localizărilor acestor abcese în lobul frontal și temporal, deoarece sînt mai puțin caracteristice și dominate de modificările stării de conștiință-conștiență.

Pentru a ilustra tabloul clinic, într-un caz de abces cerebral cu punct de plecare cunoscut (focar apendicular), prezentăm observația de mai jos:

Obs. clinică (fișa nr. 93 779). Pacienta C.V., în vîrstă de 8 ani, este internată în Clinica de neurochirurgie în decembrie 1977 pentru cefalee, febră, vărsături, deficit motor brahial stîng. Pacienta prezentase anterior un focar septic apendicular tratat inițial cu antibiotice și apoi operat (noiembrie 1977). În timpul tratamentului cu antibiotice, pacienta a prezentat o reacutizare, constînd în hipertermie, cefalee, vărsături, fenomene care au dispărut rapid. La trei săptămîni de la acest episod, pacienta acuză sindrom incomplet de HIC cu deficit motor brahial stîng. Pe baza investigațiilor făcute la Clinica de neurochirurgie din București, s-a pus diagnosticul de tromboflebită corticală de emisfer drept, infirmîndu-se existența unui abces cerebral. S-a continuat tratamentul tromboflebitei corticale produse de focarul septic apendicular și cu toate acestea, pacienta a trebuit reinternată cu sindrom complet de HIC, deficit motor brahial stîng, sindrom meningian moderat, stare de somnolență. Datele de laborator arată: 10 700 leucocite/mm^3 cu 72% neutrofile; VSH 28/46 mm; investigațiile neurochirurgicale evidențiază: edem papilar în stadiul II; focar de unde lente temporal drept; USEG — deplasare a structurilor liniei mediane de la dreapta la stînga cu 3 mm; scintigra-

Scanned with OKEN Scanner

fia cu ^{99}Tc este neconcludentă; arteriografia carotidiană dreaptă pune în evidență un proces expansiv intracranian, situat temporal drept (fig. 78). Se intervine chirurgical și se efectuează ablația abcesului în totalitate, odată cu capsula. Culturile repetate efectuate din conținutul purulent au rămas sterile. Timp de două săptămîni, evoluția a fost bună, apoi pacienta a prezentat marcată expansiune în breșa opera-

Fig. 78 — Angiografie carotidiană dreaptă; se evidențiază un proces înlocuitor de spațiu, avascular, situat temporal drept: *a* — imagine de față; *b* — imagine de profil.

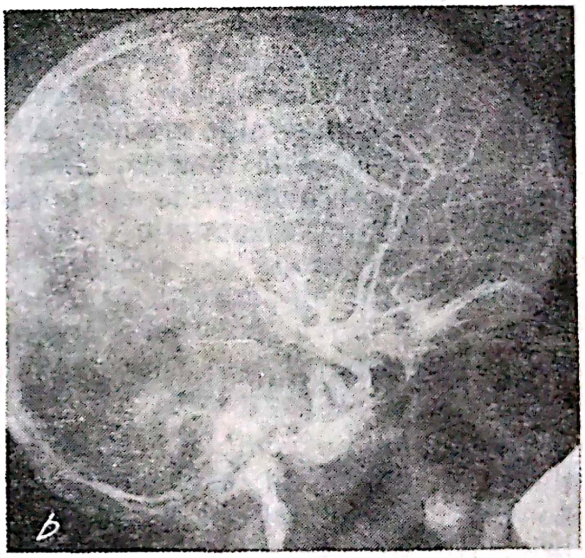

Fig. 79 — Angiografie carotidiană dreaptă; se evidențiază un proces înlocuitor de spațiu, avascular, situat frontal drept, cu ridicarea voletului osos: *a* — imagine de față; *b* — imagine de profil.

torie, sindrom febril, agravarea deficitului motor de partea stîngă, stare de somnolență. Se reintervine operator după angiografie carotidiană dreaptă și se evacuează un abces perfect încapsulat, situat în polul frontal de partea dreaptă (fig. 79). Deși intervenția chirurgicală a fost făcută în condiții perfecte, deși s-au aplicat terapie intensivă, antibioterapie și metode de scădere a edemului cerebral, pacienta a de-

Scanned with OKEN Scanner

cedat în prima săptămînă după operaţie. Examenul anatomopatologic a evidenţiat un al treilea abces, situat frontobazal, perfect încapsulat. Diagnosticul corect, în acest caz, este: abcese cerebrale metastatice multiple, cu punct de plecare apendicular. Considerăm că însămînţarea cerebrală iniţială s-a produs în zone multiple, dar dezvoltarea abceselor cerebrale s-a produs decalat, datorită antibioterapiei efectuate discontinuu (leziunile septice cerebrale erau independente, de vîrste evolutive diferite).

Investigaţii paraclinice. Explorările neurochirurgicale furnizează informaţii utile despre localizarea, numărul şi chiar forma abceselor cerebrale. Investigaţiile necesare la bolnavii cu abcese cerebrale metastatice cu punct de plecare cunoscut sînt aceleaşi ca şi în cazul abceselor metastatice de origine pleuropulmonară. De remarcat, acurateţea angiografiei cerebrale pentru diagnosticul abceselor situate în lobul frontal, parietal şi temporal. Abcesele cerebrale situate posterior şi cele cerebeloase sînt greu de diagnosticat cu această metodă, ele rămînînd a fi puse în evidenţă de tomografia computerizată.

Diagnostic. Diagnostic diferenţial

Tabloul clinic complet, cu evoluţia sa în doi timpi, este revelator pentru diagnosticul de abces cerebral. Nu trebuie să se aştepte instalarea tabloului clinic complet, caracteristic perioadei de stare, deoarece starea pacientului se poate modifica printr-o complicaţie majoră. De obicei, elementele clinice pe baza cărora se pune diagnosticul sînt: sindromul febril, sindromul de HIC, sindromul meningian şi semnele neurologice, discrete, de localizare. Orice proces septic trenant, tratat discontinuu cu antibiotice, trebuie considerat un posibil punct de plecare a infecţiei cerebrale. Însămînţarea encefalică este marcată de debutul acut. Există situaţii în care tabloul clinic este dominat de starea septicemică, pe fondul căreia survine determinarea septică generală.

Ca urmare a celor afirmate anterior, insistăm asupra obligaţiei de a trimite pentru investigare, în serviciile de neurochirurgie, toţi pacienţii care, în timpul unei septicemii, prezintă fenomene de afectare cerebrală (cefalee intensă, vărsături în jet, sindrom meningian, modificări ale FO, crize comiţiale, deficit motor etc.). Să mai reţinem şi că efectuarea unei puncţii lombare, la un pacient cu sindrom meningian complet şi cu semne neurologice de localizare, poate avea repercusiuni grave. Dealtfel, principalul diagnostic de trimitere, în acest tip de abcese, a fost de tumoare cerebrală.

Diagnosticul preferenţial se va face cu meningo-encefalitele purulente sau cu lichid clar, cu procesele intracraniene înlocuitoare de spaţiu (tumori primare sau secundare), cu tromboflebita corticală, cu empiemul subarahnoidian. Investigaţiile paraclinice sînt de real folos în stabilirea diagnosticului.

Evoluţie. Complicaţii

Abcesele metastatice de origine cunoscută nu evoluează spontan spre vindecare, afecţiunea netratată avînd prognostic grav. Evoluţia şi complicaţiile sînt identice cu cele ale abceselor cerebrale metastatice toracogene. Notăm ca o particularitate, evoluţia în doi timpi, mai bine conturată. Intervalul dintre însămînţarea cerebrală şi instalarea fenomenelor de stare este de cca 21—30 de zile, deci mai lung decît în cazul abceselor cerebrale toracogene. Caracteristică este, de asemenea, evoluţia progresivă, pseudotumora-

Scanned with OKEN Scanner

lă; am constatat acest tip de evoluţie în 12 situaţii clinice (19,3%). Bonnal şi colab. (1960) menţionează 11 asemenea cazuri din 68 de abcese cerebrale de acest tip (16,1%).

Privitor la evoluţia supraacută printr-o complicaţie majoră, amintim că fenomenul de angajare este frecvent în acest tip de abcese cerebrale; sediul, numărul, forma sînt elemente care concură la producerea fenomenelor de angajare în orice moment. Să nu uităm că abcesele metastatice, cu punct de plecare cunoscut, sînt situate nu numai supra-, dar şi subtentorial.

Ca atitudine terapeutică, pledăm pentru trimiterea rapidă a acestor bolnavi către serviciile de neurochirurgie; odată diagnosticul stabilit, se va aplica de urgenţă tratamentul chirurgical.

Tratament

Abcesele cerebrale metastatice cu punct de plecare cunoscut sînt afecţiuni redutabile. Tratamentul complex, medico-chirurgical, trebuie să fie activ, atît asupra abcesului cerebral, cît şi asupra focarului septic iniţial. Toţi autorii au atras atenţia asupra ratei mari a mortalităţii în aceste tipuri de abcese cerebrale, mai ales în perioada preantibioterapiei (Eagleton, 1924; Piquet, 1931; Atkinson, 1934; Thiébault şi Vincent, 1944). În perioada antibioterapiei, rata mortalităţii a scăzut impresionant, mai ales în ceea ce priveşte grupa abceselor metastatice. Mortalitatea operatorie, raportată de Bonnal şi colab. (1960), este de 30%, iar cea prezentată de Ghiţescu (1974), de 33%.

Frecvent, pacienţii cu abcese cerebrale prezintă stare septicemică (Weber, 1957; Morgan şi colab., 1973; Beller şi colab., 1973). Chiar în aceste condiţii, antibioterapia administrată intravenos, pe o cale magistrală (pe cateter), poate stăpîni septicemia şi permite efectuarea intervenţiei neurochirurgicale.

Tratamentul chirurgical. În seria studiată, tratamentul chirurgical a constatat în ablaţia totală a abceselor cerebrale, indiferent de forma şi dimensiunile lor. Rezultatele tratamentului chirurgical la cei 62 de bolnavi cu abcese cerebrale metastatice cu punct de plecare cunoscut sînt următoarele:

— au decedat înainte de operaţie 2 pacienţi (3,22%), din cauza stării de comă avansată prezentă încă de la internare. În ambele situaţii s-au constatat necroptic abcese cerebrale multiple;

— au fost operaţi prin metoda ablaţiei totale 60 de pacienţi, dintre care 17 au decedat înainte şi după operaţie (28,33%); se observă că mortalitatea este mai mică decît în toate celelalte abcese metastatice (tabelul XXV). Mortalitatea rămîne totuşi mare, deoarece pacienţii ajung tîrziu la internare, cu importante modificări ale stării de conştiinţă-conştienţă, avînd forme multiloculare şi abcese multiple, situate profund paraventricular în numeroase cazuri.

Comparativ cu datele publicate în 1974 de Ghiţescu, se constată o scădere a mortalităţii în acest tip de abcese. În ultimul deceniu, ca urmare a tratamentelor moderne, din 13 pacienţi cu abcese metastatice cu punct de plecare cunoscut au decedat numai doi, ceea ce înseamnă o rată a mortalităţii de 15,38%.

Tratamentul complicaţiilor postoperatorii. Am prezentat aceste complicaţii în cadrul abceselor cerebrale metastatice cu punct de plecare pleuropulmonar. *Meningoencefalitele purulente* constituie complicaţii frecvente ale abceselor cerebrale cu

Scanned with OKEN Scanner

punct de plecare cunoscut, datorită dezvoltării lor întinse, situației profunde și formelor multiloculare.

În aceste condiții, ele se pot fisura intraoperator. *Recidivele* au fost constatate în 4 cazuri, toți cei 4 pacienți supraviețuind intervenției chirurgicale (ablație totală).

Evoluția postoperatorie poate fi urmărită cu succes cu ajutorul CT-*scan*.

Tratamentul focarului infecțios primar. Toți autorii pledează pentru tratarea întîi a abcesului cerebral și pentru asanarea ulterioară a focarului infecțios primar. De multe ori, starea septicemică necesită un tratament antibiotic de șoc pentru jugularea focarului infecțios primar (de exemplu, infecțiile pelviperitoneale). De asemenea, antibioterapia trebuie să țintească atît abcesul cerebral cît și focarul infecțios primar, focar care uneori nu poate fi rezolvat decît chirurgical.

În concluzie, terapia va consta din antibiotice administrate în doze suficiente, supraveghere de specialitate și măsuri medico-chirurgicale aplicate cît mai precoce (3—4 săptămîni de la intervenția pentru abces cerebral). Numai astfel vom putea preveni o nouă reînsămînțare cerebrală sau diseminarea însămînțărilor în alte organe.

Prognostic

Prognosticul, în acest tip de abcese cerebrale depinde de: situația anatomică profundă, paraventriculară; forma multiloculară cu interesarea a doi lobi; aspectele multiple; starea de conștiință-conștiență a pacientului în timpul intervenției chirurgicale; stadiul evolutiv al abceselor (încapsulat sau nu); starea focarului primar și eventuala septicemie; în fine, metoda chirurgicală adoptată.

Sechelele neuropsihice. Cu toate eforturile medico-chirurgicale depuse, abcesele cerebrale metastatice cu punct de plecare cunoscut lasă un număr important de sechele neuropsihice postoperatorii, fapt recunoscut de toți autorii.

Privitor la abcesele cerebrale metastatice cu punct de plecare cunoscut, din cei 60 de pacienți operați, 17 au decedat. Din numărul total de 43 de supraviețuitori, am reușit să urmărim 40, timp de 1—15 ani. Rezultatele materialului studiat astfel relevă:

— vindecați fără sechele: 15 cazuri (37,5%);

— vindecați cu sechele minore, care permit reluarea activității: 18 cazuri (45%);

— vindecați cu sechele majore, care necesită întreruperea temporară a activității: 7 cazuri (17,5%).

Datele din tabelul XXVI arată că diagnosticarea la timp și aplicarea tratamentului adecvat sînt urmate de vindecarea completă a peste 1/3 dintre abcesele cerebrale de acest tip. Din nefericire, un număr important de cazuri (25 de cazuri — 62,5%) prezintă sechele postoperatorii discrete sau importante. Există factori obiectivi care explică aceasta, ca: formele multiloculare profunde, apropierea de zona rolandică, afectarea emisferului major, starea de conștiință-conștiență a pacientului în momentul operației; experiența echipei chirurgicale.

În comparație cu celelalte abcese metastatice, constatăm că sechelele neuropsihice sînt mai rare decît în abcesele cerebrale toracogene (tabelul XXVI).

Ca tipuri de sechele neuropsihice se constată, în ordinea frecvenței: deficit motor, crize comițiale, tulburări de vorbire, hemianopsie, pareze de nervi cranieni etc.

Scanned with OKEN Scanner

Abcesele cerebrale de origine necunoscută

Motto:

„Este mai bine să aprinzi o luminiță
decît să protestezi
împotriva întunericului.

CONFUCIUS

Date generale

Aceste abcese cerebrale constituie o grupă separată din punct de vedere patogenic, întrucît sursa infecțioasă nu este decelabilă clinic sau cu mijloacele uzuale de investigație. Această categorie de abcese cerebrale pune, de cele mai multe ori, probleme de diagnostic. Focarul infecțios primar este sigur prezent, dar fie are caracter tranzitoriu, fie există sub formă latentă, nedecelabilă — elemente favorizate și accentuate de antibioterapie.

Întreaga literatura medicală le menționează sub numele impropriu de „abcese cerebrale criptogenetice" sau „idiopatice"; considerăm că termenul adecvat este cel de „abcese cerebrale de origine necunoscută", ceea ce lasă oricînd posibilitatea să se descopere originea abcesului.

Aceste tipuri de abcese au fost descrise încă din secolul trecut. Gowers a publicat un astfel de caz în 1893, la care necroptic a constatat un abces cerebral, în lipsa oricărui focar infecțios primar. Henderson (1913) descrie pe larg un caz asemănător, pe care îl etichetează, ca și Gowers (1893), „abces cerebral «idiopatic»". Ulterior, în toate seriile de abcese cerebrale, abcesele de origine necunoscută sînt menționate separat și în proporție destul de importantă (Eagleton, 1924; Piquet, 1931; Woltman, 1933; Atkinson, 1934; Adson și Craig, 1935; Grant, 1941; Davidoff, 1945; Sachs, 1946; Erasmus, 1950; Jooma, Pennybacker, Tutton, 1951 etc.).

Aceste abcese, prin incidența lor crescută (108 cazuri în seria studiată) și prin problemele terapeutice pe care le pun, constituie afecțiuni neurochirurgicale cu prognostic rezervat.

Frecvența

Frecvența abceselor cerebrale de origine necunoscută diferă de la autor la autor, după seria studiată. Astfel, Woltman (1933) le menționează într-un procent de 6; Alpers și Förster (1947) — 10; Le Beau și Rosier (1949) — 16,8; Erasmus (1950) — 2; Webster și Gurdjian (1950) — 5; Ballantine și White (1953) — 10; Weber (1957) — 20,5; Loeser și Scheinberg (1957) — 26 din numărul total de abcese cerebrale.

În seriile mai recente, incidența acestor abcese cerebrale este următoarea: Bonnal și colab. (1960) — 117 cazuri (21,3%) dintr-o serie de 547 de abcese cerebrale; Kiser și Kendig (1963) — 37 de cazuri (26,6%) din 139 de supurații cerebrale; Liske și Weickers (1964) — 18 cazuri (16,3%) din 110 abcese

Scanned with OKEN Scanner

cerebrale; Krayenbühl (1967) — 26 de cazuri (20%) din 130 de abcese cerebrale; Beller și colab. (1973) — 17 cazuri (19,1%) din 89 de abcese cerebrale; Morgan și colab. (1973) — 22 de cazuri (25%) din 88 de abcese cerebrale; Martin G. (1973) — 6 cazuri (21,4%) din 28 de abcese cerebrale; Biard (1974) — 13 cazuri (26%) din 50 de abcese cerebrale; Van Alphen și Dreissen (1976) — 17 cazuri (17%) din 100 de supurații cerebrale (tabelul IX).

Toate aceste date, la care le adăugăm pe cele ale seriei personale, de 108 cazuri (13,3%) din 810 abcese cerebrale, confirmă părerea lui Garfield (1978), că în prezent incidența acestor abcese cerebrale este de 20—25%. Dimpotrivă, actualmente se constată o creștere a numărului acestor tipuri de abcese datorită antibioterapiei aplicate cu sau fără discernămînt la cel mai mic semn de focar infecțios din organism.

Datele anatomopatologice furnizează elemente interesante. Astfel, în seria prezentată de Rüegg (1927), sînt menționate doar 4 abcese de origine necunoscută (3,8%) din 104 cazuri de abcese cerebrale autopsiate; Evans (1931) constată 17 cazuri (8,7%) din 194 de abcese cerebrale; Courville și Nielsen (1934) — 10 cazuri din 76 de abcese cerebrale (13,1%). Din aceste serii mari de autopsii, la care adăugăm pe cea a lui Chiari (1949), care nu menționează acest tip de abcese, reiese că focarul infecțios poate fi constatat mult mai frecvent. Astfel, incidența abceselor cerebrale de origine necunoscută, în seriile autopsiate, este mult mai scăzută (tabelul IX).

Frecvența abceselor cerebrale de origine necunoscută, raportată la celelalte grupe de abcese cerebrale, arată că aceste leziuni supurative cerebrale sînt mai rar întîlnite (tabelul IX). Seriile de autopsii prezentate confirmă și ele incidența scăzută a abceselor cerebrale de origine necunoscută. Dintre seriile clinice, în unele statistici, acest tip de abcese are o pondere aproximativ egală cu cele metastatice (Fasiani și Beduschi, 1951; Jadot și G. de Meurisse, 1964; Morgan și colab., 1973; Van Alphen și Dreissen, 1976). Există chiar statistici în care abcesele de origine necunoscută sînt mai frecvente decît cele metastatice (Loeser și Scheinberg, 1957; Acquaviva și colab., 1967; Biard, 1974). Există și aspectul invers: abcesele cerebrale de origine necunoscută sînt fie în număr mic (Le Beau, 1946), fie chiar nemenționate (Pennybacker, 1951; Carey și colab., 1972).

Seriile mari, cum sînt cele ale lui Bonnal și colab. (1960) și Krayenbühl (1967), arată că numărul abceselor cerebrale de origine necunoscută este mai mic decît al celor metastatice, dar mai mare decît al celor posttraumatice.

În seria studiată, abcesele de origine necunoscută reprezintă 108 cazuri (13,3%), deci cifra este superioară celor adiacente (48,5%), metastatice (22,7%) și posttraumatice (15,4%) (tabelul IX).

Frecvența raportată la sex relevă preponderența sexului masculin (74 de cazuri — 68,5%). Aceasta se datorează expunerii mult mai frecvente a sexului masculin la diferite infecții. Date asemănătoare prezintă Bonnal și colab. (1960), adică 90 de cazuri constatate la sexul masculin (76,9%) din 117 abcese cerebrale de acest tip studiate.

Frecvența raportată la grupa de vîrstă evidențiază afectarea preponderentă a deceniilor al IV-lea și al V-lea (tabelul VIII). O pondere importantă o are și deceniul al II-lea de vîrstă, în timp ce vîrstele extreme sînt prac-

Scanned with OKEN Scanner

tic „imune“ la aceste afecțiuni. Deci adolescentul și adultul sînt cei mai expuși la abcese cerebrale de origine necunoscută.

Frecvența raportată la emisferul dominant este discret semnificativă pentru abcesele cerebrale de origine necunoscută. Astfel, am putut nota 48 de abcese cerebrale în emisferul stîng (58,5% din cele 82 de abcese cerebrale supratentoriale unice).

Patogenie

Patogenia grupei de abcese cerebrale de origine necunoscută presupune existența certă a unei colecții purulente intracraniane, verificată operator sau necroptic, dar „absența“ focarului infecțios primar. Este vorba, de fapt, de o „absență“ nereală, întrucît există sigur un focar inițial infecțios, care determină supurația intracraniană. În aceste cazuri, focarul infecțios este tranzitoriu sau latent, nedecelabil cu mijloacele uzuale de investigație sau complet mascat de antibioterapie. Uneori examenul clinic superficial, ca și posibilitățile limitate de investigație paraclinică, fac ca focarul infecțios să rămînă nedescoperit. Antibioterapia, efectuată adesea fără discernămînt, a determinat creșterea numărului abceselor cerebrale de origine necunoscută.

Focarul infecțios primar nu poate fi descoperit uneori decît necroptic.

Ne raliem datelor clasice din literatură și pledăm pentru patogenia metastatică a acestui tip de abcese cerebrale, deci pentru diseminarea infecției pe cale hematogenă. Ca argumente enumerăm: același aspect anatomic (sediu, formă, număr); manifestare clinică asemănătoare; bacteriologie perfect superpozabilă; evoluția, prognosticul și complicațiile nu diferă de cele ale abceselor cerebrale metastatice.

Dealtfel, datele de anatomie descriptivă, bacteriologie și clinică, arată asemănarea perfectă a abceselor cerebrale de origine necunoscută din seria personală cu abcesele cerebrale metastatice.

Sînt și autori care, vorbind despre patogenia acestor abcese, susțin originea adiacentă, deci mecanismul prin contiguitate.

Bacteriologie

Studiul puroiului recoltat din abcesele cerebrale de origine necunoscută relevă preponderența unui singur tip de germeni. Ca agenți etiologici s-au izolat, în ordinea frecvenței: stafilococul, urmat de flora gram-negativă (B. proteus, B. coli, enterococ). În ultimul deceniu am observat o creștere evidentă a frecvenței florei gram-negative în cazul abceselor cerebrale de origine necunoscută (tabelul XIV). Germenii gram-pozitivi, în special stafilococul patogen, apare într-un procent important, în timp ce restul cocilor gram-pozitivi sînt mult mai rar întîlniți. Interesant că și în acest tip de abcese, literatura de specialitate atrage atenția asupra incidenței mari a streptococului și florei gram-negative.

Nu am constatat nici un abces cerebral produs de fungi sau germeni anaerobi.

Abcesele polimicrobiene sînt prezente atît în datele seriei personale cît și în literatura de specialitate, dar în număr mic. Desigur că abcesele provocate de asociații polimicrobiene, au un prognostic mai grav din cauza virulenței florei.

Abcesele cerebrale cu culturi sterile sînt menționate de către toți autorii și considerate ca frecvente; ele survin ca urmare a distrugerii

Scanned with OKEN Scanner

agentului etiologic de către tratamentul cu antibiotice. În ultimul deceniu nu am observat nici un caz de abces de origine necunoscută cu culturi sterile.

Datele obținute din studiul bacteriologic al conținutului purulent, în acest tip de abcese, sînt superpozabile celor constatate în abcesele cerebrale metastatice (tabelul XIV).

Anatomie patologică

Sediul

Abcesele cerebrale de origine necunoscută sînt localizate atît supracît și subtentorial, cu un număr important de diseminări multiple (tabelul X). Analizînd datele seriei personale, observăm că aceste abcese au același sediu ca și abcesele metastatice.

În seria studiată, din 108 abcese de origine necunoscută, 82 au fost supratentoriale, 9 subtentoriale și 17 multiple (tabelul X).

În funcție de situarea pe lobi, abcesele supratentoriale se repartizează astfel:

— lobul frontal: 19 cazuri (23,17%);

— lobul frontal cu interesarea lobilor adiacenți: 33 de cazuri (40,24%);

— locul parietal: 14 cazuri (17%);

— lobul parietal cu interesarea lobilor adiacenți: 10 cazuri (12,19%), dintre care 5 abcese situate în zona răspîntiei temporo-parieto-occipitale;

— lobul temporal: 3 cazuri (3,65%);

— lobul temporal cu implicare occipitală: 3 cazuri (3,65%);

— lobul occipital: 0 cazuri.

Din datele statistice prezentate, constatăm că lobul frontal, direct sau în asociație cu lobii adiacenți, este implicat în 52 de cazuri (63,41%). Astfel, ca și în cazul abceselor metastatice, lobul frontal constituie principala localizare a abceselor de origine necunoscută. Bonnal și colab. (1960) menționează aceeași localizare frontală predominantă (33%).

În ordinea frecvenței, următoarele localizări sînt: lobul parietal și, mult mai rar, lobul temporal. Nu am constatat nici un abces situat strict în lobul occipital.

Un aspect interesant îl constituie formele unice sau multiloculare cu afectarea a doi lobi — 40 de cazuri (48,78%) — sau chiar a trei lobi — 6 cazuri (7,31%). Dintre formele cu implicarea a doi lobi, cea mai frecventă este localizarea fronto-parietală — 20 de cazuri (24,39%). Regiunea răspîntiei temporo-parieto-occipitale este implicată în 5 cazuri (6,09%), fapt întîlnit doar în cazul abceselor metastatice de origine pleuropulmonară.

Abcesele de origine necunoscută sînt situate profund paraventricular.

În seria noastră, am constatat 9 observații clinice (8,33%) de abcese cerebeloase de origine necunoscută. Bonnal și colab. (1960) găsesc 12 cazuri, ceea ce reprezintă 10,2% din 117 abcese cerebrale de origine necunoscută. Shaw și Russell (1975), în studiul lor foarte riguros, efectuat pe 47 de cazuri, nu observă nici un abces cerebelos de origine necunoscută.

Forma și numărul

Abcesele cerebrale de origine necunoscută se prezintă sub următoarele varietăți, ca formă și număr:

— abcese unice: 69 de cazuri (63,88%) — constituie principala formă anatomică;

— abcese multiloculare: 22 de cazuri (20,37%) — reprezintă un pro-

Scanned with OKEN Scanner

cent important, asemănător celui întîlnit în abcesele metastatice;

— abcese multiple: 17 cazuri (15,74%) — constituie un număr important, dar proporția lor este mai mică decît în cazul abceselor metastatice (tabelul XI).

Ca aspect anatomic general, abcesele de origine necunoscută, prin numeroasele forme multiloculare și multiple, seamănă evident cu cele metastatice. Tocmai existența formelor multiple și multiloculare, ultimele cu afectarea a doi sau trei lobi, pledează pentru propagarea infecției pe cale hematogenă.

Stadiul evolutiv

Intraoperator sau necroptic, se observă preponderența formelor încapsulate. Astfel, din 108 cazuri studiate, la 99 de pacienți (91,66%) am constatat încapsularea perfectă a abcesului. Formele neîncapsulate se observă mai rar — 9 cazuri (8,33%) (tabelul XII). Aceste date concordă cu cele observate de Bonnal și colab. (1960).

Asocierea cu alte procese supurative intracraniene

În seria studiată nu am constatat nici un caz de asociere a empiemului subarahnoidian sau abcesului extradural cu abcesele cerebrale de origine necunoscută. Probabil că modul de propagare a infecției, pe cale hematogenă, exclude posibilitatea apariției altor focare supurative intracraniene. Acest lucru este caracteristic pentru abcesele adiacente și posttraumatice.

Tabloul clinic

Debutul afecțiunii, destul de variat, depinde de forma și numărul însămînțărilor cerebrale, vîrsta pacientului, virulența germenilor și tratamentul cu antibiotice efectuat. În acest tip de abcese, debutul nu este mascat de simptomatologia focarului infecțios primar, ceea ce constituie o particularitate a abceselor cerebrale de origine necunoscută.

Tipul de debut cel mai frecvent este cel acut, care se manifestă astfel (în ordinea frecvenței):

— debut brusc, cu fenomene de HIC (cefalee, vărsături, alterarea stării de conștiință);

— debut brusc, cu crize comițiale focalizate sau, mai rar, crize generalizate, majore, crize polimorfe, crize temporale;

— debut brusc, cu deficit neurologic mai ales deficit motor.

Nu am constatat nici un caz în care afecțiunea să debuteze brusc, cu sindrom meningian.

Debutul lent, progresiv s-a manifestat clinic prin fenomene de HIC, instalate treptat, sau prin sindrom neurologic de localizare cu evoluție progresivă (deficit motor, tulburări de vorbire, tulburări de echilibru, pareze de nervi cranieni etc.).

Procentul diferitelor semne clinice în perioada de debut a abceselor cerebrale, în seria studiată, este: crizele comițiale — 79,4%; cefaleea — 73,5%; vărsăturile — 38,2%; deficitul motor — 32,3%; tulburările de echilibru — 11,7%; parezele de nervi cranieni — 8,8%; tulburările de vorbire — 5,8%; febra — 8,2% etc.

Acest tip de debut, în general acut, se datorează probabil însămînțării septice cerebrale pe cale hematogenă. După acest moment, înregistrat de pacient, urmează o *perioadă de latență relativă,* în care simptomatologia cedează parțial sau stagnează. Intervalul cuprins între apariția primului semn de debut și instalarea perioadei de stare durează în medie 3—4 săptămîni. Aspectul

Scanned with OKEN Scanner

general al tabloului clinic este cel de evoluție în doi timpi. Dealtfel, atît datele personale cît și cele din literatură arată că aceste abcese evoluează în general, subacut sau cronic.

Perioada de stare. În perioada de stare a abceselor cerebrale de origine necunoscută, se descriu aceleași sindroame, ca și în cazul abceselor metastatice.

Sindromul infecțios. Survine cel mai rar dintre toate tipurile de abcese cerebrale.

Hipertermia a fost prezentă în 11% din cazurile studiate de noi, procentul fiind cel mai scăzut dintre toate cazurile clinice de abcese cerebrale în care a fost menționată în perioada de stare.

Viteza de sedimentare a hematiilor a fost găsită crescută în 68% din cazuri. Cele mai ridicate valori au fost de 90/120 mm.

Hiperleucocitoza cu neutrofilie (peste 10 000 leucocite/mm^3) a fost semnul biologic cel mai constant, fiind prezent în 70% din cazurile studiate. Valorile cele mai crescute au fost de 18 900 leucocite/mm^3 cu 89% neutrofile.

Modificările acestor constante pledează indubitabil pentru existența unui focar septic în organism.

Sindromul de HIC. În datele prezentate în capitolul de „Considerații generale", am amintit că sindromul de HIC domină tabloul clinic al abceselor de origine necunoscută. Toți autorii remarcă frecvența sindromului de HIC în acest tip de abcese, comparativ cu celelalte grupe patogenice.

Bonnal și colab. (1960) găsesc sindromul de HIC în 89% din cazuri, iar Ghițescu (1974) — în 94%. În ultimul deceniu, ca urmare a diagnosticării precoce a abceselor cerebrale, sindromul de HIC este constatat în 64,7% din cazuri. Chiar acest procent, în scădere, are valoarea cea mai mare în comparație cu frecvența sindromului de HIC în alte tipuri patogenice de abcese cerebrale.

Modificările fundului de ochi, predominante în ultimul deceniu, sînt de tipul edemului papilar în stadiul II (35,2%). Mai rar, sînt internați pacienți cu edem papilar în stadiul III—IV (5,8%). Nu am constatat nici o accentuare a modificărilor fundului de ochi ipsilateral cu abcesul cerebral.

Sindromul neurologic de localizare. Simptomatologia neurologică de localizare este, deseori, mascată de fenomenele de HIC. Dezvoltarea profundă a abcesului cerebral, paraventricular, fără să distrugă structurile cerebrale, favorizează apariția tardivă, uneori neconcludentă, a fenomenelor de localizare. În aceste condiții, pentru stabilirea precoce a diagnosticului, sindromul neurologic de localizare trebuie căutat cu multă atenție și chiar semnele minore de afectare a structurilor nervoase trebuie luate în considerație.

Sindromul neurologic de localizare depinde, îndeosebi, de sediul, numărul și forma abceselor cerebrale, ca și de modificările stării de conștiință-conștiență a pacientului. În seria personală, principalele semne neurologice de localizare au fost următoarele:

Deficitul motor, de intensitate diferită, a fost observat la 94,11% din cazuri. Deficitul motor constituie un excelent semn de localizare, mai ales că doar în abcesele posttraumatice este prezent atît de des.

Tulburările de vorbire au putut fi observate în 27,64% din cazurile examinate, deci mai puțin frecvent decît în cazul abceselor metastatice (35,7%). Desigur că mo-

Scanned with OKEN Scanner

dificarea stării de conştienţă a bolnavului nu a permis aprecierea exactă a afaziei.

Epilepsia este deosebit de frecventă în perioada de stare a acestor tipuri de abcese cerebrale. Crizele comiţiale au survenit în 58,81% din cazuri, ceea ce constituie cel mai ridicat procent faţă de celelalte tipuri patogenice de abcese cerebrale. Ca tipuri de crize comiţiale, predomină cele de tip focalizat (jacksoniene motorii sau senzitivo-motorii, urmate de crizele majore generalizate şi polimorfe). Tocmai localizarea frontoparietală a unui număr mare de abcese cerebrale supratentoriale (20 de cazuri) explică incidenţa crescută a crizelor comiţiale focalizate. Aceste date concordă cu cele prezentate de Arseni, Ciurea, Mohan (1980), care subliniază numărul mare de crize comiţiale din perioada de stare a abceselor cerebrale de origine necunoscută.

Afectarea nervilor cranieni. Au fost interesaţi, în special, nervii facial şi oculomotori. În seria studiată, am constatat interesarea nervilor cranieni în 16% din cazuri, deci, într-un procent asemănător celui dat de abcesele de tip metastatic.

Sindromul senzitiv, de tipul hemihipoesteziei, a fost observat în 7,82% din cazurile în care a putut fi examinat. Sindromul senzitiv scapă deseori examenului clinic, fie deoarece sindromul de HIC îl maschează, fie ca urmare a stării de conştiinţă-conştienţă.

Modificările de cîmp vizual, de tipul hemianopsiei, au fost prezente în 14,30% din cazurile examinate, deci într-un procent apropiat de cel constatat în cazul abceselor metastatice. Dealtfel, localizarea posterioară, frecventă în acest tip de abcese, explică producerea modificărilor de cîmp vizual. Unii dintre pacienţi nu au putut relata corect modificările de cîmp vizual, din cauza alterărilor stării de conştienţă.

Sindromul arhicerebelos, cu marcate tulburări de echilibru, a fost constatat într-un procent mic (4,62% din cazurile examinate).

Sindromul neocerebelos a fost evident la 8,33% dintre pacienţii examinaţi, el traducînd leziunea cerebeloasă produsă de abcesul cerebral de origine necunoscută.

În total, sindromul neurologic de localizare, în abcesele cerebrale de origine necunoscută, este asemănător sindromului produs de abcesele cerebrale metastatice.

Sindromul meningian. Sindromul meningian a fost constant în 32,35% din cazurile de abcese cerebrale de origine necunoscută. Procentul este cel mai scăzut dintre toate grupele patogenice de abcese cerebrale. Am întîlnit fie fenomene de reacţie meningiană, fie meningită limfocitară cu lichid clar, ca o reacţie a dezvoltării abcesului cerebral lîngă peretele ventricular. Formele clinice de meningoventriculite purulente, consecinţă a fisurării abcesului în sistemul ventricular, sînt rare în ultimul deceniu. În perioada preantibioterapiei, cînd încapsularea abcesului avea loc mult mai tîrziu, meningoventriculita purulentă era mai frecventă şi reprezenta o complicaţie redutabilă a evoluţiei abceselor cerebrale de origine necunoscută.

Tulburările psihice. Modificarea în diferite grade a stării de conştiinţă-conştienţă, în abcesele cerebrale de origine necunoscută, a fost observată de toţi autorii. Aceste fenomene se datorează sindromului intens de HIC, formei multilocu-

Scanned with OKEN Scanner

lare, dimensiunilor întinse ale abceselor — cu interesarea a doi sau trei lobi —, aspectelor multiple, dezvoltării preponderente în lobul frontal, implicării emisferelor cerebeloase, edemului cerebral accentuat etc.

Sintetizînd datele obținute în seria studiată, putem afirma următoarele (tabelul XIII):

— starea de conștiență normală a fost observată în 48 de cazuri (44,44%);

— modificări ale stării de conștiință (somnolență, confuzie, obnubilare) au fost notate în 47 de cazuri (43,51%);

— modificări ale stării de conștiență (comă de diferite grade — 13 cazuri (12,03%).

Din cele expuse, reiese că 60 dintre pacienți (55,55%) au prezentat tulburări psihice, constînd cu precădere în modificări ale conștiinței. Dintre aceste fenomene, predomină starea de somnolență — 38 de cazuri (35,18%). Tot din datele statistice rezultă că la pacienții internați în stare de comă de gradul II—IV, rata mortalității este mai mare în aceste tipuri de abcese cerebrale (tabelul XIII).

Comparativ cu abcesele metastatice, în aceste ultime situații, tulburările psihice sînt mai frecvente (70,65%).

Nu insistăm asupra modificărilor psihice legate de afectarea lobului frontal sau temporal, întrucît sînt fie neconcludente, fie modificate de sindromul de HIC și de tulburările stării de conștiință-conștiență.

Investigațiile paraclinice. Dintre investigațiile paraclinice neurochirurgicale care se efectuează în abcesele de origine necunoscută, menționăm în ordinea frecvenței următoarele:

Electroencefalografia efectuată în 89 de cazuri, a arătat: aplatizarea relativă a traseelor EEG frontotemporal stîng în două cazuri (2,32%); focar EEG de unde lente de tip delta — 26 de cazuri (29,2%); lateralizare de emisfer — 16 cazuri (17,9%); traseu EEG cu modificări bioelectrice iritative — 12 cazuri (13,4%); anomalii bioelectrice difuze bilaterale — 17 cazuri (19,1%); traseu EEG neconcludent sau normal — 16 cazuri (17,9%).

Din aceste date reiese că examenul EEG, evidențiind focarul de unde lente, zona de aplatizare electrică și lateralitatea de emisfer cerebral, localizează abcesul în 44 de cazuri (49,4%). În cazul abceselor de fosă cerebrală posterioară, apar anomalii bioelectrice bilaterale difuze.

Există un număr important de abcese de origine necunoscută în care traseele EEG sînt neconcludente sau chiar normale.

Ultrasonoencefalografia furnizează informații doar în abcesele care afectează lobul temporal. Am practicat această investigație în 24 de cazuri de abcese supratentoriale și am constatat astfel deplasarea structurilor liniei mediane în 6 cazuri (25%). Examenul nu are nici o valoare în abcesele de fosă cerebrală posterioară.

Ventriculografia aduce date importante atît în cazul abceselor supratentoriale cît și al celor subtentoriale, uneori chiar în abcesele multiple (fig. 80). Această investigație, efectuată ca examen de rutină în perioada dintre 1936 și 1960, a furnizat date concludente în 94% din cazuri. Chiar în perioada modernă, în cazul în care arteriografia rămîne neconcludentă, ventriculografia poate tranșa diagnosticul de localizare a abcesului cerebral.

Această metodă de diagnostic a trecut pe locul al doilea din cauza

Scanned with OKEN Scanner

complicațiilor și accidentelor pe care le produce.

Scintigrafia cerebrală cu ^{99}Tc a furnizat date concludente în peste 72% din cazurile de abcese supratentoriale. De asemenea, a adus informații în 6 cazuri de abcese cerebrale multiple și în 2 cazuri de abcese de emisfer cerebelos. Metoda furnizează informații mai ales la bolnavii la care abcesele cerebrale evoluează latent, pseudotumoral. Întrucît abcesele de origine necunoscută evoluează tocmai în acest fel (mai ales formele încapsulate), putem obține, cu ajutorul scintigrafiei, date cu privire la localizarea și chiar numărul leziunilor cerebrale.

Angiografia cerebrală sau serioangiografia constituie metoda de elecție pentru diagnosticul abceselor cerebrale de origine necunoscută, în ultimele două decenii. Astfel, din 59 de abcese cerebrale angiografiate, diagnosticul a fost concludent în 51 de cazuri (86,4%). Angiografia cerebrală indică sediul abceselor cerebrale localizate supratentorial și este deosebit de utilă în cazul abceselor situate în lobul parietal (fig. 81).

Angiografia carotidiană rămîne neconcludentă sau relevă o marcată hidrocefalie internă în abcesele de fosă cerebrală posterioară și în formele multiple. Această investigație este mai puțin concludentă în cazul abceselor supratentoriale localizate posterior.

Nu s-a practicat în nici un caz explorarea angiografică a sistemului vertebrobazilar.

Modificările vasculare constatate sînt caracterizate prin deplasări ale arterelor cerebrale, vid vascular și chiar evidențierea cercului venos perifocal, descris de Pouyanne și colab. (1951).

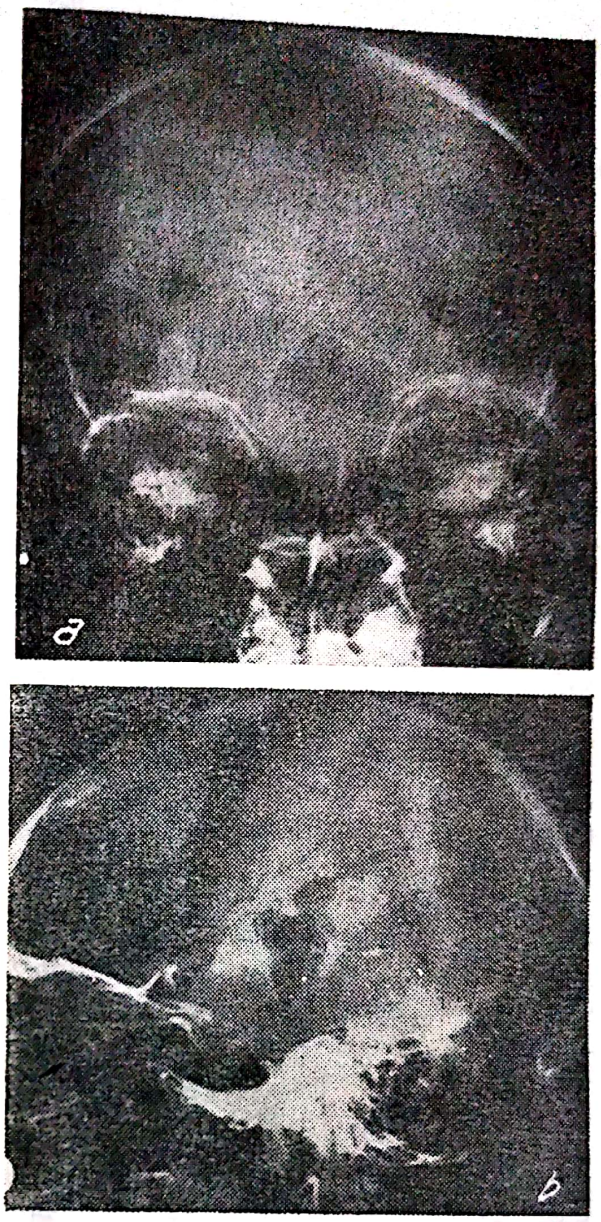

Fig. 80 — Ventriculografie la un pacient cu abces multilocular temporal drept; se observă puncția abcesului cerebral și abcesografia: *a* — imagine de față; *b* — imagine de profil.

Angiografia cerebrală a fost de real folos în diagnosticarea recidivelor de abces cerebral.

Tomografia computerizată (CT-*scan*) este investigația neurochirurgicală preferată actualmente pentru explorarea abceselor cerebrale, date fiind acuratețea, lipsa ei de nocivitate. Cu ajutorul acestei metode se obțin date despre sediul, forma și chiar numărul ab-

Scanned with OKEN Scanner

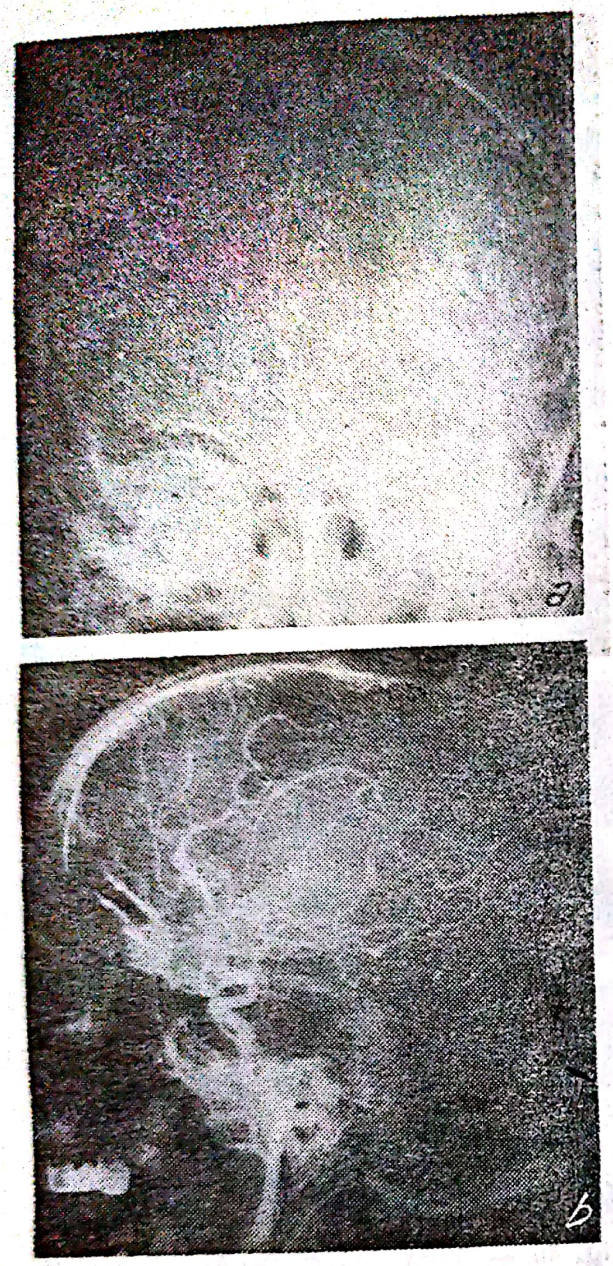

Fig. 81 — Angiografie carotidiană stîngă într-un caz de abces cerebral parietal stîng: *a* — imagine de față; *b* — imagine de profil.

ceselor cerebrale, elemente importante mai ales în cazul abceselor de origine necunoscută. Tot astfel se pot preciza profunzimea, încapsularea și eventualele recidive ale abceselor cerebrale. Acuratețea diagnostică este apreciată la 95—100% din cazuri (Garfield, 1978). Investigația își menține valoarea și în cazul abceselor de fosă cerebrală posterioară.

Tomografia computerizată influențează tehnica chirurgicală pre- și postoperatorie. Mai mult, autorii anglo-saxoni utilizează, și în prezent, metoda de puncționare și aspirare a abceselor cerebrale de origine necunoscută, deci CT-*scan* repetat dirijează întreaga terapie chirurgicală (van Alphen și Dreissen, 1976).

Diagnostic. Diagnostic diferențial

Evoluția în doi timpi a acestor abcese este revelatoare pentru diagnosticul de proces intracranian înlocuitor de spațiu. Depistarea precoce a fenomenelor de HIC impune efectuarea unui examen neurologic atent, care să evidențieze și cele mai fine semne de localizare. Astfel, existența sindromului de HIC, semnelor fine de localizare, sindromului neurologic, trebuie să ne facă să presupunem un proces expansiv intracranian înainte de apariția tulburărilor de conștiință (somnolență, confuzie, obnubilare). Investigațiile paraclinice vor confirma diagnosticul de proces expansiv și-i vor preciza natura.

Spre deosebire de toate celelalte forme patogenice de abcese cerebrale, în cele de origine necunoscută nu există un focar infecțios primar evident. Astfel, diagnosticul de supurație intracraniană este greu de susținut. chiar în prezența hipertermiei, hiperleucocitozei cu neutrofilie și a VSH-ului crescut.

Ținînd seama de aceste considerente, putem motiva diagnosticul de trimitere care, în majoritatea cazurilor, este „proces expansiv intracranian" sau, mai corect, „tumoare cerebrală". Diagnosticul de abces cerebral se va pune în serviciile de neurochirurgie, pe baza investigațiilor, sau va constitui o descoperire

Scanned with OKEN Scanner

intraoperatorie. Bonnal şi colab. (1960) constată că diagnosticul de tumoare cerebrală a fost pus în 54% din cazuri.

Diagnosticul diferenţial trebuie făcut cu meningoencefalitele purulente sau cu lichid clar, cu procesele intracraniene înlocuitoare de spaţiu (tumori primare sau secundare, metastatice), cu tromboflebita corticală.

În acest tip de abcese cerebrale, investigaţiile paraclinice au o valoare deosebită, căci numai rezultatele lor ne determină să suspectăm un abces cerebral. Totodată, investigaţiile trebuie continuate pentru depistarea eventualului focar infecţios primar, element necesar în vederea asanării lui.

Evoluţie. Complicaţii

Abcesele de origine necunoscută, ca toate tipurile de abcese cerebrale, nu evoluează spontan spre vindecare. Netratată, afecţiunea are prognostic grav.

Abcesele de origine necunoscută pot evolua şi ele acut, subacut sau cronic. Formele multiple se pot oricînd acutiza datorită edemului cerebral perilezional marcat. Durata intervalului dintre apariţia primului simptom şi instalarea semnelor de stare este de cca 3—4 săptămîni; aceste abcese evoluează deci mai lent decît majoritatea abceselor cerebrale. În seria noastră, în 20% din cazuri durata a fost cuprinsă între 6 şi 8 săptămîni; ca urmare, putem afirma că abcesele de origine necunoscută evoluează subacut sau cronic. Bonnal şi colab. (1960) observă evoluţia cronică în 45% din cazuri.

S-a considerat că evoluţia în doi timpi ar fi caracteristică abceselor cerebrale de origine necunoscută. Am reuşit să delimităm acest tip de evoluţie în 28 de cazuri (25,9%) de abcese cerebrale de origine necunoscută.

Evoluţia supraacută imprevizibilă se datorează unei complicaţii majore. *Fisurarea abcesului* în ventriculul cerebral este posibilă dată fiind situaţia sa profundă, paraventricular. Virulenţa microbiană, forma multiloculară, aspectele neîncapsulate, favorizează fisurarea abcesului cerebral şi producerea meningoventriculitei purulente. În perioada preantibioterapiei, aceste complicaţii erau fatale (Fang, 1957; Philipovic, 1957). *Fenomenul de angajare* constituie, de asemenea, o complicaţie frecventă în acest tip de abcese cu evoluţie supraacută, uneori fatală. Sediul temporal şi cerebelos al abcesului, forma multiloculară, dimensiunile mari, situaţia profundă, aspectele multiple, edemul cerebral perilezional marcat, eventualele puncţii lombare favorizează producerea fenomenelor de angajare. Chiar în serviciile de neurochirurgie, evoluţia în asemenea situaţii este supraacută (alterarea stării de conştienţă, deficit motor controlateral, midriază ipsilaterală) şi intervenţia chirurgicală se poate dovedi ineficientă.

În prezent, evoluţia supraacută a abceselor de origine necunoscută este dominată de sindromul de angajare. Există chiar situaţii cînd pacienţii au fost internaţi cu fenomene de angajare, intervenţia chirurgicală rămînînd ineficientă. Coma profundă (12,03%) reflectă tocmai sindromul de angajare.

Am amintit mai înainte posibilitatea ca afecţiunea să evolueze progresiv, pseudotumoral, în aceste tipuri de abcese cerebrale. Ca şi în cazul abceselor metastatice, cele de origine necunoscută pretează mai

Scanned with OKEN Scanner

des la confuzii cu o tumoare cerebrală situată profund. Abcesul cerebral constituie, în aceste cazuri, o descoperire intraoperatorie. În 24 din cazurile noastre (22,2%), evoluția a fost tipic pseudotumorală.

În concluzie, toți pacienții cu procese expansive intracraniene trebuie trimiși către Serviciile de neurochirurgie. În grupul mare de asemenea leziuni cerebrale, se vor afla cu siguranță, și abcese de origine necunoscută cu evoluție pseudotumorală, la care orice temporizare poate fi fatală. Rezultatele tratamentului chirurgical depind de trimiterea și diagnosticarea la timp a pacienților, deci de efectuarea precoce a intervenției chirurgicale.

Tratament

Măsurile terapeutice complexe (antibioterapie, tratamentul edemului cerebral, tratamentul chirurgical și tratamentul complicațiilor postoperatorii) trebuie energic aplicate în cazul acestor abcese, cărora nu cunoaștem sursa de infecție primară. Încă din perioada preantibioterapiei și ulterior, la începutul erei antibioterapiei, toți autorii au arătat că mortalitatea este ridicată în acest tip de abcese cerebrale (Piquet, 1931; Woltman, 1933; Atkinson, 1934; Grant, 1941; Davidoff, 1945; Sachs, 1946; Erasmus, 1950; Jooma, Pennybacker, Tutton, 1951; Ballantine și White, 1953). În studiul complex, prezentat de Bonnal, Descuns, Duplay (1960), mortalitatea generală este de 29%. Le Beau și colab. (1972), în seria lor de 20 de abcese de origine necunoscută, subacute și cronice (perioada dintre 1960 și 1971), raportează 7 decese (35%).

Cu toate progresele făcute pînă în prezent, abcesele de origine necunoscută rămîn greu de tratat, mai ales datorită formelor multiple. Posibilitățile de diagnostic clinic și investigațiile neurochirurgicale s-au perfecționat în acest tip de abcese, dar tratamentul chirurgical este încă dificil de efectuat, indiferent de tehnica adoptată (puncție cu drenaj sau ablație totală). Dealtfel, Garfield (1978) consideră că, în formele multiple, mortalitatea rămîne extrem de mare (85%). Tomografia computerizată constituie un real progres în dirijarea tehnicii chirurgicale în abcesele multiple de origine necunoscută. La aceasta se adaugă megadozele de antibiotice, așa cum indică Rosenblum și colab. (1980).

Tratamentul chirurgical. În seria personală, am adoptat tehnica ablației totale a abceselor cerebrale, odată cu capsula, indiferent de forma și dimensiunile abcesului. Rezultatele tratamentului chirurgical la cei 108 pacienți cu abcese de origine necunoscută sînt următoarele:

— înainte de operație au cedat 7 pacienți (6,48%), datorită stării de comă avansată în care au fost internați;

— au fost operați, între 1936 și 1979, prin ablație totală, 101 pacienți dintre care au decedat 30 (29,70%) (tabelul XXVII). Numărul mare de decese intra- și postoperatorii imediate se datorează modificării stării de conștiință și mai ales de conștiență pe care o prezentau bolnavii la internare, frecvenței formelor multiple, dimensiunii mari și interesării a doi sau trei lobi, situației profunde, paraventricular, apariției complicațiilor postoperatorii.

Datele referitoare la rata mortalității, în aceste abcese cerebrale, arată că valorile sînt mai mici decît în cazul abceselor metastatice, la care mortalitatea totală este de 34,11%. Aceasta se datorează for-

Scanned with OKEN Scanner

TABELUL XXVII

REZULTATELE TRATAMENTULUI CHIRURGICAL AL ABCESELOR CEREBRALE DE ORIGINE NECUNOSCUTĂ

Tipul abcesului	Nr. cazuri	Decese preoperatorii	Ablație parțială + Drenaj extern		Ablație în totalitate	
			Nr. cazuri	Decese	Nr. cazuri	Decese
Abcese cerebrale de origine necunoscută	108	7 — 6,48%	—	—	101	30 — 29,70%
1970—1979	34	1 — 2,94%	—	—	33	4 — 12,12%

melor subacute și cronice, pseudotumorale, ale abceselor de origine necunoscută.

Condițiile moderne de tratament, terapia intensivă, antibioterapia, terapia de scădere a presiunii intracraniene și perfecționarea tehnicii chirurgicale au făcut ca în ultimul deceniu, din 34 de bolnavi cu abcese cerebrale de origine necunoscută, să decedeze înainte de operație unu și după operație — 4 (12,1%).

Tratamentul complicațiilor postoperatorii. Ca și în celelalte tipuri de abcese, insistăm doar asupra meningoencefalitelor purulente postoperatorii și asupra recidivelor. *Meningoencefalitele purulente postoperatorii* constituie complicații posibile în acest tip de abcese, consecință a punctionării sau fisurării lor incidentale în cursul intervenției chirurgicale. Forma multiloculară, situația profundă, paraventricular, dimensiunile mari, cu interesarea a doi sau trei lobi favorizează aceste complicații cu prognostic grav; în perioada preantibioterapiei, aceste complicații erau sigur fatale. În prezent, ele rămîn redutabile, în ciuda mijloacelor terapeutice moderne de care dispunem. Un număr important de decese postoperatorii s-au datorat tocmai acestor complicații supurative.

Recidivele abceselor cerebrale de origine necunoscută sînt destul de frecvente. Ele survin prin dezvoltarea inegală a însămînțărilor septice cerebrale. Acestea sînt leziuni supurative de vîrstă evolutivă diferită și nu recidive propriu-zise. În seria studiată, am constatat 7 recidive, ceea ce reprezintă 9,8% din totalul bolnavilor cu abcese cerebrale care au supraviețuit intervenției chirurgicale. Nici unul dintre pacienți nu a decedat, dar mulți au rămas cu importante sechele neuropsihice.

Investigațiile paraclinice (angiografia și, mai ales, tomografia computerizată, sînt de real folos pentru diagnosticul recidivelor și pentru urmărirea evoluției postoperatorii a pacienților.

Prognostic

Prognosticul abceselor cerebrale de origine necunoscută depinde de o multitudine de factori, amintiți în cadrul considerațiilor generale. Ca factori agravanți menționăm alterarea stării de conștiință-conștiență la internare, condițiile anatomice ale leziunii (dimensiuni mari, forme

Scanned with OKEN Scanner

multiple sau multiloculare, sediu profund), virulența florei microbiene și apariția complicațiilor postoperatorii. Ca elemente favorizante pot fi considerate aspectele subacute și cronice și absența aparentă a focarului septic primar.

Sechelele neuropsihice. Abcesele cerebrale de origine necunoscută sînt grevate, ca toate abcesele cerebrale, de un număr important de sechele neuropsihice postoperatorii, cu toate eforturile chirurgicale de a le scădea. Situarea în profunzime, formele multiloculare sau multiple, dimensiunile mari, focarele de encefalită supurativă diseminate explică frecvența sechelelor neuropsihice.

În seria studiată, din cele 71 de cazuri de abcese de origine necunoscută care au evoluat favorabil postoperator, am reușit să urmărim, între 1 și 5 ani, în Clinica de neurochirurgie, 67 de pacienți. Rezultatele sînt următoarele:

— vindecați fără sechele: 20 de pacienți (29,8%);

— vindecați cu sechele neînsemnate, care permit reluarea activității: 31 de pacienți (46,2%);

— vindecați cu sechele majore, care au lăsat incapacitate temporară sau definitivă de muncă: 16 pacienți (23,8%).

Datele din tabelul XXVIII relevă un număr important de vindecări complete, fără sechele neuropsihice (29,8%). Cifrele sînt asemănătoare celor menționate cînd am vorbit despre abcesele metastatice. Bolnavii în cauză au fost tratați în ultimii zece ani.

Procentul de sechele neuropsihice minime este foarte mare (46,2%), ceea ce se explică prin aspectele anatomice ale abcesului cerebral — localizarea frontoparietală, situarea paraventriculară, afectarea emisferului major în ariile destinate limbajului, numărul, forma și dimensiunile abceselor cerebrale etc. Experiența echipei chirurgicale contribuie la scăderea numărului sechelelor neuropsihice.

Numărul important de sechele majore (23,8%) a fost constatat în cazul recidivelor și al abceselor cu dimensiuni mari, care interesau doi sau trei lobi. Procentul lor se apropie de cel amintit în subcapitolul rezervat abceselor metastatice.

Ca tipuri de sechele neuropsihice, enumerăm, în ordinea frecvenței: deficitul motor, crizele comițiale, tulburările de vorbire, hemianopsia, parezele de nervi cranieni, tulburările de echilibru, dismetria etc.

Dat fiind procentul ridicat (70%) de sechele, abcesele cerebrale de origine necunoscută sînt considerate afecțiuni grave din punctul de vedere al prognosticului funcțional.

TABELUL XXVIII

PREZENTARE SINTETICĂ A SECHELELOR NEUROPSIHICE DUPĂ ABCESE CEREBRALE DE ORIGINE NECUNOSCUTĂ

Tipul abcesului	Nr. cazuri operate	Nr. decese post-operatorii	Nr. supraviețuitori	Nr. cazuri urmărite	Vindecați fără sechele	Sechele neuropsihice	
						Minore	Majore
Abcese cerebrale de origine necunoscută	101	30	71	67	20 (29,85%)	31 (46,26%)	16 (23,88%)

Abcesele cerebrale posttraumatice

Motto:

„Non est vivere, sed valere vita".

MARTIAL: EPIGRAME

Date generale

Aceste abcese constituie o grupă aparte din punct de vedere patogenic, de vreme ce ele survin după traumatisme craniocerebrale închise (foarte rar) sau deschise, cu sau fără includerea unor corpi străini intracerebral. Vom exclude din această grupă abcesele cerebrale ce survin după intervenţii neurochirurgicale în traumatisme craniocerebrale; acestea sînt complicaţii postoperatorii şi nu abcese cerebrale propriu-zise.

Încă din secolul trecut, literatura medicală menţionează acest tip de abcese (Hulke, 1879; Koehler 1879; Taylor, 1908). În timpul primului război mondial, numărul pacienţilor cu abcese cerebrale posttraumatice a crescut rapid, ceea ce a permis elucidarea patogeniei lor, ca şi a aspectelor clinice, diagnostice şi terapeutice (Le Fur, 1916; Sentis, 1917; Essick, 1919; Lefort, 1920; Planson, 1920; Viete, 1920; Eagleton, 1921; Thouvenin şi Long, 1921; Eagleton, 1924; Guillemin, 1929; Urechia, 1933).

Plăgile craniocerebrale din cursul celui de al doilea război mondial readuc în actualitate abcesele cerebrale posttraumatice (King, 1940; Ferrn, 1941; Clavel, 1942; Galy, 1944; Rowe şi Turner, 1945; Goinard şi Descuns, 1946; Keegan, 1946; Webster şi colab., 1946; Cairns, 1947; Pecker, 1950; Neill şi Segerberg, 1950; Webster şi Gurdjian, 1950; Faltchuk, 1951; Huber, 1951; Pheline, 1957).

În studiul său (publicat în 1921), Tavernier pune problema abceselor cerebrale posttraumatice tardive prin corpi străini reţinuţi intracerebral (Alajouanine şi Petit-Dutaillis 1926; Hassin, 1936; Devic şi colab., 1945; Dereux şi colab., 1949; Gispert-Cruz, 1951; Drew şi Fager, 1954; Arseni şi Ghiţescu, 1967).

Ultimele date publicate despre abcesele cerebrale produse prin plăgi craniocerebrale de război, sînt cele ale lui Carey şi colab. (1974). Aceşti autori au constatat doar două abcese cerebrale la 103 combatanţi cu plăgi craniocerebrale, în Vietnam.

Datele publicate despre abcesele cerebrale menţionează o proporţie destul de importantă de abcese cerebrale posttraumatice (Eagleton, 1924; Piquet, 1931; Atkinson, 1934; Grant, 1941; Erasmus, 1950; Davidoff, 1945; Sachs, 1946; Jooma, Pennybacker, Tutton, 1951; Weber, 1957).

Frecvenţa

Frecvenţa abceselor cerebrale posttraumatice diferă de la autor la autor, după seria studiată. Astfel, Bu-

Scanned with OKEN Scanner

cy (1938) le menționează în proporție de 12%; Ballantine și White (1953) — 6%; Erasmus (1950) — 20%; Botterell și Drake (1950) — 7%; Webster și Gurdjian (1950) — 20%. Aceste date au fost sintetizate de către Loeser și Scheinberg (1957), care însă nu menționează nici un caz de abces posttraumatic în seria lor de 99 de abcese cerebrale studiate. În alte serii, abcesele cerebrale posttraumatice sînt prezentate astfel: Le Beau (1946) — 17 cazuri (30,9%) dintr-o serie de 55 de abcese cerebrale; Pennybacker (1951) — 10 cazuri (9%) dintr-o serie de 110 abcese cerebrale; Fasiani și Beduschi (1951) — 19 cazuri (31%) dintr-o serie de 61 de abcese cerebrale; Weber (1957) — 8 cazuri (10,9%) dintr-o serie de 73 de abcese cerebrale; Acquaviva și colab. (1967) — 30 de cazuri (42,8%) dintr-o serie de 70 de abcese cerebrale; Krayenbühl (1967) — 7 cazuri (5,3%) dintr-o serie de 130 de abcese cerebrale; Bonnal și colab. (1960) — 100 de cazuri (18,2%) dintr-o serie de 547 de abcese cerebrale; Matthijs (1963) — 8 cazuri (7,7%) dintr-o serie de 103 abcese cerebrale; Jadot și G. de Meurisse (1964) — 3 cazuri (4,9%) dintr-o serie de 61 de abcese cerebrale; Liske și Weickers (1964) — 18 cazuri (16,3%) din 110 abcese cerebrale; Carey și colab. (1972) — 8 cazuri (9,3%) din 86 de abcese cerebrale; Morgan și colab. (1973) — 12 cazuri (13,6%) din 88 de abcese cerebrale; Martin și colab. (1960) — 6 cazuri (11,3%) din 53 de abcese cerebrale; Beller și colab. (1973) — 7 cazuri (7,8%) din 89 de abcese cerebrale; Biard (1974) — 7 cazuri (14%) din 50 de abcese cerebrale; van Alphen și Dreissen (1976) — 5 cazuri (5%) din seria lor de 100 supurații cerebrale; Kiser și Kendig (1963) — 10 cazuri (7,1%) din 139 de supurații cerebrale (tabelul IX).

În seria studiată, am constatat 125 de abcese cerebrale posttraumatice, care reprezintă 15,43% din numărul total al abceselor cerebrale studiate. Din enumerarea de mai sus, ca și din datele personale, rezultă că abcesele cerebrale posttraumatice reprezintă între 10 și 18% din totalul abceselor cerebrale. Există serii raportate mai ales de autorii anglo-saxoni, în care proporția acestor abcese este foarte mică, abcesele de origine metastatică predominînd. În schimb, la unii autori francezi, și în mod excepțional în seria publicată de Acquaviva și colab. (1967), abcesele posttraumatice au ponderea cea mai mare.

Datele anatomopatologice le confirmă pe cele de mai sus. Rüegg (1927) publică 19 (18,2%) cazuri de abcese cerebrale posttraumatice dintr-o serie de 104 abcese cerebrale verificate necroptic; Evans (1931) notează 8 cazuri (4,1%) de abcese cerebrale posttraumatice în seria sa, de 194 de abcese cerebrale; Chiari (1949) găsește în mod surprinzător, 66 de cazuri (48,5%), în seria sa de 130 de abcese cerebrale (tabelul IX).

Frecvența abceselor cerebrale posttraumatice raportată la numărul de traumatisme craniocerebrale, pe aceeași perioadă, relevă date interesante. În seria studiată, am constatat 125 de abcese cerebrale posttraumatice în perioada dintre 1936 și 1979 inclusiv, perioadă în care traumatismele craniocerebrale au reprezentat 42 500 de cazuri, deci un procent de 0,29. Bloomquist și Courville (1947) găsesc 7 abcese cerebrale posttraumatice (2%) dintr-un număr total de 350 de traumatisme craniocerebrale verificate necroptic; Martin și Campbell (1946) notează 55 de abcese cerebrale posttraumatice

Scanned with OKEN Scanner

(13%) din 426 de plăgi craniocerebrale; Maltby (1946) menționează 17 abcese cerebrale posttraumatice (8,5%) dintr-un total de 200 de plăgi craniocerebrale; Webster și colab. (1946) găsesc 33 de abcese cerebrale posttraumatice (16%) din 206 plăgi craniocerebrale; Weaver și Frishman (1946) relevă 10 cazuri (8,7%) din 114 plăgi craniocerebrale. Nu putem face o comparație între seria publicată și aceste date din literatură, întrucît autorii amintiți se referă cu precădere la plăgile craniocerebrale produse prin arme de foc.

Frecvența abceselor cerebrale posttraumatice raportată la celelalte grupe de abcese cerebrale diferă de la autor la autor. În seria studiată, abcesele posttraumatice ocupă al treilea loc ca incidență, după cele adiacente și metastatice. În alte serii, abcesele posttraumatice fie că domină (Chiari, 1949; Fasiani și Beduschi, 1951; Acquaviva și colab., 1967), fie sînt în număr mic (Krayenbühl, 1967; Jadot, și G. de Meurisse, 1964; Matthijs, 1963; Carey și colab., 1972; Beller și colab., 1973; van Alphen și Dreisser, 1976). În seria publicată de Bonnal și colab. (1960), abcesele posttraumatice (18,2%) se află pe ultimul loc ca incidență, din numărul total de abcese cerebrale studiat tabelul IX).

Frecvența raportată la sex relevă preponderența netă a sexului masculin. Astfel, am constatat 119 cazuri survenite la sexul masculin din 125 abcese cerebrale posttraumatice (95,20%). Aceasta constituie cea mai ridicată incidență de afectare a sexului masculin în abcesele cerebrale. În seria menționată de Ghițescu (1974), sexul masculin era afectat în 88,29% din cazuri. Date asemănătoare publică Bonnal și colab. (1960) și Acquaviva și colab. (1967). Sexul masculin este deci mai expus la traumatisme craniocerebrale. Dacă ne referim numai la seriile de plăgi craniocerebrale cu abces cerebral prin armă de foc, sexul masculin este afectat 100% (Webster și colab., 1946; Maltby, 1946).

Frecvența raportată la grupa de vîrstă evidențiază o afectare crescută a decadelor III și IV (tabelul VIII). După vîrsta de 50 de ani și sub 10 ani, abcesele cerebrale posttraumatice sînt destul de rare. Deci vîrsta de adult este cea mai expusă la accidente în industrie, sport, prin arme albe și prin arme de foc.

Frecvența raportată la emisferul dominant nu este semnificativă în abcesele cerebrale posttraumatice: am constatat numai 67 de cazuri de implicare a emisferului stîng (53,6%).

Patogenie

Controversele referitoare la patogenia abceselor posttraumatice au vizat legătura dintre traumatismul craniocerebral și abcesul cerebral. Spre deosebire de celelalte abcese cerebrale, punctul de plecare a infecției (scalp, corpi străini, eschile, proiectile etc.) și modul de propagare a acesteia spre encefal nu pun probleme deosebite. Principalele dispute s-au purtat în legătură cu data apariției abcesului — mai recent sau mai tardiv.

Prezentăm în continuare următoarele aspecte patogenice:

Tipul de traumatism craniocerebral implicat în producerea abceselor cerebrale posttraumatice. Toate datele, atît cele personale cît și cele din literatura de specialitate (Bonnal și colab., 1960; Acquaviva și colab., 1967; De Vet, 1955), arată că traumatismele craniocerebrale închise pot fi rareori incriminate în producerea abceselor cerebrale posttrau-

Scanned with OKEN Scanner

matice. În seria studiată, am constatat doar 5 asemenea cazuri (4%).

Aspectul traumatismelor craniocerebrale închise. Existența abceselor cerebrale posttraumatice sub zona de fractură este explicată de către toți autorii prin propagarea meningocorticală a infecției, probabil prin fisura *durei mater*. Mult mai greu de explicat sînt cazurile de abcese cerebrale apărute, extrem de rar, după traumatisme craniocerebrale fără fractură. De Vet (1955) interpretează aceste situații ca fiind rezultatul unei breșe osteomeningiene neobservate sau neevidențiate radiologic, ori al unei coincidențe cu o însămînțare septică metastatică cerebrală.

Aspectul traumatismelor craniocerebrale deschise. Toate cazurile observate, atît în timp de pace, cît și în timp de război, reprezintă diferite tipuri de traumatisme craniocerebrale deschise cu abcese posttraumatice. Elementul central îl constituie plăgile craniocerebrale. În seria studiată, am constatat apariția abceselor cerebrale posttraumatice în următoarele situații (120 de cazuri):

— leziuni ale scalpului: 10 cazuri (8,3%);

— fracturi craniene liniare asociate leziunilor scalpului: 24 de cazuri (20%);

— fracturi craniene depresive, cu înfundare, asociate leziunilor scalpului, cu *dura mater* aparent intactă: 18 cazuri (15%);

— plăgi craniocerebrale: 30 de cazuri (25%);

— eschile osoase și corpi străini intracerebrali: 38 de cazuri (31,6%).

Din aceste date statistice reiese că pe primul loc, în producerea abceselor posttraumatice, se află eschilele osoase și corpii străini reținuți intracerebral, urmate de plăgile craniocerebrale, desigur tratate incorect. Această situație constatată în perioada postbelică, consecință a eschilelor și corpilor străini existenți intracerebral, a dus la apariția tardivă a unor abcese cerebrale.

Dintre plăgile craniocerebrale fac parte și plăgile craniocerebrale prin înțepare, produse cu diferite obiecte ascuțite [un creion ascuțit (Horner și colab., 1964), un băț (Miller și colab., 1977; Tribolet și colab., 1979), o armă albă (Acquaviva și colab., 1967)]; și aceste plăgi pot duce la formarea de abces cerebral.

Intervalul de timp dintre producerea traumatismului craniocerebral și diagnosticarea abcesului cerebral variază mult, astfel că abcesele posttraumatice pot fi:

— abcese posttraumatice *acute,* cu interval pînă la 14 zile;

— abcese posttraumatice *subacute,* cu interval între 14 și 30 de zile;

— abcese posttraumatice *cronice,* cu interval cuprins între 30 de zile și un an;

— abcese posttraumatice *tardive,* cu interval care depășește un an de la traumatismul craniocerebral.

În abcesele acute și subacute nu are loc încapsularea colecției purulente. Există și situații cînd abcesele colectate și încapsulate evoluează acut sau subacut. *Încapsularea abcesului* depinde de factori ca: timpul, virulența microbilor (abcesele cu streptococ hemolitic se încapsulează cel mai lent), situația abcesului (cele superficiale se încapsulează mai repede), tratamentul cu antibiotice efectuat și, desigur, reactivitatea organismului.

În funcție de intervalul de timp dintre traumatismul craniocerebral și diagnosticarea abcesului cerebral, abcesele cerebrale posttraumatice se clasifică în:

— *abcese cerebrale posttraumatice recente,* cu interval pînă la 30 de zile: 83 de cazuri (66,4%);

Scanned with OKEN Scanner

— *abcese cerebrale posttraumatice cronice,* cu interval între 30 de zile şi un an: 34 de cazuri (27,2%);
— *abcese cerebrale posttraumatice tardive,* cu interval mai lung de un an: 8 cazuri (6,4%).

Este evident că abcesele cerebrale recente constituie tipul cel mai frecvent din grupul abceselor posttraumatice, în timp ce abcesele posttraumatice cronice, şi mai ales cele tardive, sînt destul de rare.

Vom descrie împreună acest grup de abcese cerebrale, făcînd o menţiune specială pentru abcesele posttraumatice tardive.

Modul de propagare a infecţiei. Infecţia se propagă, în cazul abceselor cerebrale posttraumatice, fie prin continuitate, fie pe cale venoasă. În prima eventualitate, calea pe care o urmează infecţia (scalp-os-meninge-encefal) este cea mai frecventă; procesul inflamator se poate opri însă la una din etape (supuraţia scalpului; osteomielita; empiemul subarahnoidian etc.). În funcţie de virulenţa microbilor şi reactivitatea locală, diferitele bariere sînt rapid depăşite şi supuraţia se poate localiza în encefal. Desigur că în cazul plăgilor craniocerebrale, soluţia de continuitate deschide calea infecţiei. *Calea venoasă,* prin tromboflebită, este posibilă, astfel că infecţia se propagă de la scalp şi regiunea osoasă către sinusul longitudinal superior şi de aici spre encefal.

Bacteriologie

Studiul puroiului recoltat din abcesele cerebrale posttraumatice arată preponderenţa abceselor cu floră monomicrobiană. Agentul etiologic izolat este cel mai des stafilococul, urmat de streptococ. Flora gram-negativă se întîlneşte mult mai rar, ca şi asociaţiile polimicrobiene (tabelul XIV). Preponderenţa florei gram-pozitive, în speţă a cocilor, se explică prin propagarea infecţiei prin continuitate de la scalp spre straturile profunde.

În literatura de specialitate, se remarcă preponderenţa stafilococului în abcesele cerebrale posttraumatice (Bonnal şi colab., 1960; Martin şi colab., 1960; Acquaviva şi colab., 1967), dar şi posibilitatea unor infecţii cu germeni anaerobi, cum este *Cl. ostridium velchii)* (Russell şi Taylor, 1963). Spre deosebire de noi, Acquaviva şi colab. (1967) menţionează frecvenţa asociaţiilor polimicrobiene în abcesele cerebrale posttraumatice. Garfield (1978), sintetizînd datele din literatură, afirmă că în abcesele posttraumatice, flora microbiană este reprezentată mai ales de stafilococ, urmat de germenii gram-negativi, îndeosebi Klebsiella, şi de flora anaerobă.

Anatomie patologică

Sediul

Abcesele cerebrale posttraumatice studiate de noi sînt localizate exclusiv supratentorial (tabelul X). Analizînd datele obţinute, constatăm preponderenţa localizării în lobul frontal, cel mai expus traumatismelor craniocerebrale. De asemenea, vecinătatea cu sinusurile paranazale (frontale şi etmoidale) creşte riscul de infectare cerebrală în cazul traumatismelor acestei regiuni.

În funcţie de localizarea pe lobi, abcesele posttraumatice se repartizează astfel:

— lobul frontal: 61 de cazuri (48,8%);
— lobul frontal cu interesarea lobilor adiacenţi: 22 de cazuri (17,6%);
— lobul parietal: 11 cazuri (8,8%);
— lobul temporal: 22 de cazuri (17,6%);

Scanned with OKEN Scanner

— lobul temporal cu interesarea lobilor adiacenți: 2 cazuri (1,6%);
— lobul occipital: 5 cazuri (4%);
— abcese multiple: 2 cazuri (1,6%).

Dacă analizăm aceste date, observăm că lobul frontal, singur sau în asociație cu lobii adiacenți, este implicat în 83 de cazuri de abcese cerebrale posttraumatice, ceea ce reprezintă 66,4% din numărul total. Lobul temporal, singur și cu localizările adiacente totalizează 24 de cazuri (19,2%) și constituie localizarea secundară a acestor abcese cerebrale. Ceilalți lobi (parietal și occipital) sînt mult mai rar afectați. Totuși, din seria noastră, de 810 cazuri, rezultă că lobul occipital este cel mai frecvent afectat ca localizare unică în abcesele cerebrale posttraumatice.

Datele din literatură pledează pentru aceeași distribuție a abceselor cerebrale posttraumatice (Acquaviva și colab., 1967). În seria lui Bonnal și colab. (1960), principala localizare o constituie lobul frontal (42 de cazuri), urmat de regiunea rolandică (17 cazuri), lobul occipital (14 cazuri), lobul temporal (9 cazuri), și, în fine, un caz excepțional, de localizare în cerebel.

Forma și numărul

În raport cu forma și numărul lor, abcesele cerebrale posttraumatice se prezintă sub următoarele varietăți anatomice (tabelul XI):

— abcesele unice: 93 de cazuri (74,4%), constituie principala formă anatomică;
— abcesele multiloculare: 30 de cazuri (24%) exprimă un procent important din grupa abceselor posttraumatice;
— abcesele multiple: 2 cazuri (1,6%) totalizează un număr mic din această grupă de abcese cerebrale.

Comparînd abcesele cerebrale posttraumatice cu celelalte tipuri de abcese cerebrale, constatăm că abcesele unice domină în formele posttraumatice și adiacente. Formele multiloculare sînt mai numeroase în cazul abceselor posttraumatice și metastatice (tabelul XI); în schimb, formele multiple sînt cel mai rar întîlnite în abcesele posttraumatice. Această repartiție a formelor anatomice se explică prin modul de propagare a infecției, preponderent prin continuitate.

Stadiul evolutiv

Datele referitoare la abcesele posttraumatice, date obținute intraoperator și necroptic, evidențiază preponderența formelor încapsulate. Astfel, din 125 de cazuri studiate, în 96 (76,8%) s-a putut evidenția existența unui abces cerebral perfect încapsulat. Formele neîncapsulate se observă mai rar — 29 de cazuri (23,2%) (tabelul XII). Datele prezentate concordă cu cele publicate de Bonnal și colab. (1960), ca și de Acquaviva și colab. (1967).

Comparativ cu celelalte grupe de abcese, constatăm că formele neîncapsulate predomină în abcesele posttraumatice și adiacente (tabelul IV). Aceasta este o consecință a virulenței microbilor și a modalității de propagare a infecției prin continuitate.

Asocierea cu alte procese supurative intracraniene

În seria studiată, am constatat două cazuri de abcese cerebrale posttraumatice asociate cu empiem subarahnoidian. Desigur că modul de propagare prin continuitate explică asocierea acestor afecțiuni supurative intracraniene la același pacient.

Scanned with OKEN Scanner

Tabloul clinic

Debutul afecțiunii, destul de variat ca formă, depinde de factori ca: vîrsta pacientului, virulența microbilor, tratamentele cu antibiotice efectuate.

Afecțiunea poate debuta acut sau lent, progresiv. În majoritatea cazurilor, debutul a fost acut, manifestat fie prin fenomene de hipertensiune intracraniană (cefalee, vărsături, alterarea stării de conștiință), fie prin crize comițiale focalizate sau generalizate, fie prin sindrom meningian exprimat clinic și biologic. Mai rar, în cadrul debutului acut apare deficit motor instalat rapid. În 28% din cazuri, în timpul debutului, pacienții sînt febrili; incidența hipertermiei este deci cea mai crescută dintre toate abcesele cerebrale.

Debutul lent progresiv, manifestat prin fenomene de HIC instalate treptat sau prin sindrom neurologic de localizare, de asemenea instalat treptat (deficit motor, tulburări de vorbire, paralizii de nervi cranieni, tulburări de echilibru etc.) a fost observat mai rar. Există pacienți cu abcese posttraumatice cronice, și mai ales tardive, la care debutul este cu precădere lent progresiv.

Procentul diferitelor semne clinice în perioada de debut a abceselor cerebrale posttraumatice este următorul: cefaleea — 85,7%; vărsăturile — 71,4%; sindromul meningian — 45%; crizele comițiale — 43%; deficitul motor — 35%; febra — 28%; parezele de nervi cranieni — 28%; tulburările de vorbire — 14,2%; tulburările de echilibru — 7,1%.

După debut, care de obicei nu trece neobservat de către bolnav, urmează o *perioadă de relativă latență,* în cursul căreia simptomatologia se menține ca atare sau cedează parțial. Perioada de latență cuprinsă între apariția primului semn de debut și instalarea perioadei de stare durează în medie 21—30 de zile. Evoluția în doi timpi este mai puțin netă decît în cazul abceselor metastatice sau de origine necunoscută. De obicei, după instalarea debutului, simptomatologia rămîne nemodificată dar nu dispare pînă la instalarea perioadei de stare.

În funcție de durata intervalului dintre traumatismul craniocerebral și formarea abcesului cerebral, abcesele posttraumatice se clasifică în abcese recente, cronice și tardive.

Perioada de stare are, în cazul abceselor cerebrale posttraumatice, anumite particularități:

Sindromul infecțios. Se exprimă prin semne locale și generale.

Sindromul infecțios local a fost cercetat în 19 situații clinice; pacienții prezentau tensiune locală a scalpului cu fenomene inflamatorii în zona respectivă.

Sindromul infecțios general se evidențiază prin:

Hipertermie, întîlnită în 32,4% din observații, deci cel mai frecvent din toate grupele de abcese cerebrale. În seria prezentată de Ghițescu (1974), procentul hipertermiei din abcesele posttraumatice era egal cu cel al hipertermiei din abcesele adiacente, și anume 33.

Viteza de sedimentare a hematiilor a fost crescută în 28% din cazurile studiate; valorile VSH sînt aceleași ca și în cazul abceselor adiacente.

Hiperleucocitoza cu neutrofilie (peste 10 000/mm^3) constituie semnul biologic cel mai constant, el fiind prezent în 92% din cazuri. Date asemănătoare am găsit în cazul abceselor cerebrale adiacente otogene și rinogene. Bonnal și colab. (1960) remarcă hiperleucocitoza cu neutrofilie în 77% din cazuri.

Scanned with OKEN Scanner

Sindromul de HIC. Din datele prezentate în capitolul „Considerații generale" reiese că sindromul de HIC este prezent în 64,28% din cazurile de abcese posttraumatice, urmînd deci ca incidență imediat după abcesele de origine necunoscută.

Dintre fenomenele acestui sindrom, am constatat că modificări ale fundului de ochi de tipul edemului papilar în stadiul II sînt cele mai frecvente (48,2%). Edemul papilar în stadiile III—IV este mult mai rar observat (6,2%). Nu am constatat în nici un caz accentuarea modificărilor de FO ipsilateral cu abcesul cerebral.

Sindromul neurologic de localizare. Deseori, sindromul neurologic de localizare poate fi mascat parțial de fenomenele de HIC, mai ales cînd abcesul cerebral posttraumatic se dezvoltă profund și, ca urmare, sindromul neurologic de localizare apare tîrziu și cu simptomatologie neconcludentă. Dealtfel, aspectul acestui sindrom depinde de forma, sediul, numărul, profunzimea abcesului cerebral și de starea de conștiință-conștiență a pacientului în perioada de stare.

Din datele seriei personale sindromul neurologic de localizare se prezintă astfel:

Deficitul motor de intensitate diferită a fost observat la 98% din cazurile studiate, deci cel mai frecvent dintre toate grupele de abcese cerebrale.

Tulburările de vorbire au fost observate la 21,4% dintre pacienți. De multe ori modificarea stării de conștiență a bolnavului nu a permis aprecierea exactă a afaziei. Oricum, afazia se întîlnește mult mai rar decît în alte tipuri de abcese cerebrale.

Epilepsia este destul de frecventă în abcesele cerebrale posttraumatice — 35,7% din cazurile studiate. Forma clinică este aceea de crize focalizate. Localizarea acestor abcese cerebrale într-un număr important în zona frontoparietală explică apariția crizelor jacksoniene motorii sau senzitivo-motorii. Comparativ cu alte tipuri de abcese cerebrale, crizele comițiale au incidență mai mare în abcesele posttraumatice decît în cele adiacente.

Afectarea nervilor cranieni. Sînt interesați mai ales nervul facial și oculomotor. În seria studiată, am constatat implicarea nervilor cranieni în 21,2% din cazuri, deci într-un procent asemănător cu cel din abcesele adiacente.

Sindromul senzitiv de tipul hemihipoesteziei, neconcludent și greu de depistat clinic, a fost observat în 7,1% din cazuri. Alterarea stării de conștiință-conștiență și fenomenele de HIC maschează tulburările de sensibilitate.

Modificările de cîmp vizual au fost constatate în 5,6% din cazurile examinate. Comparativ cu alte tipuri de abcese, în abcesele posttraumatice, hemianopsia este cel mai rar întîlnită. Și în aceste situații, sindromul de HIC și, mai ales, alterarea stării de conștiință-conștiență influențează examenul clinic al cîmpului vizual.

Tulburările de echilibru au fost prezente la numai 3,2% dintre cazurile examinate.

Sindromul meningian. Sindromul meningian a afectat 50% din cazurile de abcese cerebrale posttraumatice. Comparativ cu alte grupe de abcese cerebrale, sindromul meningian este mai frecvent în cazul abceselor cerebrale adiacente. Ca fenomene clinice de reacție meningiană, am observat meningite cu lichid clar și meningite purulente. Ca și în cazul abceselor adiacente, situația superficială a abceselor

Scanned with OKEN Scanner

posttraumatice favorizează fisurarea acestora în spațiul subarahnoidian.

În seria prezentată de Bonnal și colab. (1960), sindromul meningian domină perioada de stare în 33% din cazuri.

Vom urmări întotdeauna atent evoluția acelor pacienți cu plăgi craniocerebrale, care prezintă deficit motor și sindrom meningian, pentru a diagnostica la timp formarea intracerebrală a unei eventuale colecții purulente.

Tulburările psihice. Modificările de diferite grade ale stării de conștiință-conștiență, în abcesele cerebrale posttraumatice, depind de intensitatea sindromului de HIC, atît de frecvent, de dezvoltarea abcesului în lobul frontal sau temporal, de edemul marcat perilezional, de endotoxinemia bacteriană, de focarul encefalitic din jurul colecției purulente, ca și de formele multiloculare. Din datele seriei personale rezultă următoarele (tabelul XIII):

— starea de conștiență normală — 66 de cazuri (52,8%);

— modificările stării de conștiință (somnolență, confuzie, obnubilare) — 48 de cazuri (38,4%);

— modificările stării de conștiență (come de diferite grade) — 11 cazuri (8,8%).

După cum se observă, un număr important de pacienți cu abcese cerebrale posttraumatice prezintă, în perioada de stare, modificări ale stării de conștiință-conștiență (47,2%), cea mai frecventă fiind somnolența (24% din cazuri). Dacă e adevărat că mulți pacienți au fost internați în stare de comă (8,8%), e tot atît de adevărat că starea de comă nu a fost profundă, ci de gradul I (tabelul XVIII). Ca în toate tipurile de abcese, de gravitatea alterărilor stării de conștiință-conștiență depinde rata mortalității operatorii.

În comparație cu celelalte tipuri de abcese cerebrale, alterările stării de conștiință-conștiență au aici procentul cel mai scăzut, la aceasta contribuind creșterea adresabilității și diagnosticarea mult mai rapidă a acestui tip de abcese cerebrale.

Investigațiile paraclinice. Dintre investigațiile paraclinice necesare pentru diagnosticarea abceselor posttraumatice menționăm următoarele:

Radiografia craniană simplă a fost concludentă în majoritatea cazurilor; cu ajutorul ei se pun în evidență fracturile craniene simple, fracturile craniene cu înfundare, plăgile craniocerebrale (fracturi penetrante sau perforante) și corpii străini intracerebrali (eschile sau proiectil de armă de foc) (fig. 82). Radiografia ne-a permis să observăm în multe din cazurile de fracturi frontale că erau interesate și sinusurile paranazale, ceea ce favoriza propagarea infecției.

Electroencefalografia efectuată în 92 de cazuri. a arătat: existența unui focar de unde lente, delta, în 42 de cazuri (45,6%); lateralizare de emisfer — 18 cazuri (19,5%); traseu cu modificări bioelectrice iritative — 16 cazuri (17,3%); anomalii bioelectrice difuze bilaterale — 7 cazuri (7,6%); traseu neconcludent sau normal — 9 cazuri (9,7%). Examenul ne-a oferit date despre localizarea abcesului în 60 de cazuri (65,2%). Facem mențiunea că acest procent este atît de mare, deoarece, în seria studiată, nu a existat nici un caz de abces cerebral de fosă posterioară și numai două abcese multiple, ambele situate în aceeași zonă cerebrală, subiacentă traumatismului. Și pentru Bonnal și colab. (1960), examenul EEG este deosebit de fidel în acest tip de abcese cerebrale.

Ultrasonoencefalografia are valoare cînd abcesele afectează

Scanned with OKEN Scanner

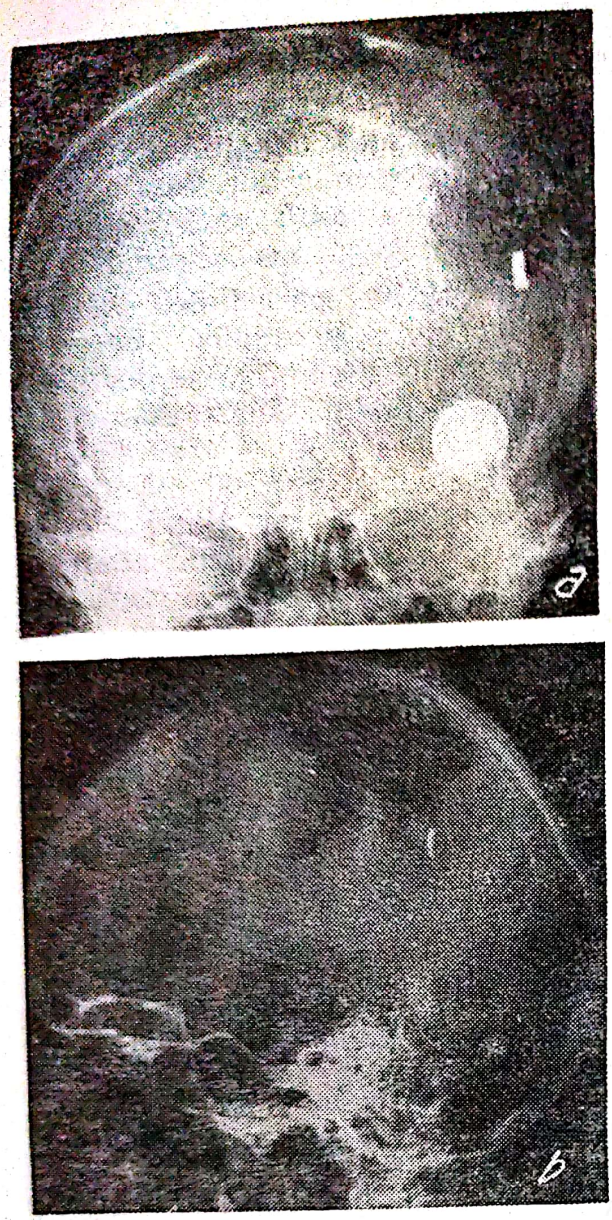

Fig. 82 — Radiografie craniană simplă; se constată craniectomie parietală stîngă şi prezenţa unui corp metalic intracerebral: *a* — imagine de faţă; *b* — imagine de profil.

lobul temporal. Am recurs la această investigaţie la 26 de pacienţi cu abcese cerebrale posttraumatice şi am constatat astfel deplasarea structurilor liniei mediane în 14 cazuri (53,8%). Chiar dacă procentul pare important, să nu uităm că majoritatea cazurilor noastre afectau lobul temporal. Examenul nu aduce detalii despre localizarea exactă şi natura procesului expansiv intracranian.

Ventriculografia, deşi furnizează date extrem de utile, nu a fost decît rar efectuată, întrucît existenţa eschilelor osoase, a fracturilor penetrante şi perforante, a corpilor străini intracranieni ne-a determinat să recurgem la explorarea cerebrală directă.

Scintigrafia cerebrală ca ^{99m}Tc a furnizat date concludente în 68% din cazuri. Nu am practicat acest examen decît în 7 cazuri de abcese cerebrale supratentoriale, întrucît diagnosticul fusese deja stabilit de radiografia craniană simplă şi de angiografia cerebrală.

Angiografia cerebrală sau serioangiografia constituie metoda de elecţie pentru diagnosticul abceselor cerebrale posttraumatice. Angiografierea celor 42 de pacienţi cu abcese cerebrale posttraumatice angiografiate a însemnat totodată 42 de diagnostice pozitive. Cu ajutorul acestui examen s-au putut preciza sediul abcesului cerebral şi zona de traumatism craniocerebral supraiacentă, cu eschile, corpi străini, fractură craniană etc. (fig. 83 şi 84). Acurateţea diagnostică a fost atît de mare (100%), deoarece în nici unul dintre cazuri abcesul cerebral nu era situat în fosa cerebrală posterioară.

Tomografia computerizată furnizează date concludente privitoare la sediul, forma şi numărul abceselor cerebrale. De asemenea, indică profunzimea şi aspectul încapsulat sau nu al colecţiei purulente. În abcesele cerebrale posttraumatice, datele furnizate de radiografia craniană şi angiografia cerebrală sînt suficiente pentru stabilirea diagnosticului.

Autorii anglo-saxoni consideră de neînlocuit această investigaţie în cazul abceselor posttraumatice, pentru că o folosesc la dirijarea punctiei şi aspirării abcesului cerebral (Van Alphen şi Dreissen, 1976). *CT-*

Scanned with OKEN Scanner

Fig. 83 — Radiografie craniană simplă; se constată o fractură temporală stîngă cu înfundare; imagine de profil.

scan se vădește deosebit de importantă pentru diagnosticarea recidivelor abceselor cerebrale.

Diagnostic. Diagnostic diferențial

Aspectul simptomatologiei este relevator pentru diagnosticul de proces intracranian înlocuitor de spațiu. Fenomenele de HIC la care se asociază semne, fie și fine de localizare, crize comițiale și sindrom meningian impun investigarea rapidă a pacientului într-un serviciu de neurochirurgie, înainte de apariția tulburărilor de conștiință (somnolență, confuzie, obnubilare). Elementul cel mai important pentru susținerea diagnosticului este traumatismul craniocerebral deschis. O simplă radiografie craniană, efectuată în orice condiții, poate pune în evidență fractura craniană simplă, cu înfundare, eschilele osoase intracerebrale sau corpii străini din parenchim. Chiar dacă bolnavul nu este febril, odată ce prezintă simptomatologia neurologică descrisă trebuie îndrumat către un serviciu de neurochirurgie, cu diagnosticul „abces cerebral posttraumatic".

Fig. 84 — Angiografie carotidiană stîngă: se constată un proces înlocuitor de spațiu temporoparietal stîng în zona fracturii, cu înfundare prezentă anterior; imagine de profil.

Dintre toate abcesele cerebrale, la acestea stabilirea diagnosticului pozitiv nu comportă nici un fel de dificultăți: hipertermia, VSH crescută, hiperleucocitoza cu neutrofilie, alături de aspectele clinice și radiografice, pledează pentru o supurație cerebrală.

Dealtfel, diagnosticul de trimitere a fost cel de „abces cerebral" și mai rar cel de „meningoencefalită

Scanned with OKEN Scanner

purulentă", „empiem subarahnoidian", „plagă craniocerebrală infectată" şi, cu totul excepţional, „proces expansiv intracranian".

Diagnosticul diferenţial trebuie făcut cu meningoencefalitele purulente sau cu lichid clar, cu tromboflebitele corticale şi hematoamele intracraniene posttraumatice. Investigaţiile paraclinice neurochirurgicale vor preciza diagnosticul.

Evoluţie. Complicaţii

Abcesele cerebrale posttraumatice nu evoluează spontan spre vindecare. Afecţiunea, netratată, are prognostic sumbru.

Abcesele posttraumatice pot evolua acut, subacut sau cronic, în funcţie de încapsularea colecţiei purulente. Clasificarea prezentată anterior, în abcese posttraumatice recente, cronice şi tardive, se referă nu la modul de evoluţie, ci la intervalul de timp dintre traumatismul craniocerebral deschis şi constituirea abcesului cerebral. Tipul de evoluţie cel mai frecvent întîlnit în abcesele posttraumatice — în ultimele două decenii — este subacut sau cronic, ca urmare a tratamentelor susţinute cu antibiotice.

Spre deosebire de majoritatea abceselor cerebrale, cele posttraumatice, după debutul acut sau lent, evoluează progresiv pînă la instalarea perioadei de stare, astfel că nu se poate delimita evoluţia „în doi timpi" descrisă la abcesele metastatice.

Evoluţia supraacută poate apărea oricînd ca total imprevizibilă, datorită unei complicaţii majore. *Fisurarea abcesului* în ventriculul cerebral este posibilă, date fiind situaţia profundă a unor abcese posttraumatice, virulenţa germenilor, formele multiloculare şi aspectul anatomic de abces colectat şi neîncapsulat. Se produce astfel o meningoventriculită purulentă cu prognostic grav. În perioada preantibioterapiei, această complicaţie era fatală; în prezent, administrarea antibioticelor realizează încapsularea rapidă a colecţiei purulente şi limitarea apariţiei empiemelor în ventriculul lateral. Interesant că Bonnal şi colab. (1960) menţionează acest tip de complicaţii într-un procent care depăşeşte 50.

Fenomenul de angajare constituie, de asemenea, o complicaţie frecventă în acest tip de abcese cerebrale, responsabil de evoluţia supraacută, cu prognostic grav. Sediul frontal, forma multiloculară, dimensiunile colecţiei purulente, edemul cerebral marcat, eventualele puncţii lombare favorizează producerea fenomenelor de angajare. În asemenea situaţii, intervenţia chirurgicală efectuată de urgenţă poate fi ineficientă. Starea de comă pe care o prezintă unii pacienţi (8,8%) la internare, traduce tocmai sindromul de angajare.

În concluzie, insistăm ca toţi pacienţii cu afectare cerebrală consecutivă unui traumatism craniocerebral deschis să fie trimişi către serviciile de neurochirurgie, pentru că numai aici pot fi investigaţi complet şi trataţi corect. Aceasta se impune cu atît mai mult cu cît rezultatele tratamentului chirurgical depind de diagnosticarea precoce şi practicarea intervenţiei chirurgicale în timp util.

Tratament

Ca şi în celelalte tipuri de abcese cerebrale, tratamentul se adresează infecţiei (antibioterapie), edemului cerebral şi complicaţiilor postoperatorii. Sursa de infecţie primară este tratată în majoritatea cazurilor chirurgical, odată cu abcesul cerebral

Scanned with OKEN Scanner

posttraumatic; se tratează deci plaga craniocerebrală odată cu abcesul cerebral subiacent. În perioada preantibioterapiei și la începutul erei antibioterapiei toți autorii relevau marea mortalitate a bolnavilor cu abcese cerebrale posttraumatice (Lefort, 1920; Eagleton, 1924; Guillemin, 1929; King, 1940, Goinard și Descuns, 1946; Pecker, 1950; Webster și Gurdjian, 1950; Huber, 1951; Pheline, 1957; Weber, 1957). În studiul făcut de Bonnal, Descuns, Duplay (1960) mortalitatea generală, în abcesele cerebrale posttraumatice, este de 29%. Autorii citați arată că mortalitatea operatorie este de 22%, restul fiind pacienți care au decedat după operație.

Cu toate progresele realizate pînă în prezent, abcesele cerebrale posttraumatice rămîn greu de tratat neurochirurgical. Chiar dacă investigațiile neurochirurgicale permit diagnosticarea la timp, tratamentul chirurgical întîmpină anumite dificultăți, indiferent de tehnica adoptată (puncție cu aspirarea abcesului sau ablația totală).

Tratamentul cel mai eficace al abceselor posttraumatice este cel preventiv, și anume terapia corectă a oricărui traumatism craniocerebral deschis. Pentru aceasta, sînt necesare:

— examinarea minuțioasă a craniului după traumatism, pentru a se depista orice plagă sau escoriație;

— toaleta riguroasă a plăgii, după raderea pilozității scalpului, și sutura obligatorie în condiții perfecte de antisepsie;

— radiografia craniană obligatorie pentru depistarea fracturilor craniene, mai ales a celor care interesează sinusurile paranazale;

— depistarea precoce și tratarea corectă, în serviciile de neurochirurgie, a fistulelor traumatice;

— tratarea chirurgicală, de asemenea în serviciile de neurochirurgie, a plăgilor craniocerebrale, adică: debridarea largă, îndepărtarea corpilor străini, excizia cicatricei meningocerebrale, sutura etanșă a *durei mater* prin plastie de *fascia lata* sau fascia mușchiului temporal, închiderea corectă în două planuri a scalpului;

— tratamentul corect al fracturilor depresive, cu înfundare, în care *dura mater* este intactă, eschilectomie cu îndepărtarea corpilor străini și verificarea integrității învelișului meningian;

— practicarea corectă a eschilectomiilor și extragerea corpilor străini intracerebrali.

Spre deosebire de Carey și colab. (1974), pledăm pentru extragerea corpilor străini intracerebrali după diminuarea fenomenelor inflamatorii locale și a celor de contuzie cerebrală, cînd are loc delimitarea, în parenchimul cerebral, a focarelor de dilacerare din jurul corpilor străini.

Toate datele din literatură, mai ales cele acumulate în timp de război (Webster și colab., 1946; Cairns și colab. 1947; Neill și Segerberg, 1950; Carey și colab., 1974), insistă asupra importanței tratamentului corect al traumatismelor craniocerebrale deschise, element esențial în prevenirea abceselor cerebrale posttraumatice. Astfel, în seria recentă, de 103 plăgi craniocerebrale, prezentată de Carey și colab. (1974), au fost diagnosticate doar două abcese cerebrale.

Tratamentul chirurgical. Tratamentul chirurgical curativ vizează rezolvarea abcesului cerebral. În seria personală, am adoptat tehnica de exereză totală a abceselor cerebrale posttraumatice, într-un singur timp, împreună cu eschilele osoase sau corpii străini intracerebrali. Se înlătură astfel și focarul infecțios

Scanned with OKEN Scanner

adiacent — supurația scalpului, focarul de osteomielită, fistula L.C.S. etc. Postoperator, tratamentul cu antibiotice trebuie efectuat constant și susținut, timp de 4—6 săptămîni (sub controlul antibiogramei); se practică, de asemenea, puncții lombare, atît în scop depletiv cît și pentru controlul citologic și bacteriologic al L.C.S.

Acest tratament se referă la abcesul cerebral propriu-zis și nu la fongus-ului cerebral, care nu constituie obiectul expunerii de față. Am făcut această precizare, deoarece autorii francezi abordează, odată cu abcesele cerebrale posttraumatice, clinica și tratamentul fongus-ului cerebral. Fongus-ul cerebral reprezintă o protruzie de substanță cerebrală supurată, cu aspect de hernie, care se exteriorizează la suprafață datorită unei plăgi craniocerebrale neglijate, cînd există o soluție de continuitate între encefal și scalp.

Rezultatele tratamentului chirurgical aplicat la 135 de pacienți cu abcese cerebrale posttraumatice, diagnosticate în perioada dintre 1936 și 1979, sînt următoarele:

— înainte de operație au decedat 4 pacienți (3,2%), datorită stării de comă avansată, prezente încă de la internare;

— au fost operați, prin ablație totală, 121 de pacienți, dintre care au decedat 23, intra- și postoperator (19%). Numărul important de decese se datorează stării de comă a pacienților la internarea lor în secția de neurochirurgie, formelor multiloculare cu interesarea a doi lobi, stării septice și complicațiilor postoperatorii — îndeosebi meningoencefalita purulentă.

Totuși, mortalitatea a fost mult mai mică decît în alte tipuri de abcese cerebrale (tabelul XXIX), ca urmare a diagnosticării rapide și corecte a acestor tipuri de abcese cerebrale și trimiterii pacienților în timp util către serviciul de neurochirurgie. Cu posibilitățile moderne de tratament, în ultimul deceniu, la 14 pacienți cu abcese cerebrale posttraumatice, am constatat un singur deces postoperator, deci rata mortalității a scăzut impresionant, la 7,1% (tabelul XXIX).

Tratamentul complicațiilor postoperatorii. Principalele complicații postoperatorii sînt, în cazul abceselor posttraumatice, meningoencefalitele purulente și recidivele.

TABELUL XXIX

REZULTATELE TRATAMENTULUI CHIRURGICAL AL ABCESELOR CEREBRALE POSTTRAUMATICE

Tipul abcesului	Nr. cazuri	Decese-post-operatorii	Ablație + Drenaj parțială extern		Ablație în totalitate	
			Nr. cazuri	Decese	Nr. cazuri	Decese
Abcese cerebrale posttraumatice	125	4 / 3,2%	—	—	121	23 / 19%
Perioada 1970—1979	14	—	—	—	14	1 / 7,1%

Meningoencefalitele purulente postoperatorii pot apărea în timpul ablației abcesului, acesta putînd să se fisureze incidental. Formele colectate, neîncapsulate (23,2%), favorizează diseminarea supurației în spațiul subarahnoidian. Aceste supurații mortale înainte de perioada antibioterapiei au rămas și în prezent greu de stăpînit.

Recidivele abceselor cerebrale posttraumatice sînt destul de rare comparativ cu ceea ce știm în acest sens despre abcesele metastatice sau de origine necunoscută. În seria studiată, am constatat 4 recidive, adică 4,08% din cei 98 de pacienți cu abcese cerebrale care au supraviețuit intervenției chirurgicale. Postoperator, nu a decedat nici un pacient cu astfel de recidivă. Angiografia cerebrală și, mai ales, tomografia computerizată au fost de un real folos pentru diagnosticarea recidivelor.

Prognostic

Prognosticul abceselor cerebrale posttraumatice depinde de o multitudine de factori, dintre care menționăm: starea de conștiență a pacienților în momentul intervenției chirurgicale, particularitățile anatomice ale supurației cerebrale (dimensiuni, formă multiloculară, asocierea cu alte supurații intracraniene, profunzimea colecției), virulența florei microbiene, apariția unor complicații preoperatorii majore — fisurarea abcesului, sindromul de angajare — sau a complicațiilor postoperatorii amintite. Față de celelalte tipuri de abcese cerebrale, prognosticul, în cazul abceselor cerebrale posttraumatice, este considerat mai bun, date fiind evoluția subacută și cronică și posibilitățile de a diagnostica în timp util aceste afecțiuni redutabile.

Sechelele neuropsihice. Abcesele cerebrale posttraumatice sînt răspunzătoare de un număr important de sechele, în ciuda eforturilor și străduinței neurochirurgilor. Desigur că anumite particularități anatomice — dimensiunile mari, neîncapsularea abcesului, formele multiloculare — explică numărul ridicat de sechele neuropsihice.

În seria studiată, din cele 98 de cazuri de abcese cerebrale posttraumatice care au evoluat favorabil postoperator, am reușit să urmărim în Clinica de neurochirurgie 93 de pacienți. Datele obținute pe o perioadă de cca 2—5 ani ne permit să afirmăm următoarele:

— vindecați fără sechele: 31 de cazuri (33,3%);

— vindecați cu sechele minore, care permit reluarea activității pacienților: 47 de cazuri (50,5%);

TABELUL XXX

PREZENTAREA SINTETICĂ A SECHELELOR NEUROPSIHICE DUPĂ ABCESE CEREBRALE POSTTRAUMATICE

Tipul abcesului	Nr. cazuri operate	Nr. decese postoperatorii	Nr. supraviețuitori / Nr. cazuri urmărite	Vindecați fără sechele	Sechele neuropsihice	
					Minore	Majore
Abcese cerebrale posttraumatice	121	23	98 / 93	31 33,33%	47 50,53%	15 16,12%

— vindecați cu sechele majore, deci cu incapacitate temporară sau definitivă de muncă: 15 cazuri (16,1%).

Deci, în cazul abceselor cerebrale posttraumatice, s-au obținut, la mai mult de 30% din pacienții operați, vindecări complete, cu *restitutio ad integrum* (tabelul XXX), procentul situîndu-se pe al doilea loc, după abcesele cerebrale adiacente operate.

Procentul sechelelor neuropsihice minime este foarte mare: 50,5. Implicarea regiunii frontoparietale, afectarea emisferului major, formele multiloculare, sînt elemente care determină incidența crescută a sechelelor neuropsihice minore; experiența echipei chirurgicale este aici covîrșitoare.

Interesant că Bonnal și colab. (1960) prezintă împreună cazurile de vindecări fără sechele și cazurile de sechele neuropsihice minore, dînd un procent de 80 în acest tip de abcese cerebrale.

Numărul sechelelor neuropsihice majore (16,1%) este mult mai mic decît în cazul abceselor metastatice și de origine necunoscută. Toate recidivele lasă sechele neuropsihice majore.

Ca tip de sechele neuropsihice, am observat (în ordinea frecvenței): deficit motor, crize comițiale, tulburări de vorbire, pareze de nervi cranieni, hemianopsie etc. Aceste aspecte clinice constituie, prin procentul lor ridicat (66,6%), un element important de apreciere a prognosticului funcțional.

Pentru ilustrarea datelor referitoare la abcesele cerebrale posttraumatice, prezentăm următorul caz:

Obs. clinică (fișa nr. 60 621). Pacientul S.D., în vîrstă de 49 de ani, a fost internat în Clinica de neurochirurgie din București, în noiembrie 1973, pentru: deficit motor de partea dreaptă, tulburări de vorbire, marcată paralizie facială centrală dreaptă și redoare a cefei. Pacientul relatează că în urmă cu 4 luni a suferit un traumatism craniocerebral deschis, cu fractură și înfundare temporoparietală stîngă, pentru care a refuzat să fie operat. De 2 luni, prezintă cefalee și vărsături — semne

Fig. 85 — Arteriografie carotidiană stîngă într-un caz de abces cerebral temporoparietal stîng; se observă procesul expansiv avascular și fractura cu înfundare temporoparietală stîngă: *a* — imagine de față; *b* — imagine de profil.

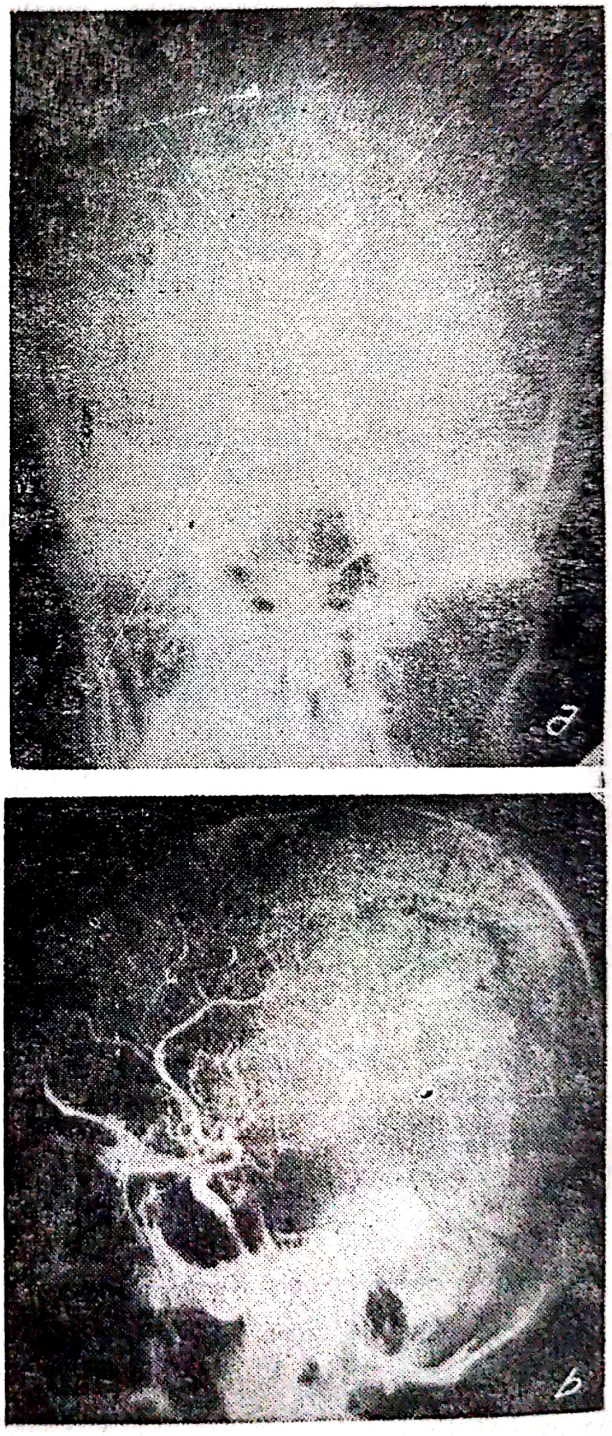

Scanned with OKEN Scanner

care au marcat debutul afecțiunii. A urmat tratament cu antibiotice pentru vindecarea plăgii scalpului supraiacente fracturii. Treptat, se instalează deficit motor de partea dreaptă, predominant faciobrahial, cu fenomene de afazie de tip receptiv și redoare a cefei. Examenul fundului de ochi rămîne normal. La internare, pacientul este conștient, orientat în timp și spațiu, subferil. Examenele de laborator relevă 13 000 leucocite/mm³, cu 86% neutrofilie, și VSH — 42/66 mm. Dintre investigațiile paraclinice, se efectuează EEG, care evidențiază un focar de unde lente, situate temporo-parieto-occipital, și arteriografia carotidiană stîngă, care relevă un abces cerebral temporoparietal stîng (fig. 85). Datele angiografice sînt confirmate intraoperator, cu care ocazie se evacuează în totalitate un abces multilocular, situat temporoparietal stîng, și totodată se rezolvă focarul de fractură craniană. La însămînțările efectuate din colecția purulentă nu s-a izolat nici un germene. Evoluția postoperatorie a fost bună, bolnavul rămînînd cu deficit motor frust de partea dreaptă.

Abcesele cerebrale posttraumatice tardive

Eschilele osoase antrenate de traumatism în parenchimul cerebral produc cel mai frecvent abces cerebral de tip recent. Corpii metalici — îndeosebi proiectilele de arme de foc —, reținuți intracerebral, produc abcese cerebrale posttraumatice cronice sau tardive. Întrucît apariția tardivă — adică la mai mult de un an de la traumatismul craniocerebral — constituie o particularitate clinică, le vom descrie separat.

Aceste abcese cerebrale sînt destul de rare. Tavernier (1920) este primul care descrie abcesele cerebrale posttraumatice tardive prin corpi metalici intracranieni. După primul război mondial au fost publicate lucrări modeste în ceea ce privește anvergura (Alajouanine și Petit-Dutaillis, 1926; Guillemin, 1929; Bregman și Lubelski, 1932; Urechea, 1933; Hassin, 1936; Devic și colab., 1945); după al doilea război mondial, cazuistica este mai bogată (Drew și Fager, 1954; Andrievs și colab., 1965; Heidrich și Sörgel, 1965; Arseni și Ghițescu, 1967).

În Serviciul de neurochirurgie București, din 125 de pacienți internați cu abcese cerebrale posttraumatice, 8 au prezentat abcese posttraumatice tardive, produse de corpi străini metalici intracerebrali.

Vom descrie sintetic datele obținute din studiul acestor cazuri și pe cele publicate în literatură.

Patogenie

În patogenia acestor tipuri de abcese se discută două ipoteze:

Contaminarea directă inițială. Odată cu pătrunderea corpilor metalici intracerebral, sînt antrenate numeroase impurități care vehiculează intracerebral o bogată floră microbiană; aceasta produce nu numai dilacerare, ci și un focar septic. În raport cu intensitatea dilacerării, reactivitatea generală, virulența microbiană, aspectul local poate evolua în două moduri:

— declanșarea unei infecții acute difuze, frecventă în dilacerările produse de corpi metalici voluminoși;

— declanșarea unei infecții cu tendință la cronicizare și delimitare, caracteristică pentru corpii metalici cu volum mic.

Acest microbism latent, adus de corpii metalici în focarul de dilacerare, poate fi reacutizat de orice stare infecțioasă, boală anergizantă sau suprasolicitare a organismului.

Contaminarea secundară, metastatică. Procesul cicatriceal, consecutiv traumatismul și modificărilor reac-

Scanned with OKEN Scanner

ţionale declanşate de prezenţa corpilor străini, constituie un loc de minimă rezistenţă, pe care se poate grefa cu uşurinţă procesul infecţios. Sursa infecţioasă o constituie bacteriemiile declanşate din orice focar infecţios al organismului, aparent sau latent. Astfel, în una din observaţiile publicate de Arseni şi Ghiţescu (1967), bolnavul era purtătorul unui focar osteomielitic la membrul inferior.

Bacteriologie

Examenul bacteriologic al colecţiei purulente evidenţiază, după datele culese din literatură, prezenţa streptococului, stafilococului şi asociaţiile polimicrobiene.

Anatomie patologică

Aspectul anatomopatologic este condiţionat de dezvoltarea procesului infecţios într-un parenchim cerebral modificat atît de factorul traumatic, cît şi prin reacţia cerebrală determinată de prezenţa corpului metalic. Menţionăm dintre modificările mai importante:

Modificările craniocerebrale posttraumatice. Pătrunderea corpilor metalici intracerebral, prin plăgile penetrante craniocerebrale, rupe bariera meningoencefalică, producînd cicatricea meningocerebrală. Aceasta depinde de viteza, numărul şi volumul corpilor metalici antrenaţi intracranian.

Encefalita periventriculară nesupurată se produce prin dispunerea corpilor metalici în apropierea pereţilor ventriculari.

Reacţiile locale, din jurul corpului metalic, au aspecte diferite, în raport cu faza cronologică; ele se reduc la delimitarea şi încapsularea corpului metalic.

Sediul

Sediul abcesului cerebral posttraumatic tardiv, prin corpi metalici intracranieni, poate fi la nivelul orificiului de intrare, pe traiectul plăgii craniocerebrale sau la nivelul porţiunii terminale a acesteia. În seria studiată, ca dealtfel şi în literatură, abcesele situate la nivelul orificiului de intrare sînt extrem de rare. Cele dezvoltate pe traiectul plăgii se află pe primul loc ca frecvenţă (5 din observaţiile personale). Aceste abcese sînt profunde, multiloculare sau multiple, excepţional unice. Abcesele tardive, dezvoltate în jurul corpului metalic — adică în porţiunea terminală —, sînt de asemenea frecvente (3 din observaţiile personale). Ele sînt în majoritate unice sau, mai rar, multiple (datorită coexistenţei mai multor corpi metalici), situate profund, paraventricular. Această situaţie se datorează nu numai poziţiei corpului metalic în porţiunea terminală a plăgii, cît şi tendinţei de migrare a fragmentelor metalice, în faza acută a traumatismului, către peretele ventricular. De exemplu, Tavernier (1920) raportează cazul unui pacient la care s-a reperat o schijă la început în vecinătatea cornului ventricular posterior, care a migrat ulterior în ventriculul III.

În afară de localizările obişnuite citate, abcesele tardive mai pot fi localizate în emisferul opus. Astfel, în cazul publicat de Bregman şi Lubelski (1932), corpul metalic se afla în emisferul stîng şi abcesul în emisferul drept, iar în observaţia publicată de Arseni şi Ghiţescu (1967), localizarea era bilaterală.

Volumul variază destul de mult. În cazuistica Clinicii de neurochirurgie din Bucureşti, cel mai mare abces cerebral a fost de 60 cm^3. Caracteristic este însă că post-

Scanned with OKEN Scanner

operator rămîne o cavitate cerebrală mult mai mare (spre deosebire de abcesele netraumatice), datorată lipsei edemului înconjurător, ca și tracțiunii exercitate de țesutul fibros cicatriceal din jurul abcesului.

Capsula acestor abcese este foarte groasă și neuniformă în diferitele segmente ale circumferinței, prezentînd numeroși diverticuli; în vecinătatea ventriculului, ea este foarte subțire, fapt care explică frecvența fisurării sau ruperii abcesului în cavitatea ventriculară.

Tabloul clinic

Simptomatologia abceselor cerebrale posttraumatice tardive are anumite particularități care le deosebesc de celelalte tipuri de abcese cerebrale.

Perioada de latență, lungă, durează de la data traumatismului pînă la manifestarea evidentă a semnelor clinice. Acest interval variază între 2 și 24 de ani în observațiile personale, putînd ajunge chiar pînă la 31 de ani — în cazul publicat de Andrievs și colab. (1965) — și pînă la 47 de ani — cazul publicat de Heidrich și Sörgel (1965).

Perioada de latență poate fi complet mută clinic, lăsînd bolnavului posibilitatea să ducă o viață normală sau întreruptă de scurte perioade cu tulburări neurologice, fără caracter de acuitate, expresie a sechelelor traumatismului cerebral; manifestările neurologice pot avea aspect iritativ sau deficitar, în funcție de zona cerebrală afectată. Cele mai frecvente, în cazuistica studiată, au fost crizele comițiale focalizate sau generalizate, care surveneau la intervale mari și neregulate.

Accentuarea semnelor neurologice preexistente. Frecvența mare a acceselor paroxistice sau accentuarea

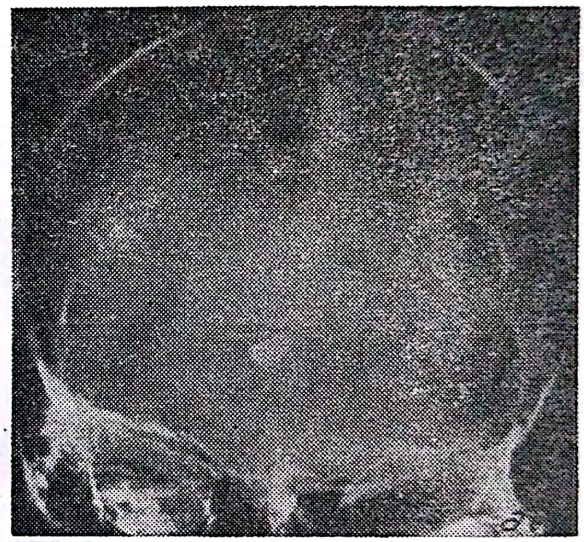

Fig. 86 — Radiografie craniană simplă; se constată prezența unui fragment metalic situat în regiunea occipitală, paramedian: craniectomie parietală stîngă: *a* — imagine de față; *b* — imagine de profil.

Scanned with OKEN Scanner

deficitului neurologic constituie un semn revelator pentru constituirea sau prezența abcesului cerebral (Alajouanine și Petit-Dutaillis, 1926; Bregman și Lubelski, 1932).

Sindromul meningian intens, exprimat clinic și biologic, constituie mai mult o complicație sau poate fi o manifestare de debut. El survine ca urmare a fisurării abcesului în cavitatea ventriculară sau comunicării cu spațiile subarahnoidiene. În cazuistica studiată, sînt două asemenea observații.

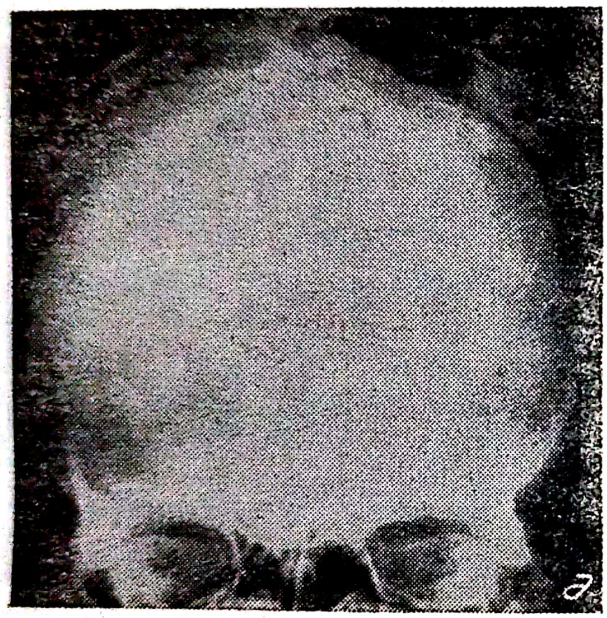

Absența sindromului infecțios, clinic și biologic — cu excepția cazurilor în care sindromul meningian era prezent —, a fost constant semnalată.

Absența, de asemenea, în majoritatea cazurilor, a *sindromului de hipertensiune intracraniană,* ca și examenul normal al fundului de ochi sînt consecința dezvoltării abcesului într-un parenchim cerebral cicatriceal chistic și craniectomiei, care permit expansiunea lejeră a procesului infecțios colectat.

Semnele neurologice de localizare nu au caractere particulare, ele fiind manifestări topografice comune proceselor expansive intracraniene.

Investigații paraclinice. Insistăm asupra necesității de a se efectua radiografia craniană simplă. Acest examen simplu diagnostichează corpul metalic intracranian (fig. 86). Electroencefalografia și ultrasonoencefalografia nu furnizează elemente caracteristice. Angiografia cerebrală este mai puțin concludentă, date fiind deplasările vaselor magistrale de către procesul cicatriceal local. Ventriculografia relevă deplasarea sistemului ventricular, mai puțin evidentă însă decît în cazul celorlalte abcese cerebrale.

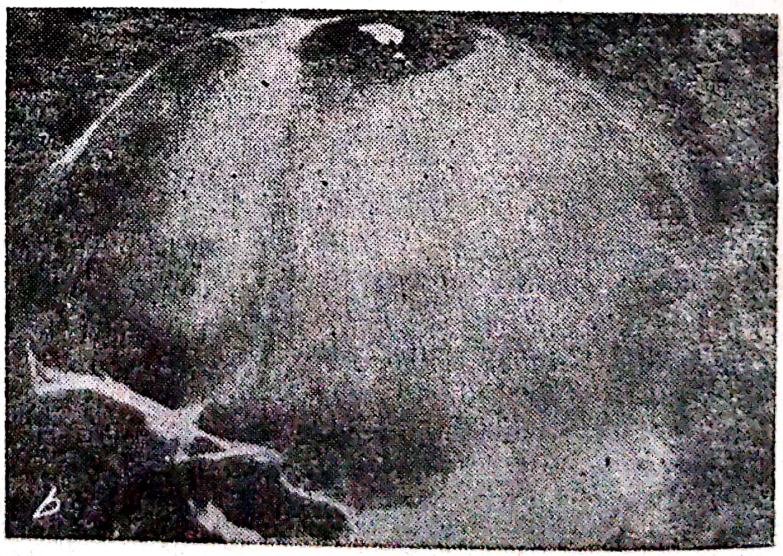

Fig. 87 — Radiografie craniană simplă; se constată craniectomie parietală stîngă cu prezența de fragmente metalice intracranian: *a* — imagine de față; *b* — imagine de profil.

Scanned with OKEN Scanner

Tratament

Singurul tratament este cel chirurgical, și anume exereza abcesului cerebral și a cicatricei cerebrale împreună cu corpul străin metalic. În seria urmărită, din 8 pacienți operați, au decedat, după operație, 2 (25%).

Prezentăm, în continuare, cazul unui pacient cu abces cerebral posttraumatic tardiv, la care perioada de latență a fost de patru ani (1941—1945).

Obs. clinică (fișa nr. 3 067/1945). Pacientul M.V., în vîrstă de 31 de ani, a fost rănit în anul 1941 prin împușcare în regiunea parietală stîngă, după care a prezentat triplegie (membrul superior drept și paraparezâ). A fost operat, practicîndu-se craniectomie în regiunea parietală, după care deficitul neurologic s-a remis și pacientul și-a reluat activitatea. După un interval relativ liber, de patru ani, în cursul căruia a avut doar două crize de convulsii generalizate, bolnavul prezintă brusc o salvă de crize jacksoniene senzitivo-motorii cu accentuarea posteritică a deficitului motor preexistent. La internare (în anul 1945), bolnavul prezenta tripareză spastică, hemihipoestezie dreaptă, disartrie, breșa craniană postcraniectomie pulsatilă. Investigațiile paraclinice evidențiază: FO — normal; radiografia craniană simplă: craniectomie parietală stîngă și fragmente metalice multiple dispuse intracerebral (fig. 87). Celelalte investigații nu relevă semne de infecție. După internare, deficitul motor se accentuează, crizele comițiale jacksoniene și generalizate se repetă, apar tulburări ale stării de conștiință (obnubilare), motiv pentru care se hotărăște intervenția chirurgicală, practicîndu-se ablația în totalitate a unui abces voluminos multilocular, situat frontoparietal stîng, încapsulat, dezvoltat în jurul fragmentelor metalice. Culturile bacteriene din conținutul abcesului au fost sterile. Evoluția postoperatorie a fost favorabilă din punctul de vedere al prognosticului vital, dar pacientul a rămas cu sechele senzitivo-motorii importante (tripareză spastică, hemihipoestezie dreaptă, disartrie).

Scanned with OKEN Scanner

Abcesele cerebrale la copil

Motto:
„Maxima debetur puer reverentia".
JUVENAL:
SATIRA a XIV-a

Date generale

Abcesele cerebrale la copil au fost descrise sporadic de numeroşi autori (Grant, 1932; Reid şi Parrott, 1951; Baumoel, 1952) şi abia în ultimii 20 de ani au început să apară publicaţii în serii din ce în ce mai mari. Astfel, Wertheimer şi colab. (1960) publică 16 cazuri de abcese cerebrale la copil; Mansuy şi colab. (1960) — 32 de cazuri; McGreal (1962) — 30 de cazuri; Klein (1960) — 39 de cazuri; Arseni şi colab. (1966) — 81 de cazuri; Matson (1969) — 131 de cazuri; Klinger (1977) — 185 de cazuri.

Abcesele cerebrale la grupa de vîrstă 0—3 ani sînt menţionate rar, fie în cadrul seriilor mari publicate (Morgan şi colab., 1973; Le Beau şi colab., 1973), fie ca observaţii izolate (Farley, 1949; Baigue, 1950; Butler şi colab., 1957; Munslow şi colab., 1957). Studii aprofundate asupra abceselor cerebrale la sugar au fost publicate de Beeckmans (1953) şi apoi de Philippe (1969), Hoffman şi colab. (1970).

În seria Clinicii de neurochirurgie din Bucureşti, în perioada dintre 1936 şi 1979 au fost diagnosticate 163 de abcese cerebrale la grupa de vîrstă 0—16 ani, din care 9 sub vîrsta de 3 ani (tabelul VIII). Distribuţia abceselor la copil, raportată la numărul total de 810 abcese cerebrale internate în această perioadă, este de 20,12% (163 de observaţii), faţă de 79,87% (647 de observaţii).

Încercînd să apreciem incidenţa abceselor cerebrale internate în clinică în decurs de cinci ani, am constatat creşterea numărului de abcese în ultimii 20 de ani (fig. 88), creştere remarcată şi de alţi autori (Klein, 1960). Matson (1969) constată, dimpotrivă, scăderea numărului de abcese cerebrale în ultima perioadă. Considerăm că frecvenţa mai mare, în seria noastră, a abceselor cerebrale la copii, în ultima perioadă, se datorează pe de o parte, diagnosticării mai prompte şi îndrumării către serviciile de neurochirurgie, iar pe de altă parte, folosirii intempestive şi inadecvate a antibioticelor, avînd drept consecinţă dezvoltarea antibiorezistenţei microbiene.

Ca incidenţă raportată la grupa de vîrstă, abcesele cerebrale sînt mai frecvente între 12 şi 16 ani (fig. 89). Din datele noastre, remarcăm că abcesele cerebrale nu au o pondere prea mare în patologia neurochirurgicală a primului deceniu de vîrstă. Incidenţa creşte însă impresionant după vîrsta de 10 ani. Dealtfel, la grupa de vîrstă 11—16 ani, în seria studiată, am constatat 102 cazuri de abcese cerebrale, ceea ce reprezintă 62,57%.

Toţi autorii relevă afectarea predominantă a sexului masculin (Klein,

Scanned with OKEN Scanner

1960; McGreal, 1962; Klinger, 1977). În seria studiată, am găsit 110 cazuri de abcese cerebrale la băieți și 53 la fete.

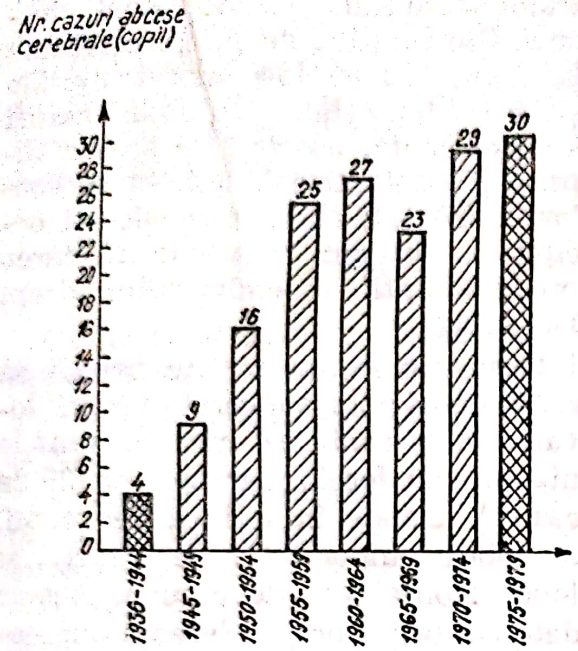

Fig. 88 — Frecvența abceselor cerebrale la copil, pe o perioadă de cinci ani.

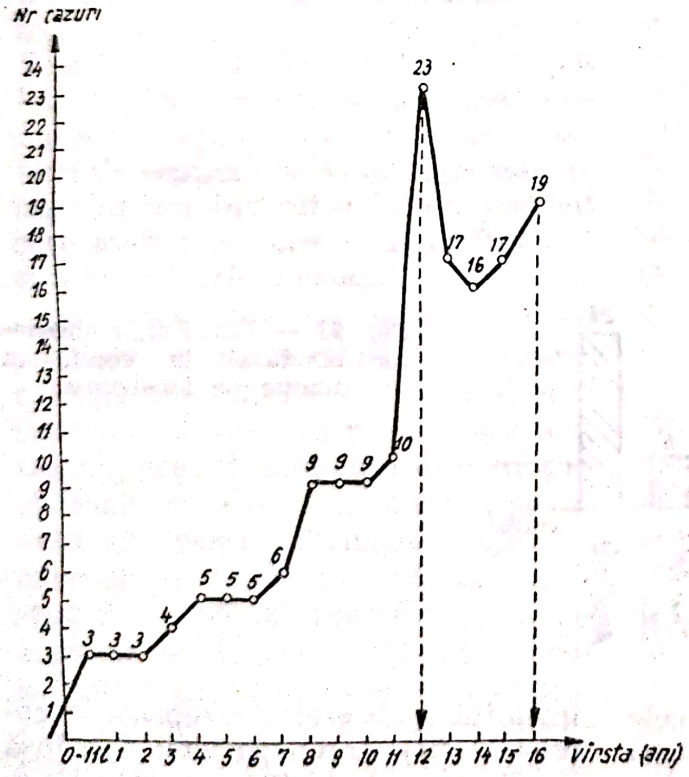

Fig. 89 — Incidența abceselor cerebrale la copil, în funcție de vîrstă.

Etiopatogenie

Ca distribuție, la copil (163 de cazuri studiate) predomină abcesele cerebrale adiacente (109 cazuri — 66,87%), urmate, în ordine, de abcesele metastatice, de origine necunoscută și posttraumatice (fig. 90). Această observație concordă cu datele din literatură (Jaillard, 1959; Klein, 1960; Shaw și Russell, 1975).

Abcesele adiacente (109 cazuri) sînt dominate de cele de origine otogenă. Celelalte tipuri de abcese adiacente (rinogene și prin alte focare infecțioase de vecinătate) sînt mult mai rare.

Abcesele metastatice (22 de cazuri) sînt determinate atît de supurațiile pleuropulmonare, cît și de cardiopatiile congenitale cianogene.

Abcesele de origine necunoscută (18 cazuri) sînt destul de frecvente la copil, în comparație cu adultul, întru-

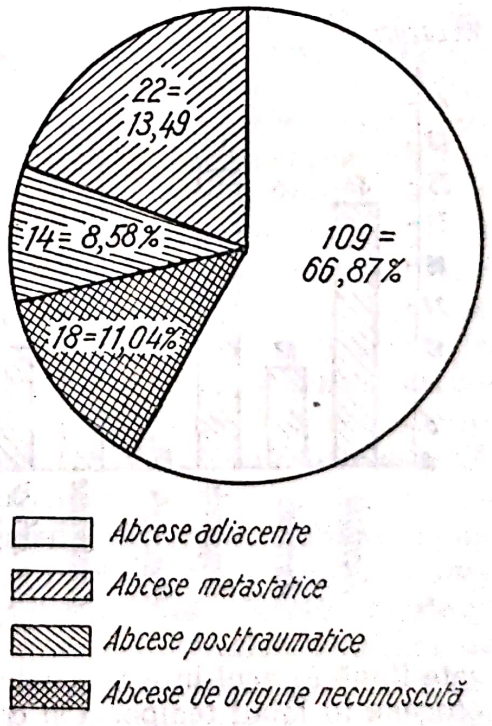

Fig. 90 — Distribuția abceselor cerebrale la copil, în funcție de etiologie.

Scanned with OKEN Scanner

cît sursa infecțioasă primară nu poate fi întotdeauna decelată.

Abcesele posttraumatice (14 cazuri) sînt relativ rare la copil, datorită absenței traumatismelor craniocerebrale produse prin arme de foc, arme albe și prin accidente industriale.

Etiologic, germenii găsiți în cele 142 de abcese cerebrale investigate bacteriologic, au fost, în ordinea frecvenței: stafilococi, streptococi, pneumococi, colibacili, meningococi. În majoritatea cazurilor, flora a fost monomicrobiană. Într-un număr mic de cazuri s-a constatat etiologia polimicrobiană. În unele observații, în culturi nu s-a dezvoltat nici un agent patogen.

Anatomie patologică

Sediul

Sediul abceselor cerebrale este în raport direct cu etiopatogenia lor. Astfel, abcesele adiacente sînt localizate lîngă focarul infecțios, adică cele otogene în lobul temporal și cerebral și cele rinogene, în lobul frontal. Abcesele metastatice și cele de origine nedeterminată afectează mai ales lobii frontali sau parietali. Ele sînt adesea profunde, paraventricular, mai frecvent în emisferul stîng. Abcesele traumatice sînt localizate în zona traumatismului craniocerebral deschis. Din cele 163 de abcese cerebrale la copii, 122 au fost supratentoriale și 39 subtentoriale. În două cazuri s-au constatat asocieri de abcese supra- și subtentoriale (abces cerebelos și frontal; abces cerebelos și occipital). Nu am constatat afectarea predominantă a emisferului drept sau stîng.

Observațiile noastre ne permit să afirmăm că abcesele cerebrale sînt localizate, la copil, cel mai frecvent la nivelul emisferelor cerebeloase (39 de cazuri), urmate, în ordinea frecvenței, de lobul temporal (37 de cazuri) și lobul frontal (31 de cazuri). Aceste date confirmă preponderența abceselor adiacente la copil. Abcesele parietale (12 cazuri) și occipitale (7 cazuri) nu reprezintă o localizare frecvent întîlnită a abceselor cerebrale la copil (fig. 91). Lobul parietal este însă implicat în afectările cerebrale ale acelor abcese care se dezvoltă în 2 sau 3 lobi. Importante la copil sînt, de

Fig. 91 — Distribuția abceselor cerebrale la copil, în funcție de localizare.

asemenea, abcesele multiple (21 de cazuri), predominant de origine metastatică. Datele noastre concordă cu cele furnizate de alți autori (Bonnal și colab., 1960; Klein, 1960; Klinger, 1977). Există și posibilitatea ca abcesul să se localizeze în trunchiul cerebral (Danziger și colab., 1974; Messina și colab., 1977).

Formă și număr

Ca formă și număr, abcesele cerebrale, la copil, se repartizează astfel:

— abcese cerebrale unice — 107 cazuri;

— abcese cerebrale multiloculare, cu contur neregulat, cu septuri intracavitare multiple (35 de cazuri), care apar cu prioritate în cadrul abceselor metastatice și adiacente;

— abcese cerebrale multiple, perfect izolate și la distanță unele de altele (21 de cazuri), care aparțin grupului de abcese metastatice. Gros și Vlahovitsch (1960) arată că se pot forma abcese cerebrale multiple, profunde și superficiale, în cazurile severe de septicemie. O situație asemănătoare am întîlnit-o la un pacient care avea trei abcese: două frontale și unul în nucleul caudat.

Abcesele cerebrale ale copilului au anumite particularități anatomice: colecția purulentă este, de obicei, mai întinsă decît la adult și sub mare tensiune; peretele abcesului este subțire și fragil, necesitînd un timp mai îndelungat pentru formarea capsulei; edemul perifocal este intens, explicînd frecvența și precocitatea fenomenelor de HIC. În consecință, la copil este iluzoriu să se aștepte formarea capsulei pentru a se extirpa abcesul, pentru că, de obicei, colecția purulentă în tensiune și edemul intens accentuează fenomenele de HIC și grăbesc intervenția chirurgicală.

Tabloul clinic

Simptomatologia polimorfă a abceselor cerebrale la copil se explică prin localizarea și modul de evoluție — extrem de variate —, dependente, la rîndul lor, de virulența agentului etiologic, factorul „teren", de modul de propagare a infecției și de antibioterapia utilizată.

Debutul afecțiunii, deși foarte variat la copil, are cîteva particularități: majoritatea abceselor (96 în seria studiată) au debutat relativ brusc, prin fenomene de HIC — cefalee și vărsături —, asociate, de cele mai multe ori, cu febră și sindrom meningian. Abcesele traumatice au debutat întotdeauna în acest fel, la patru săptămîni după impact; această formă de debut se întîlnește și în localizările cerebeloase ale abceselor cerebrale ale copilului. Un număr de abcese supratentoriale (29) au debutat de asemenea zgomotos, prin crize comițiale generalizate sau, mai frecvent, jacksoniene, cu deficite motorii postcritice. În celelalte cazuri, debutul a fost relativ insidios, monosimptomatic, manifestîndu-se fie numai prin cefalee de intensitate progresivă, predominant ipsilaterală, fie prin cefalee și somnolență, sau prin deficit motor cu evoluție lent progresivă. Cîteva cazuri de abcese cerebeloase au debutat prin tulburări de echilibru și coordonare. În fine, un număr de abcese cerebeloase au fost descoperite în serviciile O.R.L., cu ocazia evidării petromastoidiene.

Perioada de stare. Tabloul clinic este caracterizat prin triada simptomatologică clasică, descrisă de Bergman: sindrom infecțios, sindrom de HIC și sindrom neurologic de localizare. Acest tablou clinic este rareori prezent în forma sa completă la internare (Arseni, Horvath, Ciurea, 1980), el fiind caracteristic fazelor

Scanned with OKEN Scanner

avansate de evoluție a abcesului cerebral. Simptomatologia perioadei de stare constă în următoarele sindroame:

Sindromul infecțios nu include febra ca semn obligatoriu, deși prezența sa este unul dintre elementele importante care ne determină să suspectăm un abces cerebral. În seria studiată, febra a fost constatată la 1/3 din cazuri, ceilalți copii fiind subfebrili sau chiar afebrili. Starea generală a fost alterată în multe cazuri: pacienții erau evident emaciați și prezentau sindrom infecțios biologic sever (hiperleucocitoză cu neutrofilie, creșterea vitezei de sedimentare a hematiilor).

Sindromul de HIC, în forma sa completă (cu modificări ale fundului de ochi), a fost întîlnit în 112 cazuri (68,71%). Datorită toleranței îndelungate a cutiei craniene la copil, simptomele de HIC apar cînd abcesul se află în fază avansată și cînd e localizat mai ales supratentorial. Abcesele cerebrale care evoluează afebril, manifestîndu-se numai prin semne de HIC, și necunoașterea sursei infecțioase reprezintă cauzele unor frecvente erori de diagnostic, a confuziilor cu tumorile cerebrale.

Sindromul neurologic de localizare este cel care indică sediul leziunii cerebrale. Fenomenele neurologice pot fi de tip iritativ și de tip deficitar. Astfel, în perioada de stare, epilepsia cu crize focalizate și, mai rar, generalizate, a fost observată în 52 de cazuri (31,90%). Deficitele neurologice au constat în: deficit motor de tipul parezei, tulburări de vorbire, hemianopsie, tulburări senzitive. Abcesele cerebeloase s-au însoțit în toate cazurile de tulburări de echilibru și coordonare. Plasticitatea funcțională a emisferelor cerebrale, dublată de marile posibilități de compensare, explică desigur sărăcia semnelor de localizare în abcesele supratentoriale, comparativ cu abcesele subtentoriale (cerebeloase), mult mai zgomotoase clinic.

Sindromul meningian cu întreaga sa simptomatologie, a fost frecvent (108 cazuri — 66,25%), de cele mai multe ori asociindu-se cu sindrom de HIC sau, mai rar, evoluînd izolat. Se consideră că asocierea unei meningite purulente cu un sindrom neurologic de localizare pune aproape cu certitudine diagnosticul de abces cerebral; în această situație, prognosticul este deosebit de grav, dată fiind fisurarea abcesului.

Tulburările psihice sînt frecvente în perioada de stare a abceselor cerebrale. Toți autorii remarcă existența modificărilor stării de conștiență. În seria urmărită la internare, majoritatea copiilor erau apatici sau chiar somnolenți, mai rar confuzi, agitați sau în comă. Starea de comă, de diferite grade, a fost constatată în special la pacienții ale căror abcese evoluau acut sau supraacut (24 de cazuri).

Dintre numeroasele semne ce pot fi evidențiate în perioada de stare, cele de deficit neurologic au importanța cea mai mare, întrucît prezența lor, în cadrul unui sindrom infecțios, este revelatoare pentru diagnostic. Chiar cînd sînt discrete, aceste semne trebuie căutate cu perseverență, fiindcă ele orientează investigațiile către depistarea unei leziuni cerebrale, mai mult decît semnele de HIC, generale, vagi și tardive (Arseni, Horvath, Ciurea, 1980).

Existența a două forme clinice particulare de abcese cerebrale la copil, ne determină să le descriem separat: abcesele la sugar și abcesele cerebrale la copii cu cardiopatii congenitale cianogene.

Scanned with OKEN Scanner

Abcesele cerebrale la sugari

Deşi rare, abcesele cerebrale ale sugarului au anumite particularităţi etiopatogenice, clinice şi de tratament, care ne îndreptăţesc să le rezervăm un loc aparte.

În ceea ce priveşte frecvenţa, chiar în statistici ample, procentul abceselor cerebrale ale sugarului este mic; astfel, Bonnal şi colab. (1960), din 547 de pacienţi cu abcese cerebrale, de toate vîrstele, raportează doar 11 cazuri la sugar. Klein (1960) prezintă 39 de observaţii clinice de abcese cerebrale la copii, dintre care 7 la sugar. Philippe (1969) adună din literatură, pînă în 1969, doar 70 de observaţii de abcese cerebrale la sugar. Acelaşi autor remarcă raritatea extremă a localizării cerebeloase la sugar (doar un caz). Hoffman şi colab. (1970) comunică 6 cazuri de abcese cerebrale la sugar. În seria studiată, din 163 de abcese la copii, la sugar au fost observate 3 cazuri: copiii erau în vîrstă de 3 luni, respectiv 7 şi 11 luni.

În ceea ce priveşte *patogenia,* la sugar domină mecanismul metastatic de formare a abcesului cerebral, punctul de plecare fiind infecţiile cutanate, pulmonare şi osoase, şi mai rar adiacente, de origine otolaringologică (Philippe, 1969; Garijo şi colab., 1979).

Anatomie patologică

Abcesele cerebrale ale sugarului sînt unice şi foarte mari (gigante), iar localizarea predominant stîngă este un element ce pledează pentru originea lor metastatică (Bonnal şi colab., 1960).

Debutul afecţiunii este marcat de creşterea exagerată a perimetrului cranian, fapt constatat în toate cazurile (Philippe, 1969). Caracteristic pentru sugar este *intervalul mare de timp* dintre debut şi perioada de stare (uneori peste 4 luni), fapt explicabil prin toleranţa mare a cutiei craniene, care creşte pe măsură ce se dezvoltă abcesul. Tabloul clinic, în *perioada de stare,* se prezintă astfel:

Sindromul infecţios este caracterizat prin absenţa febrei, dar cu leucocitoză marcată. Dealtfel, Hoffman şi colab. (1970) susţin diagnosticul de abces cerebral la sugar cînd creşterea exagerată a capului se însoţeşte de hiperleucocitoză.

Sindromul de HIC este foarte frecvent, dar incomplet. El se manifestă prin mărirea exagerată a perimetrului cranian, dilatarea venelor craniene şi creşterea tensiunii fontanelei anterioare, cu modificări ale fundului de ochi tardive, care pot lipsi. Alte semne clinice ale sindromului de HIC, particulare sugarului, sînt: încetarea creşterii ponderale, întîrzierea dezvoltării psihomotorii sau chiar regresiunea achiziţiilor psihomotorii anterioare, iritabilitatea sau apatia, crizele de plîns nemotivat. Aceste semne sînt asemănătoare cu cele întîlnite în hidrocefalia congenitală, cu care, dealtfel, trebuie făcut diagnosticul diferenţial.

Sindromul neurologic de localizare, reprezentat de convulsii şi deficit motor de tipul plegiei, instalat lent şi progresiv, lipseşte de obicei la sugar (Jaillard, 1959). Unii autori citează ca semn de localizare deformarea locală a craniului cu bombarea fontanelei anterioare (Arseni, Horvath, Ciurea, 1979).

Scanned with OKEN Scanner

Din descrierea de mai sus, rezultă că sugarul reacționează într-un mod particular la procesul expansiv endocranian, prin creșterea dimensiunilor craniului și hidrocefalie simptomatică. Este remarcabil faptul că fenomenele de HIC, produse de abcesele cerebrale, sînt mult timp tolerate, uneori chiar cînd abcesele au dimensiuni mari. Oricum, hidrocefaliile apărute la sugar, împreună cu semnele neurologice de iritație sau deficit, necesită investigații neurochirurgicale (C.T.-*scan*) pentru a le putea deosebi de formele simptomatice, obstructive, datorate unui eventual abces cerebral (Pouplard și colab., 1980; Sann și colab., 1980).

Evoluție

Evoluția este deosebit de gravă la această vîrstă, căci toleranța îndelungată a cutiei craniene face ca sugarul să fie adus tîrziu la medic.

Prognostic

Prognosticul abceselor cerebrale, la sugar, este foarte rezervat, pentru că acesta ajunge tîrziu în clinică, pentru că posibilitățile lui de apărare sînt reduse și pentru că simptomatologia pretează la confuzii de diagnostic cu hidrocefalia primară. Toți cei trei sugari din seria noastră au decedat după diagnosticarea și evacuarea abcesului, fapt raportat și de alți autori.

Abcesele cerebrale în cadrul cardiopatiilor congenitale cianogene

Abcesele cerebrale la copiii cu malformație cardiacă cu *shunt* dreapta-stînga prezintă o serie de particularități etiopatogenice, clinice, diagnostice și terapeutice.

Frecvența abceselor cerebrale, la copii, asociate cu cardiopatie congenitală, în raport cu celelalte abcese cerebrale diferă mult de la un autor la altul. Astfel, ele reprezintă 0,6% în seria lui Wertheimer și colab. (1960), 26% în seria lui McGreal (1962) și 6,2% în seria lui Arseni și colab. (1966). Această discordanță se explică fie prin numărul mic de cazuri din seria examinată, fie, mai ales, prin nediagnosticarea lor.

Seria studiată cuprinde 13 cazuri de abcese cerebrale la copii cu cardiopatii congenitale cianogene cu *shunt* dreapta-stînga. Acestea reprezintă 7,97% din numărul total de abcese cerebrale (163). Nu am constatat afectarea preponderentă a unuia dintre sexe, pacienții avînd vîrsta cuprinsă între 6 și 16 ani, ceea ce corespunde cu datele din literatură (Matson, 1969). La sugar și copilul mic, Lallement (1962) remarcă raritatea lor extremă. În ceea ce privește frecvența generală, în literatură sînt raportate doar cazuri izolate (Greninger și Canet, 1956; Black și colab., 1973). Matson (1969), în seria sa de 28 abcese cerebrale la copii cu cardiopatii congenitale cianogene, raportează doar două observații sub vîrsta de 3 ani.

Cardiopatiile congenitale cu *shunt* dreapta-stînga, care se complică cel mai frecvent cu abcese cerebrale, sînt, în ordinea descrescîndă a incidenței, următoarele: tetralogia Fallot (cea mai frecventă), defectul septal ventricular izolat sau asociat cu alte anomalii cardiace, defectul sep-

Scanned with OKEN Scanner

tal atrial, complexul Eisenmenger, atrezia tricuspidiană, anomalia Epstein etc. (Lallemant, 1962). Foarte rar, abcesele cerebrale pot complica și malformații cardiace necianogene.

Toate observațiile în seria studiată prezentau semne clinice, electrice și radiologice caracteristice pentru cardiopatia cianogenă și nu au necesitat explorare prin cateterism cardiac. În toate cazurile, cardiopatia a fost diagnosticată în clinici de pediatrie cu profil de cardiologie.

Patogenie

Acest tip de abcese cerebrale sînt întotdeauna metastatice. Ca agent etiologic, în literatură se menționează streptococul și stafilococul, dar în majoritatea cazurilor nu s-a izolat nici un germene (Raimondi și colab., 1965). Această constatare este confirmată și de cazurile seriei noastre.

În privința localizării și formei abceselor, acestea sînt situate predominant în lobul frontal sau parietal, putîndu-se întîlni forme multiloculare sau multiple. În cazurile seriei urmărite, abcesele au fost localizate astfel: 5 în lobul frontal, 2 în lobul parietal, 3 frontoparietal și 2 cu afectarea a trei lobi (fronto-parieto-temporal și temporo-parieto-occipital). Unul dintre cazuri a prezentat abcese multiple (două frontale și unul în nucleul caudat), ceea ce poate servi ca argument pentru ipoteza diseminării metastatice pe cale hematogenă. Toate abcesele cerebrale ale seriei studiate au fost bine delimitate și încapsulate; spre deosebire de aceasta, alți autori (Askenasy și Kosary, 1960) consideră drept o particularitate caracterul acut și lipsa capsulei abcesului. Probabil că evoluția cronică a cazurilor studiate se datorește utilizării antibioticelor.

Tabloul clinic

Tabloul clinic prezintă, de asemenea, anumite particularități. *Debutul* este brusc, cel mai frecvent prin fenomene de HIC sau epilepsie jacksoniană, urmate de hemipareză și mai rar de deficit motor, care se instalează rapid. Intervalul de timp dintre debut și internare a fost de 2—4 săptămîni. Se presupune că acest interval, microsimptomatic sau adesea asimptomatic, variabil în raport cu natura germenului, reprezintă timpul necesar abcesului pentru a se încapsula. *Perioada de stare* a fost dominată în toate cazurile de sindromul de HIC, intens și complet, datorat, pe de o parte, prezenței abcesului, și pe de alta, stazei venoase cerebrale cauzate de hipertensiunea din circulația pulmonară. Sindromul infecțios a fost minim sau absent, atît clinic cît și biologic. Sindromul neurologic de localizare, prezent întotdeauna și de intensitate variabilă, a constat din fenomene neurologice iritative (crize jacksoniene) și mai ales deficitare (hemipareză). Sindromul meningian a fost prezent clinic în toate cazurile. Tulburările psihice — somnolența — au apărut doar în 6 cazuri.

Diagnostic

Diagnosticul s-a stabilit prin coroborarea datelor clinice, neurologice și a investigațiilor neurochirurgicale. În aprecierea diagnosticului de abces cerebral la un copil cu cardiopatie congenitală, trebuie să ținem seama de posibilitatea asocierii celor două afecțiuni. De cele mai multe ori, aceste cazuri sînt luate drept tromboflebite cerebrale sau meningoencefalite. Diagnosticul poate fi elucidat de arteriografia carotidiană.

Scanned with OKEN Scanner

Evoluție

Evoluția abceselor cerebrale, în cardiopatiile congenitale la copil, este gravă din cauza alterării rapide a stării generale și a modificării stării de conștiență, pînă la comă.

Prognostic

Prognosticul depinde de punerea cît mai precoce a diagnosticului și de aplicarea unei terapeutici neurochirurgicale adecvate și rapide.

Tratament chirurgical

Tratamentul chirurgical aplicat în 12 cazuri (un pacient cu abcese cerebrale multiple a decedat înainte de operație) a avut ca rezultat: un deces intraoperator; 2 decese imediat în perioada postoperatorie; 5 pacienți s-au vindecat fără sechele; 4 pacienți au rămas cu sechele neurologice (motorii) și crize comițiale focale. Desigur că *rezultatele* depind de starea generală a copilului, de numărul abceselor cerebrale, de tehnica chirurgicală folosită și de condițiile moderne de anestezie și terapie intensivă.

Investigații paraclinice. *Datele de laborator* au avut o valoare relativă pentru diagnostic. Astfel, hiperleucocitoza mai mare de 10 000/mm^3 cu neutrofilie a fost constatată în 65% din cazuri. În celelalte 35% din cazuri, numărul leucocitelor a fost normal sau aproape normal. Viteza de sedimentare a hematiilor a fost evident crescută în 80% din cazuri.

Examenul LCS a fost rareori efectuat, prezența sindromului de HIC constituind un impediment. În cazurile în care LCS a fost examinat, s-a constatat fie normalitatea lichidului, fie albuminorahie moderată cu limfocitoză sub 100 elemente/mm^3, fie, mai rar, albuminorahie crescută (peste 1 g ‰), pleiocitoză cu predominanța polinuclearelor (300—1 500 elemente/mm^3). În general, meningita limfocitară bacteriană în prezența unui abces cerebral necomunicant cu meningele, este considerată reacție meningiană. Reacția meningiană este mai intensă în abcesele acute (Bonnal și colab., 1960). Pe măsura încapsulării abcesului ea diminuează, apariția unei meningite purulente, în această fază, fiind dovada fisurării abcesului și invadării bacteriene a LCS.

Electroencefalografia este un examen de mare valoare pentru diagnosticul abceselor cerebrale la copil. La copil, traseele EEG prezintă semne caracteristice de suferință cerebrală difuză, expresie a sindromului intens de HIC (Arseni și colab., 1964).

Fig. 92 — Ventriculografie: se observă deplasarea sistemului ventricular de partea stîngă într-un caz de abces cerebral temporal stîng; imagine de față.

Scanned with OKEN Scanner

Rezultatele celorlalte investigații neurochirurgicale prezentate anterior, nu se deosebesc de cele constatate la adult (fig. 92, 93).

Fig. 93 — Ventriculografie într-un caz de abces cerebral fronto-bazal drept; se observă deplasarea sistemului ventricular și punctia abcesului cerebral (abcesografie): *a* — imagine de față; *b* — imagine de profil.

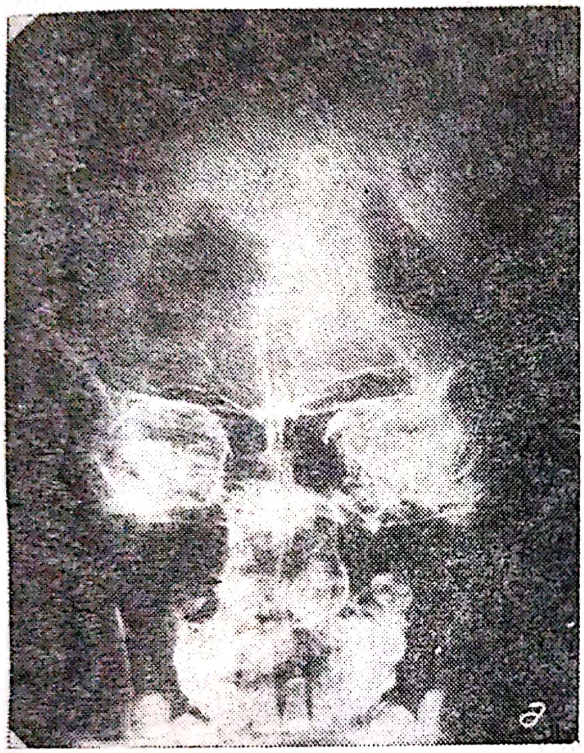

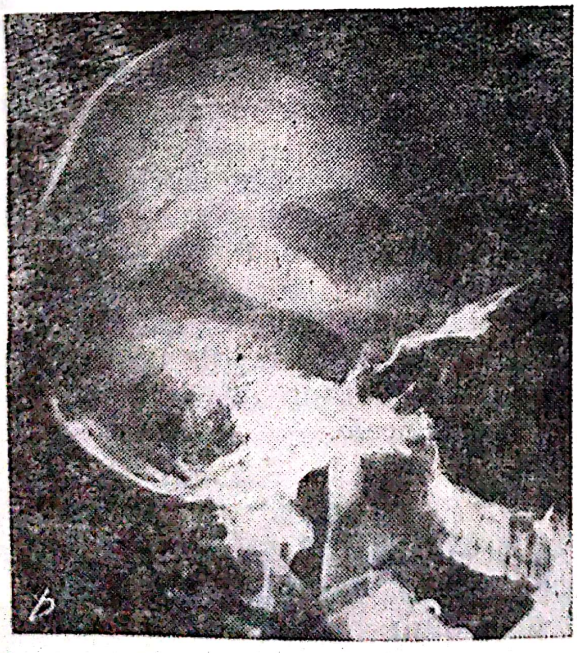

Diagnostic

Diagnosticul pozitiv se bazează pe datele anamnestice care relevă o infecție otică, a sinusurilor frontale, a tegumentelor și mucoaselor, dentară, osteomielitică sau un traumatism craniocerebral, mai ales deschis; la acestea se asociază datele examenului neurologic (sindrom de HIC, sindrom neurologic de localizare, sindrom meningian, alterarea stării de conștiență) și prezența sindromului infecțios, exprimat clinic și biologic (facultativ). Examenele paraclinice susțin diagnosticul pozitiv de abces cerebral, evidențiindu-i localizarea, delimitează leziunea cerebrală și indică felul tehnicii operatorii ce trebuie adoptată (fig. 94).

Diagnosticul diferențial este greu de făcut (Arseni, Horvath, Ciurea, 1980) din cauza datelor anamnestice insuficiente furnizate de familie, absenței unui tablou clinic infecțios evident, modificării tabloului clinic sub antibioterapie, simptomatologiei optice pseudotumorale și, în fine, dificultății cu care se colaborează cu micul pacient la examenul clinic. În cazuistica noastră, principalele probleme de diagnostic diferențial le-au pus tumorile cerebrale, meningoencefalitele, tromboflebitele cerebrale, hematoamele subdurale și hidrocefalia de natură otică cu leptomeningită bazală. Insistăm asupra obligativității de a se face diagnosticul diferențial cu meningoencefalitele și tromboflebitele cerebrale, în cazul cărora examenul clinic neurologic și urmărirea atentă a evoluției, alături de investigațiile paraclinice neurochirurgicale (EEG, ECHO, angiografie) pot preciza existența unui abces cerebral, complicat cu o meningoencefalită sau tromboflebită. Hidrocefalia de natură otică, cu leptomeningită bazală, constituie o problemă difici-

Scanned with OKEN Scanner

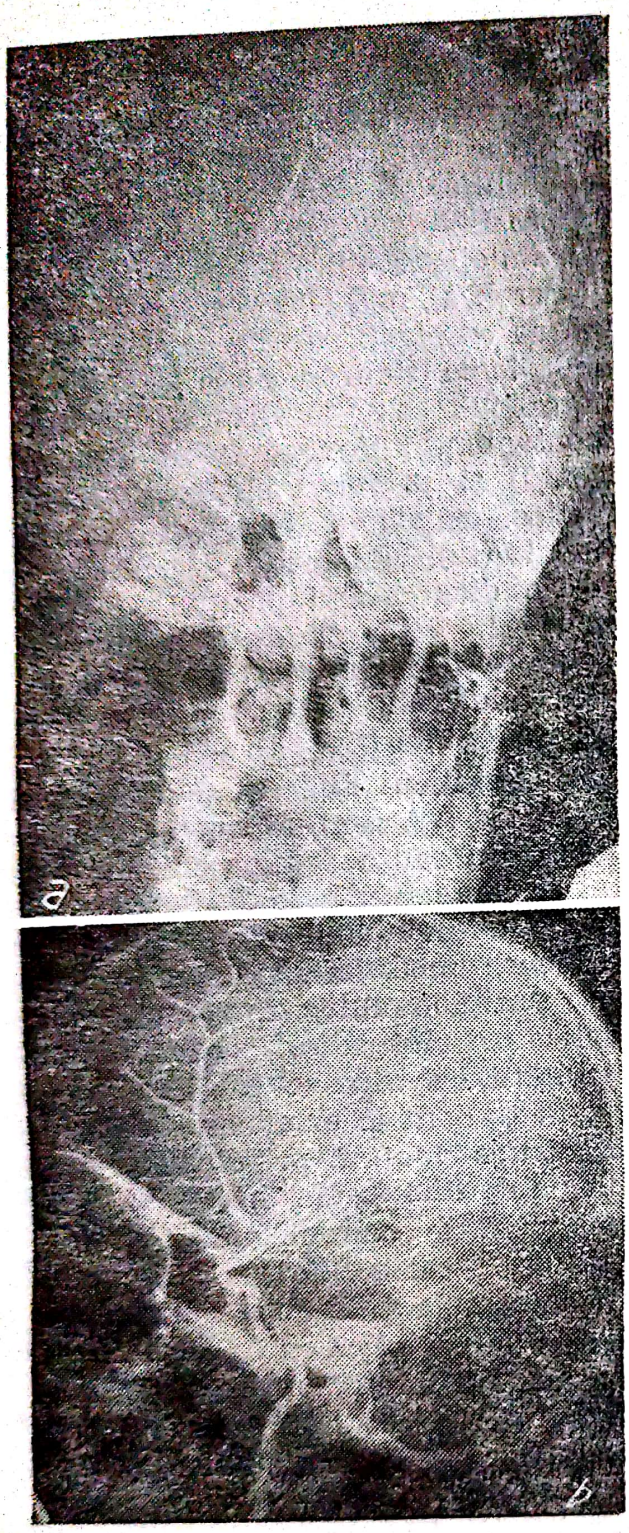

Fig. 94 — Angiografie carotidiană stîngă într-un caz de abces cerebral frontotemporal stîng; se evidențiază procesul înlocuitor de spațiu, avascular, cu importante deplasări vasculare: *a* — imagine de față; *b* — imagine de profil.

lă de diagnostic, mai ales la copiii mici. Confirmarea sau excluderea acestui diagnostic necesită internarea micului pacient într-un serviciu de neurochirurgie, în vederea explorării paraclinice sau chiar chirurgicale.

Evoluție și prognostic

Folosirea antibioticelor în tratamentul sindroamelor infecțioase a modificat evoluția abceselor cerebrale. Cu toate acestea, apariția formelor de germeni rezistente la antibiotice a dus la o relativă creștere a numărului abceselor cerebrale la copii, în ultimii 15 ani.

Evoluția abcesului cerebral este foarte variată și, deseori, imprevizibilă (Klinger, 1977). Ca evoluție, abcesele pot îmbrăca forma acută, subacută sau cronică. Tratamentul cu antibiotice a făcut să predomine formele acute și subacute. Rareori, abcesele evoluează lent spre încapsulare și chiar calcificare tardivă (Weber, 1960). Trebuie știut că abcesul se poate agrava brusc, în orice moment al evoluției, periclitînd viața copilului; aceasta se datorează fie fisurării, fie apariției sindromului de angajare (ca urmare a edemului cerebral perifocal). De aceea, abcesul cerebral constituie o urgență neurochirurgicală.

Prognosticul abceselor cerebrale depinde de: vîrstă (la sugari prognosticul este grav); forma și numărul abceselor; tipul patogenic de abces cerebral; sediul și mărimea abcesului; stadiul evolutiv al afecțiunii; flora microbiană; starea generală a copilului; asocierea cu alte afecțiuni (cardiopatii congenitale cianogene); precocitatea diagnosticului; efectuarea în timp util a intervenției chirurgicale.

Tratament

Tratamentul abceselor cerebrale la copil vizează evacuarea chirurgicală a abcesului; concomitent se aplică

Scanned with OKEN Scanner

TABELUL XXXI

REZULTATELE TRATAMENTULUI CHIRURGICAL AL ABCESELOR CEREBRALE LA COPIL

Perioada	Nr. cazuri	Decese preoperatorii	Puncția evacuatorie		Evacuarea abcesului+drenaj		Ablația abcesului în totalitate	
			Nr. cazuri	Decese	Nr. cazuri	Decese	Nr. cazuri	Decese
Preantibioterapiei (1936—1949)	13	4	1	1	8	5	0	0
Antibioterapiei (1950—1959)	41	9	2	2	3	1	27	8
Antibioterapiei+alte terapii moderne (1950—1979)	109	5	0	0	0	0	104	9
Total	163	18	3	3 (100%)	11	6 (54,5%)	131	17 (12,9%)

tratament cu antibiotice, se combate edemul cerebral și se administrează medicația postoperatorie adecvată.

Tratamentul chirurgical reprezintă o urgență chiar la copilul cu stare generală bună. Se cunosc trei metode de abordare: puncții evacuatoare repetate, drenajul abcesului și ablația în totalitate a colecției purulente. În perioada preantibioterapiei s-a folosit puncția evacuatorie repetată, însă cu rezultate defavorabile (tabelul XXXI).

Metoda chirurgicală cu care am obținut rezultate bune a constat în ablația în totalitate a abcesului cerebral, indiferent de starea copilului. Ablația abcesului s-a făcut în bloc, ori de cîte ori a fost posibil, sau prin aspirarea completă a colecției purulente cu ablația capsulei în totalitate. În aceste condiții, închiderea plăgii operatorii s-a făcut *per primam*. Pentru abord am folosit voletul osteoplastic centrat în regiunea abcesului.

Tratamentul cu antibiotice, instituit de la stabilirea diagnosticului de abces cerebral, deci preoperator, a fost continuat în perioada postoperatorie, în conformitate cu rezultatele antibiogramei. În cazul cînd culturile au rămas sterile, am folosit antibiotice cu spectru larg, asociind două antibiotice. De multe ori, focarul infecțios local ne-a furnizat indicații pentru aplicarea acestui tratament.

Terapia antiedematoasă a fost aplicată de la caz la caz; s-au folosit soluții hidroelectrolitice hipertonice de glucoză și mai ales Manitol, soluție 20% (0,5—1,5 g/kgcorp/24 ore), cu rezultate bune. Manitolul se poate administra preoperator, dar este mai eficient intraoperator, datorită efectului său rapid și fără *rebound*. Diureticele de tipul Furosemidului au fost, de asemenea, utile la copil.

Medicația postoperatorie a constat din corticoterapie, anticonvulsivante și antibiotice. Corticoterapia a fost folosită postoperator pentru efectul

Scanned with OKEN Scanner

său antiedematos, antiinflamator și de prevenire a formării cicatricelor epileptogene. Terapia anticonvulsivantă a fost aplicată tuturor copiilor operați; o considerăm utilă, deoarece traseele EEG au evidențiat la majoritatea pacienților, postoperator, anomalii iritative, chiar dacă aceștia nu prezentau clinic crize comițiale.

În legătură cu tratamentul abcesului cerebral trebuie discutate două probleme. Prima este aceea a recidivelor, care apar pentru că se neglijează asanarea focarului infecțios otomastoidian. Deci, după operația de abces cerebral adiacent, pacientul trebuie dirijat rapid către serviciile O.R.L. pentru asanarea focarelor infecțioase primare. (În ultimii ani am reușit să asanăm focarul otomastoidian chiar în serviciul de neurochirurgie.) A doua problemă este tratamentul aplicat copiilor cu comă de diferite grade: am intervenit întotdeauna chirurgical chiar la pacienții în această stare, neconsiderînd cazurile pierdute, chiar în această stare.

Rezultate

Rezultatele obținute după tratamentul abceselor cerebrale ale seriei Clinicii de neurochirurgie din București (163 de cazuri) au fost: 145 de copii operați (dintre care 24 decedați, 95 vindecați fără sechele și 26 cu sechele neuropsihice) și 18 decedați preoperator (aduși în stadiul tardiv, de comă profundă).

Sintetizînd datele obținute, constatăm că din cei 145 de copii cu abcese cerebrale operați, au decedat 26, ceea ce reprezintă 17,93% (tabelul XXXI). Dealtfel, datele operatorii recente relevă o mortalitate de numai 9 cazuri din 104 operate (8,65%).

Rezultatele tratamentului chirurgical al abceselor cerebrale depinde de foarte mulți factori: vîrsta copilului, mărimea, numărul și situația abcesului, stadiul său evolutiv, starea generală a pacientului, flora microbiană etc. Sîntem de părere că trei sînt elementele care au modificat în bine rezultatele actului chirurgical, și anume: *a)* — antibioterapia, care a scăzut notabil mortalitatea; meningoencefalitele, ce reprezentau o complicație redutabilă în perioada preantibioterapiei, pot fi tratate acum eficient; *b)* — precocitatea diagnosticului a îmbunătățit mult prognosticul vital și funcțional; *c)* — tehnicile chirurgicale actuale, de abord larg, cu ablație în totalitate, care au devenit posibile cu mijloacele moderne de anestezie și terapie intensivă (tabelul XXXI).

Sechelele postoperatorii au constat în deficit neurologic și crize comițiale. Deficitul neurologic se exprimă clinic, în ordinea incidenței, prin: hemipareze, tulburări de vorbire, tulburări de sensibilitate, hemianopsie omonimă. Cît despre crizele comițiale, acestea sînt mai rare la copii decît la adulți. Deficitele neurologice (motorii) au fost tratate, imediat după apariție, prin kineziterapie și vitaminoterapie, continuate mult timp după externare, în vederea unei cît mai bune recuperări funcționale. Pentru a preveni sechelele comițiale s-au administrat anticonvulsivante cel puțin șase luni, după care medicația a fost suprimată la pacienții la care nu au apărut accidente comițiale evidente clinic sau electric.

Scanned with OKEN Scanner

Afecţiuni supurative extracerebrale

Scanned with OKEN Scanner

Abcesele extradurale

Motto:

„Puisqu'on ne peut être universel
et savoir tout ce qui peut se savoir
sur tout, il faut savoir peu de tout,
Car il este bien plus beau
de savoir quelque chose de tout
que de savoir tout d'une chose".

BLAISE PASCAL

Abcesul extradural (epidural) este o colecție purulentă localizată între tabla internă și *dura mater*. Afecțiunea este cunoscută de foarte mult timp, dar lucrările consacrate exclusiv abceselor extradurale sînt destul de rare. De obicei, abcesul extradural este prezentat împreună cu empiemul subarahnoidian (Gerber, 1909; Denker, 1900; Merteins, 1904; Goris, 1905; Eagleton, 1924; Dereux și Didier, 1946; Donoso, 1966; Galbraith și colab., 1974). În seria prezentată de Kiser și Kendig (1963), din cele 139 de supurații intracraniene, 7 sînt abcese extradurale (5%), iar restul — abcese cerebrale (121 de cazuri), empieme subarahnoidiene (6 cazuri) și, în fine, asociații dintre empiemul subarahnoidian și abcesul cerebral (5 cazuri).

Frecvență

Frecvența acestei afecțiuni este destul de mică. În seria personală, am constatat 8 asemenea observații clinice; raportat la numărul total de supurații intracraniene (873 de cazuri — 810 abcese cerebrale, 8 abcese extradurale, 55 de empieme subarahnoidiene), ele reprezintă un procent minim, de 0,91. Incidența se datorește faptului că am luat în considerație numai colecțiile purulente extradurale, cu o grosime de cel puțin 2 cm, care produc simptomatologie de compresie cerebrală. Am exclus din seria studiată cazurile de abces extradural asociat cu empiem subarahnoidian și abces cerebral; de asemenea am exclus colecțiile minore, subiacente osteomielitelor craniene.

Frecvența raportată la grupa de vîrstă relevă afectarea preponderentă a primelor trei decenii de viață (7 cazuri).

Frecvența raportată la sex. Se observă afectarea cu precădere a sexului masculin — 6 cazuri (75%).

Frecvența raportată la emisferul dominant. Se constată că cel mai des implicat este emisferul drept (5 cazuri — 62,5%).

Patogenie

Patogenia acestor abcese este asemănătoare cu a abceselor adiacente. Sursa infecțioasă se află în apropierea zonei de formare a abcesului extradural, iar modul de propagare este fie prin continuitate, fie pe cale venoasă — prin tromboflebita retrogradă.

Focarul infecțios a fost în 3 cazuri otogen, în alte 2 cazuri — posttraumatic, într-un caz — rinogen și în alte 2 cazuri — osteomielitic (osteomielita craniană).

Scanned with OKEN Scanner

Dealtfel, mecanismul patogenic al abceselor extradurale parcurge trei etape în funcție de punctul de plecare a infecției (după Donoso, 1966): infecție adiacentă (otică, sinuzală, osteitică), traumatismul craniocerebral deschis și, extrem de rar, focarul septic la distanță sau propagarea metastatică.

Bacteriologie

În acest tip de abcese cerebrale predomină flora gram-pozitivă: stafilococ, streptococ. De multe ori, datorită tratamentului cu antibiotice aplicat, examenul bacteriologic rămîne negativ.

Anatomie patologică

Aceste colecții purulente extradurale sînt cantonate în apropierea focarului infecțios primar. Astfel, am constatat în cazuistica personală 3 abcese extradurale temporale, 1 caz temporoparietal, 1 caz frontal, 2 cazuri frontoparietale și 1 caz cu localizare în hemifosa posterioară stîngă. Referitor la această ultimă localizare, menționăm observația lui Dereux și Didier (1946), care publică un caz de abces extradural voluminos, situat în fosa posterioară, cu simptomatologie întru totul asemănătoare abceselor cerebeloase.

Aspectul macroscopic depinde de virulența microbilor, reactivitatea organismului, vechimea colecției purulente și tratamentele anterioare cu antibiotice. Nu întotdeauna constatăm existența unei capsule perfect constituite.

De obicei, aceste colecții purulente sînt diagnosticate și operate înainte de a se organiza la periferia lor o capsulă perfect delimitată (Morello și Hoen, 1954). Oricum, în toate situațiile clinice operate, am constatat un început de delimitare cu țesut conjunctiv și numeroase false membrane pe suprafața *durei mater*.

Tablou clinic

Debutul acestei afecțiuni, mai puțin evident, este marcat de: sindrom infecțios local și general, sindrom meningian și fenomene de hipertensiune intracraniană (cefalee, vărsături).

Tabloul clinic, în perioada de stare, constă în sindrom infecțios local cu semne inflamatorii la nivelul scalpului (în cazurile de osteomielită supraiacentă), sindrom infecțios general (hipertermie, VSH crescută, hiperleucocitoză), sindrom marcat de HIC, cu modificări ale fundului de ochi, sindrom meningian (clinic și biologic) și frust sindrom neurologic de localizare. Semnele neurologice de localizare sînt minime și în raport direct cu intensitatea compresiunii cerebrale.

Investigațiile paraclinice. Radiografia cranianā standard relevă osteomielita craniului; angiografia cerebrală evidențiază aspectul de arie avasculară în zona abcesului, ca în orice revărsat lichidian extracerebral. Examenul EEG este neconcludent. De multe ori, diagnosticul de abces extradural s-a putut preciza doar intraoperator (3 observații clinice). Tomografia computerizată furnizează date extrem de utile pentru diagnosticul acestor afecțiuni (Schiefer și Huk, 1976; Lott și colab., 1977).

Tratament

Tratamentul, exclusiv chirurgical, constă în evacuarea abcesului extradural, chiuretarea țesutului inflamator epidural și ablația focarului osteomielitic. Un singur pacient a decedat, ca urmare a asocierii unei me-

Scanned with OKEN Scanner

ningoencefalite purulente, dar aceasta se petrecea înainte de epoca antibioterapiei.

Pentru ilustrarea celor de mai sus, prezentăm următorul caz.

Obs. clinică (fișa nr. 22 221). Bolnava S.T., în vîrstă de 43 de ani, operată în urmă cu zece ani pentru osteomielita gambei stîngi, se internează în iulie 1976 în Clinica de neurochirurgie pentru cefalee și apariția unei tumefacții în regiunea temporoparietală dreaptă, cu cîteva luni înaintea internării. Examenul clinic și neurologic este normal. Local, bolnava prezintă o tumefacție situată temporal drept, cu marginile infiltrate și tegumentul supraiacent cicatriceal, depresionat și acoperit de cruste. Investigațiile paraclinice relevă: sindrom infecțios general moderat (hiperleucocitoză cu polinucleare), stare subfebrilă; radiografia craniană simplă evidențiază fisuri în regiunea occipitală dreaptă. Se intervine de urgență, practicîndu-se ablația focarului osteomielitic temporal și evacuarea unui abces extradural cu o grosime de 5 cm; se chiuretează resturile de țesut inflamator de pe planul dural. Culturile bacteriene au rămas sterile. Evoluția a fost bună.

Empiemele subarahnoidiene

Date generale

Empiemul subarahnoidian (ESA) este o colecţie purulentă, situată în spaţiul subarahnoidian; afecţiunea este considerată cea mai importantă urgenţă operatorie dintre colecţiile purulente intracraniene (fig. 95).

Referitor la denumirea de ESA s-au purtat nenumărate discuţii; enumerăm în treacăt şi alte denumiri folosite în trecut: abces cortical, pahimeningită purulentă; abces intradural; meningită circumscrisă; abces subdural. Dereymaeker şi colab. (1961) consideră că toţi aceşti termeni sînt sinonimi cu cel de empiem subdural, care încadrează cel mai bine afecţiunea din punct de vedere nosologic.

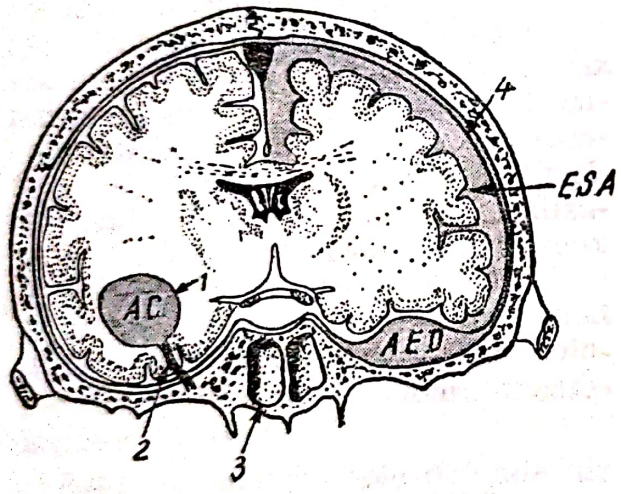

Fig. 95 — Prezentarea schematică a supuraţiilor intracraniene [după Vigouroux (1975), modificat]:

1 — capsula abcesului; *2* — calea de propagare venoasă; *3* — sinusul frontal; *4* — *dura mater*; *AC* — abces cerebral; *ESA* — empiem subarahnoidian; *AED* — abces extradural.

Motto:

„Prezenţa sindromului meningian cu crize jacksoniene, la un adult tînăr, cu sinuzită în antecedente, trebuie suspectată de empiem suparahnoidian"

COURVILLE (1944)

Lepoire şi colab. (1963) şi Wayoff şi colab. (1965) diferenţiază empiemul subdural — colecţie difuză — de abcesul subdural — colecţie purulentă delimitată. Nu sîntem de acord cu aceasta, deoarece difuzarea sau încapsularea colecţiei depinde de evoluţie, virulenţa microbilor, reactivitatea organismului. Mult mai corectă din punct de vedere anatomic ni se pare denumirea folosită de Stern şi Boldrey (1952), şi anume „colecţia purulentă subdurală".

Întrucît în capitolul despre colecţiile purulente intracraniene am abordat concepţia actuală cu privire la spaţiul subdural, considerăm că locul unde se dezvoltă acestea este spaţiul subarahnoidian.

Primele date asupra ESA aparţin, după Morello (1954), autorului francez La Peyronie (1699). Acesta a rezolvat chirurgical un caz de ESA. Ulterior publică, sporadic, lucrări pe această temă: Abercrombie, 1834; Ceci şi Onetti, 1886; Koehler, 1892; Macewen, 1893; Knapp,

1903; Merteins, 1904; Gerber, 1909. În alte lucrări, cu caracter general, despre abcesele cerebrale, ESA sînt din ce în ce mai des menționate (Pfingst, 1918; Adson, 1920; Eagleton, 1924; Piquet, 1931; Grant, 1941).

Ca afecțiune, ESA este delimitată anatomoclinic de către Kubik și Adams (1943), Ray și Parsons (1943), Schiller și colab. (1948), Keith (1949), Wood (1952), Botterell și Drake (1952). La îmbogățirea acestor date, un rol important l-a avut studiul lui Courville (1944), care, efectuînd 10 000 de autopsii, a găsit 43 de ESA secundare sinuzitelor frontale. Treptat, se acumulează date despre tratamentul cu antibiotice în aceste afecțiuni (Schiller și colab., 1948), ca și despre tratamentul chirurgical corect, prin volet osteoplastic (Glass, 1947; Le Beau, 1949). În continuare, este publicată o vastă literatură cu privire la aceste afecțiuni, considerate în perioada preantibioterapiei drept supurații mult mai de temut decît abcesul cerebral (Le Beau, 1949). Astfel, se insistă asupra tratamentului neurochirurgical (List, 1955; Le Beau și colab., 1973), infecțiilor adiacente, în special sinuzale (Biehl, 1955; Bluestone și Steiner, 1965; Morize, 1968), meningiene (Spitz și colab., 1945; Mc Kay și colab., 1950; Arnold, 1951 și 1952; Benson și colab., 1960), asupra unor serii din ce în ce mai mari de cazuri clinice (Kiser și Kendig, 1963; Lepoire și colab., 1963; Medot, 1964; Hitchcock și Andreadis, 1964; Donoso, 1966; Tamic și colab., 1967; Wiesmann, 1969; Arseni, Ghițescu, Ciurea, 1970; Bhandari și Sarkari, 1970; Oblu și colab., 1970; Kaufman și colab., 1975).

La copil, dintre lucrările cu referiri speciale la ESA și particularitățile lor la această vîrstă le citățm pe cele ale lui Smith, 1956; Wayoff și colab., 1965; Wise și Farmer, 1969; Farmer și Wise, 1973; Thauvoy și colab., 1975; Horvath și colab., 1977; Rao și colab., 1978; Baerlocher și colab., 1979). Alți autori iau în discuție etiologia ESA (Mc Kay și colab., 1950; Hitchcock și Andreadis, 1964; Bhandari și Sarkari, 1970; Yoshikawa și colab., 1975).

Un număr important de lucrări se referă la aspectele angiografice ale acestei afecțiuni (Weber, 1962; Ferris și Cimbroniewicz, 1964; Tonnis, 1965; Patton și Hitchcock, 1968; Torres și colab., 1970; Kaufmann și Leeds, 1976; Kim și colab., 1976; Rao și colab., 1978).

În literatura de specialitate, se atrage de asemenea atenția asupra existenței unor forme anatomice particulare de ESA, ca afectarea bilaterală (Genest și colab., 1963) sau interemisferică (Wilkins și Gore, 1970; Handa și colab., 1975; Verdura și colab., 1975; Waga și colab., 1979).

În ultimii ani, s-au publicat date despre rezultatele tomografiei computerizate ca metodă de investigare a ESA (Claveria și colab., 1976; Kaufmann și Leeds, 1977; Baerlocher și colab., 1979; Wortzman și colab., 1980).

Frecvența

Frecvența ESA este de 55 de cazuri diagnosticate în Clinica de neurochirurgie din București în perioada dintre 1936 și 1979. Din aceste cazuri, 25 au fost publicate anterior de către Arseni, Ghițescu și Ciurea (1970). Raportat la numărul total de supurații intracraniene — 873 de cazuri (810 abcese cerebrale, 55 ESA și 8 abcese extradurale), ESA reprezintă 6,3%. Pentru comparare prezentăm datele lui Kiser și Kendig (1963), care, din 139 de cazuri de supurații intracraniene, menționează 121 de abcese cerebrale, 7 abcese extradurale, 6 empieme subarahnoidiene (4,3%) și 5 cazuri de abcese ce-

rebrale asociate cu ESA. Dealtfel, Donoso (1966) afirmă, pe baza datelor personale și a celor din literatură, că abcesele extradurale și ESA reprezintă între 6% și 17% din totalul supurațiilor intracraniene.

În seria studiată, am întîlnit 14 cazuri de abcese cerebrale — cele mai multe adiacente și posttraumatice —, asociate cu empieme subdurale. Deoarece am inclus aceste cazuri în seria de abcese cerebrale, am discutat cu acea ocazie aspectele lor clinice și terapeutice și nu mai revenim.

Dintre numeroasele lucrări publicate, o menționăm pe cea a lui Medot, care (1964) reușește o sinteză asupra 116 cazuri de ESA, adunate în perioada dintre 1942 și 1962. Ulterior și alte lucrări, cum sînt cele publicate de Hitchcock și Andreadis (1964) — 29 de cazuri; Tamic și colab. (1967) — 4 cazuri; Bhandari și Sarkari (1970) — 37 de cazuri; Oblu și colab. (1970) — 7 cazuri; Torres și colab. (1970) — 13 cazuri; Farmer și Wise (1973) — 17 cazuri; Le Beau și colab. (1973) — 37 de cazuri; Thauvoy și colab. (1975) — 2 cazuri; Van Alphen și Dreissen (1976) — 18 cazuri; Luken și Whelan (1980) — 6 cazuri. După Yoshikawa și colab. (1975), la apariția articolului lor fuseseră prezentate în literatură 327 de cazuri de ESA.

Frecvența empiemelor subarahnoidiene *raportată la abcesele cerebrale,* în seria studiată, este de 1 : 15 (55 ESA față de 810 abcese cerebrale). În seria publicată de Le Beau și colab. (1973), acest raport este de 1 : 7, iar în seria lui Van Alphen și Dreissen (1976), de 1 : 5.

Desigur că nu putem stabili un raport perfect între cele două tipuri de supurații cerebrale. Ceea ce însă am constatat în ultima perioadă, este creșterea importantă a incidenței ESA. Dacă raportăm numărul acestora (30 de cazuri), din ultimul deceniu, la numărul de abcese cerebrale diagnosticate în aceeași perioadă, obținem o valoare de 1 : 6, deci asemănătoare cu datele autorilor menționați anterior. Aceasta dovedește că adresabilitatea către serviciile de neurochirurgie a fost mai bună ceea ce a permis diagnosticarea mult mai precoce a afecțiunii.

Frecvența raportată la sex. În seria studiată, am constatat că sexul masculin a fost preponderent afectat (36 de cazuri — 65,4%). Aceasta se datorește expunerii mult mai frecvente a sexului masculin la diferite infecții adiacente otice, sinuzale și la traumatisme craniocerebrale. Date asemănătoare sînt prezentate și în sinteza lui Medot (1963), care constată, din datele din literatură, că aceste afecțiuni ating proporția de 78,5% la sexul masculin. În același sens pledează și datele lui Farmer și Wise (1973), Mansouri (1975) și Smith (1978).

Frecvența raportată la grupa de vîrstă evidențiază frecvența mai mare a acestei afecțiuni la adolescent și adult. Astfel, grupele de vîrstă cele mai afectate sînt deceniul al doilea (14 cazuri) și al patrulea (14 cazuri), urmate de deceniul al treilea (11 cazuri). Interesant că la grupa de vîrstă 0—1 an, am constatat 4 cazuri de ESA, iar după 50 de ani — același număr. Dacă am pleca de la datele lui Lepoire și colab. (1963), am putea afirma că în primele trei decenii se includ 30 de cazuri, ceea ce reprezintă 54,5% din total. Dealtfel, Stern și Boldrey (1952), apoi Lepoire și colab. (1963) și Medot (1963) consideră că majoritatea acestor afecțiuni se întîlnește la adolescent și adultul tînăr. Autorii citați afirmă că afecțiunea este constatată în peste 70% din cazuri înainte de vîrsta de 30 de ani. Predilecția pentru vîrstele tinere se explică prin incidența mare a afec-

Scanned with OKEN Scanner

țiunilor acute otice și sinuzale în această perioadă de viață.

Frecvența raportată la emisferul dominant relevă afectarea preponderentă a emisferului drept — 28 de cazuri (50,9%). Celelalte localizări au fost la nivelul emisferului stîng (23 de cazuri — 41,8%), fosei cerebrale posterioare (2 cazuri), bilateral (un caz) și interemisferic (un caz).

Patogenie

Vom prezenta separat, ca și în cazul abceselor cerebrale, punctul de plecare a infecției și apoi modul ei de propagare către spațiul subarahnoidian.

Punctul de plecare a infecției către spațiul subarahnoidian. În funcție de locul focarului septic, clasificăm ESA în trei mari grupe (Arseni și colab., 1970):

ESA prin inoculare directă dintre acestea fac parte:

— ESA posttraumatice (plăgi craniocerebrale);

— ESA postoperatorii (defect de tehnică chirurgicală cu supurație în spațiul subarahnoidian);

— ESA după abcese cerebrale drenate spontan în spațiul subarahnoidian (complicație posibilă a abceselor cerebrale, mai ales în perioada preantibioterapiei);

— ESA după drenajul chirurgical al abceselor cerebrale (manevra de puncție cu aspirație sau cu drenaj în abcesele cerebrale favorizează infecția).

ESA adiacente. În acest caz, focarul infecțios se află în vecinătatea encefalului, de unde infecția se propagă spre spațiul subarahnoidian. Din grupa ESA adiacente fac parte:

— ESA secundare sinuzitelor frontale, sfenoidale, maxilare, etmoidale, acute sau cronice; ele constituie principala cauză a ESA (Lepoire și colab., 1963);

— ESA secundare otomastoiditelor;

— ESA secundare infecțiilor orbitare;

— ESA secundare infecțiilor dentare;

— ESA secundare supurațiilor amigdaliene, tromboflebitei sinusului longitudinal superior, celulitelor scalpului, osteomielitelor craniene. Tot aici se includ ESA apărute după infecții meningiene (Stern și Boldrey, 1952).

ESA metastatice. Focarul infecțios este situat la distanță. Din această grupă fac parte ESA apărute după abcese pulmonare (Kubik și Adams, 1943), bronhopatii supurate cronice (Keith, 1949), empieme pleurale (Weber, 1950), furunculoză (Tolosa, 1950). Tot în această grupă se includ ESA apărute în septicemii (Schiller și colab., 1948).

Amintim că, autorii francezi (Lepoire și colab., 1963; Medot, 1963) clasifică ESA în două grupe ESA: prin implantare directă și ESA spontane; ultimele, la rîndul lor, pot avea cauze locale și generale.

Dintre toate tipurile de ESA ne vom opri numai la cele adiacente și metastatice, cele prin inoculare directă nefăcînd obiectul lucrării de față.

Studiind seria personală, de 55 de cazuri, am constatat o preponderență evidentă pentru ESA adiacentă (39 de cazuri — 70,9%). Sursa adiacentă de infecție care a provocat ESA a fost: otomastoidita — 17 cazuri; infecțiile sinuzale — 8 cazuri; infecțiile dentare — 3 cazuri; infecțiile orbitare — 3 cazuri; osteomielita frontală — 2 cazuri; supurația scalpului — 1 caz; infecții cutanate ale feței — 1 caz; infecție meningiană — 1 caz.

Scanned with OKEN Scanner

ESA metastatice reprezintă 14 cazuri (25,4%) în seria studiată. Sursa de infecție au constituit-o: supurațiile pulmonare — 6 cazuri; tuberculoza suprainfectată — 1 caz; avortul septic — 2 cazuri; infecția postpartum — 1 caz; infecția cutanată — 1 caz; infecția tubului digestiv — 1 caz; septicemia — 2 cazuri.

ESA posttraumatice au fost constatate în 2 cazuri de plăgi craniocerebrale (3,6%).

Din seria studiată reiese că pe primul loc în producerea ESA se află infecțiile otomastoidiene — 17 cazuri (30,9%). Date asemănătoare a publicat Peyser (1957).

Un număr important de autori pledează pentru originea preponderent rinogenă a ESA (Kibik și Adams, 1943; Courville, 1944; Keith, 1949; Dereymaker și colab., 1961). În lucrarea de sinteză a lui Medot (1963), ESA de origine rinogenă sînt menționate în procent de 82,6, alte puncte de plecare fiind mai puțin frecvente: otogene (10,1%); alte cauze adiacente și metastatice (7,3%). Aceste date au fost confirmate ulterior de către Hitchock și Andreadis (1964), care pledează, de asemenea, pentru infecțiile rinogene ca punct de plecare pentru apariția ESA. Cei doi autori dau următoarele proporții pentru ESA de origine: rinogenă (69,9%), otogenă (20,7%) și de cauze diverse (10,3%).

Modul de propagare a infecției către spațiul subarahnoidian. Ca și în cazul abceselor cerebrale, propagarea infecției în ESA adiacente se face prin continuitate sau pe cale venoasă. Calea de continuitate presupune o etapă osoasă (osteita) și o alta meningiană.

Există cazuri de dehiscență osoasă, cînd infecția se poate propaga direct, de exemplu, de la mucoasa sinuzală la *dura mater*. După Greenfield (1955), absența endoteliului și aspectul vascular al straturilor profunde ale *durei mater* condiționează reacția acesteia la vecinătatea unui focar inflamator. La acest nivel, infecția duce la formarea ESA sau creează o simfiză între *dura mater* și arahnoidă, favorizînd apariția fie a unei leptomeningite, fie a empiemului subarahnoidian, fie a diseminării ulterioare cerebrale, deci a abcesului cerebral.

Calea venoasă presupune propagarea infecției de la o tromboflebită retrogradă sau prin venele emisare.

În cadrul ESA metastatice, calea de propagare a infecției este cea hematogenă. Embolus-urile septice ajung, prin curentul sanguin în arteriolele și capilarele care vascularizează *dura mater* și leptomeningele.

Bacteriologie

Studiul puroiului recoltat din ESA arată că cele care predomină sînt formele monomicrobiene (32 de cazuri — 58%). Agentul etiologic izolat a fost în ordinea frecvenței: stafilococul (14 cazuri — 25,4%), B. proteus (7 cazuri — 12,7%), enterococul (5 cazuri — 9%), streptococul hemolitic (3 cazuri — 5,4%), *E. coli* (3 cazuri — 5,4%).

Asociațiile polimicrobiene au fost constatate în 7 situații clinice (12,7%) este vorba, îndeosebi, de asocierea stafilococului cu bacili gram-negativi și, mai rar, cu flora gram-negativă.

Într-un număr important de cazuri (19 cazuri — 20%), culturile microbiene au rămas sterile, ca urmare a antibioterapiei aplicate. Există, desigur, și cazuri în care examenul microbian al puroiului nu a putut fi efectuat (5 situații), pentru că pacienții au decedat înainte de operație.

În literatura de specialitate, agenții etiologici cei mai frecvent incri-

Scanned with OKEN Scanner

minați sînt stafilococul (Kubik și Adams, 1943; Keith, 1949; List, 1955; Hitchcock și Andreadis, 1964) și streptococul (Schiller și colab., 1948; Le Beau, 1949; Stern și Boldrey, 1952; Medot, 1963). Mai rar întîlniți sînt pneumococul (Schiller și colab., 1948), *Haemophylus influenzae* (Le Beau, 1949); *B. proteus* (Hitchcock și Andreadis, 1964). Cu totul aparte ni se pare cazul prezentat de Louie și colab. (1979), care au izolat un agent micotic *(Actinomyces)* ca agent etiologic al ESA. Există și studii care relevă rolul florei anaerobe în producerea de ESA (Yoshikawa și colab., 1975).

Anatomie patologică

Caracterele exsudatului — fluiditatea, culoarea, mirosul, depind de agentul patogen. Cantitatea cea mai mare de exsudat, constatată într-un caz din seria personală, a fost de 140 cm^3 de puroi. Autorii raportează în medie cantități de 80—100 cm^3 de puroi.

Sediul exsudatului, în cele 55 de cazuri studiate, a fost următorul:

— empiem situat pe întreaga suprafață a emisferului cerebral: 28 de cazuri — 50,9%;

— empiem situat bilateral — 1 caz;

— empiem situat în fosa cerebrală posterioară: 2 cazuri — 3,6%;

— empiem situat interemisferic: 1 caz;

— empiem ce cuprinde unul sau doi lobi pe convexitatea cerebrală: 23 de cazuri — 41,8%.

Ultimele localizări au afectat un singur lob frontal (4 cazuri), lobii frontotemporal (6 cazuri), frontoparietal (2 cazuri), temporal (5 cazuri), temporoparietal (5 cazuri) și temporo-parieto-occipital (1 caz). Interesarea frecventă a lobului temporal, urmată de cea a lobului frontal, în seria studiată, se datorează incidenței mari a formelor adiacente otice și sinuzale.

În literatura de specialitate, se descriu, ca sediu al empiemului subarahnoidian: convexitatea, regiunea interemisferică sau, ca forme rare: regiunea bazei cuprinzînd chiasma, fosa cerebrală medie; se descriu, de asemenea, empieme bilaterale.

Din datele publicate în literatură, empiemele de convexitate apar drept cele mai frecvente (Mansouri, 1975). Empiemele interemisferice sînt destul de frecvente, ca urmare a diseminării infecției datorită tromboflebitei retrograde după tromboza sinusului longitudinal superior (List, 1950; Tamic și colab., 1967; Wilkins și Goree, 1970; Handa și colab., 1975; Verdura și colab., 1975; Waga și colab., 1979). Formele bilaterale sînt destul de rar menționate în literatură, ele presupunînd propagarea simultană a infecției de la tromboflebita sinusului longitudinal superior (Genest și colab., 1963; Medot, 1963).

Supurații intracraniene asociate

De obicei empiemele subarahnoidiene se asociază cu abcese epicraniene și abcese cerebrale.

Am amintit anterior că 14 cazuri de abcese cerebrale au evoluat împreună cu ESA; sînt cazurile pe care nu le-am inclus în seria noastră, pentru a putea delimita cît mai corect tabloul clinic și patogenia ESA. Oricum, în cazul existenței unui ESA trebuie să investigăm parenchimul cerebral pentru a depista o posibilă localizare simultană sau ulterioară a unui abces cerebral.

Studiul ESA ne-a permis să constatăm 2 cazuri de osteomielită a craniului, 1 caz de supurație a scalpului, 6 cazuri de tromboflebită a sinusului longitudinal și lateral. Su-

Scanned with OKEN Scanner

puratiile asociate pot fi deseori constatate macroscopic; supraadăugarea lor influențează evoluția postoperatorie a pacienților.

Microscopic, studiul acestor colecții purulente evidențiază îngroșarea *durei mater*, infiltrarea leptomeningelui, formarea vaselor de proliferare endotelială și a infiltratului limfocitar, apariția unor numeroase depozite purulente pe fața internă a arahnoidei. În 7 cazuri am reușit să evidențiem o capsulă perfect delimitată, cu structură conjunctivă, în timp ce în majoritatea celorlalte cazuri am constatat organizarea unor membrane pe suprafața externă a arahnoidei.

Tabloul clinic

Debutul afecțiunii este destul de greu de precizat din cauza coexistenței simptomatologiei cerebrale cu cea a focarului infecțios primar. *În ESA adiacente,* debutul a fost determinat de existența sau reacutizarea focarului infecțios local (otic, sinuzal, dentar, orbitar etc.), însoțit de simptomatologia generală infecțioasă. Aceasta a determinat internarea de urgență a pacientului într-un serviciu de specialitate. De obicei debutul este acut, cu cefalee, vărsături, sindrom meningian și hipertermie.

În *ESA metastatice,* debutul este tot atît de brusc, manifestat prin crize jacksoniene motorii, deficit motor, cefalee, vărsături, somnolență, tulburări de vorbire. Hipertermia poate fi prezentă și în aceste cazuri.

Perioada de latență, descrisă în abcesele cerebrale, la ESA este mult mai greu de pus în evidență. În general, după debutul ei, simptomatologia rămîne staționară. Pînă la instalarea perioadei de stare, trece un timp destul de scurt, în majoritatea cazurilor de 5 zile pînă la 2 săptămîni. Mult mai rar, am observat o perioadă de latență lungă, de 3—4 săptămîni. Dealtfel, toți autorii sînt de acord că perioada de latență variază între 1 și 14 zile (Smith, 1978).

Perioada de stare. În seria studiată, am observat în perioada de stare, următoarele sindroame:

Sindromul infecțios poate fi considerat drept deosebit de alarmant în ESA. În 32 de cazuri (69%), *hipertermia* a dominat tabloul clinic, constituind principalul semn de urgență, cu toate că s-au administrat antibiotice. *VSH* a fost constant crescută în 29 de cazuri (52,7%), atingînd cele mai mari valori, și anume 109/132 mm într-un caz de empiem de ESA post-partum. *Hiperleucocitoza cu neutrofilie* este, de asemenea, un semn biologic frecvent, în seria noastră fiind menționată în 37 de cazuri (67,2%). Cele mai ridicate valori au fost de 30 800/mm³ cu 89% polinucleare. Semnele de infecție acută trădează gravitatea acestei afecțiuni supurative difuze localizate în spațiul subarahnoidian.

În afara sindromului infecțios general, în unele cazuri am observat modificări caracteristice sindromului infecțios local, și anume edem local fronto-orbitar (2 cazuri). În formele interemisferice, după List (1950), edemul fronto-orbitar este regula.

Sindromul de HIC complet, de diferite intensități a fost prezent în 15 cazuri (27,2%). Desigur că sindromul de HIC lipsește în formele acute de ESA, deoarece simptomatologia sa nu are timp să se instaleze, fapt subliniat încă din 1950 de Fenelon. Așa cum arătam într-o lucrare mai veche (Arseni, Ghițescu, Ciurea, 1970) în producerea edemului papilar intervin, pe lîngă evoluția lentă, vîrsta bolnavului, volumul empiemului și edemul cerebral subiacent. Din datele adunate de Medot (1963), din literatura de speciali-

Scanned with OKEN Scanner

tate, edemul papilar este menționat în procent de 25—50.

Sindromul neurologic de localizare este prezent și concludent în majoritatea cazurilor, el indicînd o leziune compresivă asupra cortexului cerebral — fie asupra întregului emisfer, fie asupra a unu sau doi lobi. Sindromul neurologic de localizare se exprimă, în ordinea frecvenței, prin: deficit motor de diferite grade (45 de cazuri — 81,8%), crize comițiale focalizate de tip jacksonian (24 de cazuri — 43,6%), crize comițiale generalizate (2 cazuri — 3,6%), tulburări de vorbire (14 cazuri — 25,4%), paralizii de nervi cranieni, în special oculomotor (11 cazuri — 20%), tulburări de sensibilitate (6 cazuri — 10,9%), hemianopsie (4 cazuri — 7,2%), sindroame neocerebeloase (2 cazuri — 36%), sindrom bipiramidal (un caz — 1,8%). În 5 situații clinice, pacienții s-au internat în stare de comă, cu deficit motor controlateral și midriază ipsilaterală ESA. Am interpretat aceste situații ca fiind dovada fenomenelor de angajare; dealtfel trei dintre pacienți au decedat înainte de operație.

Din datele de mai sus, reiese că elementele esențiale ale sindromului neurologic de localizare sînt deficitul motor și crizele comițiale.

Sindromul meningian, constatat clinic în 46 de cazuri (83,6%), este cel mai constant sindrom din perioada de stare a acestor afecțiuni. Dealtfel, asocierea dintre sindromul meningian și crizele jacksoniene, la un adult tînăr, purtător al unei infecții sinuzale sau otice, este revelatoare pentru diagnosticul de empiem subarahnoidian. Atît Medot (1963) cît și Mansouri (1975) dau un procent de 50 pentru sindromul meningian.

Tocmai existența acestui sindrom, la pacienții la care fundul de ochi este normal, impune efectuarea punctiei lombare în vederea examinării LCS.

După Paillas și Bonnal (1951), sindromul meningian precedă cu 4—5 zile apariția fenomenelor neurologice de focar și modificările stării de conștiență.

Tulburările psihice sînt constante și precoce. În lucrarea citată anterior, remarcam că starea de conștiență era perfect normală doar în 3 din cele 25 de cazuri. Modificarea în diferite grade a stării de conștiință-conștiență este relevată de către toți autorii. Această modificare survine ca o consecință a endotoxinemiei bacteriene, compresiei provocate de empiem asupra emisferelor cerebrale, sindromului de HIC, edemului cerebral etc. Tulburările psihice constatate în seria noastră se prezintă astfel:

— starea de conștiență normală a fost observată doar în 6 cazuri (10,9%);

— modificări ale stării de conștiință au fost notate în 33 de cazuri (60%);

— modificări ale stării de conștiență au fost găsite în 16 cazuri (29%).

Deci, tulburările psihice, în ESA, au fost constatate în 49 de cazuri, ceea ce înseamnă un procent deosebit de important (89%).

Dintre modificările stării de conștiință, pe primul loc se situează somnolența — 21 de cazuri (38,1%), fapt menționat și de alți autori (Morize, 1968).

Privitor la starea de conștiență-comă de diferite grade, am observat come de gradul I în 10 situații (18,1%); în celelalte 6 observații (10,9%), coma a fost de gradul II-III. Și aici, rata mortalității a fost influențată de acest element.

Comparînd datele de mai sus cu cele prezentate la abcesele cerebrale, putem conchide că, la ESA, tul-

Scanned with OKEN Scanner

burările psihice sînt mult mai frecvente, mai precoce şi cu tendinţă mai rapidă spre agravare.

În cazuistica lui Hitchcock şi Andreadis (1964), modificările psihice sînt prezente în 22 de cazuri (75,8%) din 29 studiate. Amintim, de asemenea, pentru aspectul său particular, cazul unui bolnav delirant, descris de Courville (1944).

Investigaţii paraclinice. Dintre investigaţiile paraclinice, efectuate în ESA, angiografia cerebrală şi tomografia computerizată au cea mai mare importanţă pentru diagnostic.

Examenul LCS, efectuat în 20 de cazuri, a arătat: LCS normal în 5 cazuri; disociaţie albumino-citologică — 1 caz (1,38 g/1‰; 0,6 elemente/mm³); LCS modificat total — 1 caz (hiperalbuminorahie + pleiocitoză; pleiocitoză peste 1 500 elemente/mm³, predominant polinucleare — 4 cazuri; pleiocitoză între 500 şi 1 000 elemente/mm³, predominant polinucleare — 4 cazuri; pleiocitoză între 200 şi 400 elemente/mm³, predominant limfocite — 3 cazuri; pleiocitoză pînă la 100 elemente/mm³, predominant limfocite — 3 cazuri. În 3 situaţii clinice, a fost semnalată prezenţa germenilor pe frotiurile din LCS.

Pleiocitoza LCS a constituit, în observaţiile noastre, unul din criteriile de apreciere a prognosticului pre- şi postoperator. Toţi pacienţii cu LCS normal sau cu pleiocitoză moderată au părăsit spitalul vindecaţi. De asemenea, am observat o corelaţie strînsă între starea de conştienţă, febră şi pleiocitoza LCS, în ceea ce priveşte prognosticul.

În general, în literatură se afirmă că LCS, în empiemele subarahnoidiene, are aspect clar, cu pleiocitoză moderată. Sînt autori care susţin chiar absenţa totală şi constantă a germenilor în LCS (Lepoire şi colab., 1963).

Electroencefalografia efectuată în 29 de cazuri a evidenţiat un focar lezional în 7 cazuri (24%); în 4 cazuri s-a constatat o asimetrie evidentă de emisfer (13,7%). Datele din literatură privitoare la examenul EEG, în această afecţiune, nu sînt concludente; astfel, Hitchcock şi Andreadis (1964) menţionează la 10 dintre pacienţii lor modificări tipice, sub formă de unde lente de partea emisferului afectat şi apariţia unui focar lezional tipic în zona de grosime maximă a empiemului.

Ultrasonoencefalografia aduce puţine informaţii în aceste afecţiuni. În seria studiată, efectuînd USEG la ultimele 12 cazuri, am observat modificări concludente doar în 4 cazuri (33%). Deplasările la USEG nu sînt importante şi nu ne edifică asupra naturii leziunii.

Radiografia craniană simplă a fost concludentă în osteomielitele şi traumatismele craniocerebrale.

Scintigrafia cerebrală cu ^{99}Tc a furnizat date certe în 9 cazuri din cele 12 studiate (75%). Aspectul scintigrafic observat constă în hiperactivitate difuză, dispusă pe suprafaţa emisferului cerebral.

Pneumoencefalografia a fost efectuată în 5 cazuri; imaginile au arătat fie deplasarea completă a sistemului ventricular, fie lipsa de pătrundere a aerului intracranian.

Ventriculografia este un examen de maximă importanţă în cazul proceselor expansive intracraniene. Efectuînd ventriculografia în 16 cazuri de empiem subarahnoidian, am observat deplasarea în totalitate a sistemului ventricular (12 cazuri — 75%), dar şi aspecte neconcludente (4 cazuri — 25%).

Această metodă de investigaţie, astăzi depăşită, mai este utilizată în unele cazuri neconcludente.

Scanned with OKEN Scanner

Angiografia cerebrală și serioangiografia sînt considerate examene de neînlocuit în diagnosticul ESA. Am efectuat acest tip de investigație în 35 de cazuri și am obținut imagini concludente la 3 dintre ele (88,5%). Aspectul angiografic al ESA este de zonă avasculară, situată pe convexitatea emisferului cerebral, cu deplasarea axului median al creierului (fig. 96). Aceste imagini, constant observate pe incidența anteroposterioară, nu au aspectul de „hamac" sau „lentilă biconvexă" observat în hematoamele subdurale încapsulate; dimpotrivă, imaginea se apropie de cea obținută în hematoamele subarahnoidiene acute, adică are formă de semilună.

Imaginile angiografice descrise în ESA interemisferice evidențiază o zonă avasculară caracteristică, situată între coasa creierului și fața internă a emisferului cerebral. Pe baza angiografiei cerebrale se poate pune diagnosticul de colecție interemisferică, simptomatologia și sindromul infecțios completînd diagnosticul de ESA interemisferic (Verdura și colab., 1979). Baerlocher și colab. (1979) arată că angiografia este concludentă în ESA interemisferic, în cazul în care se efectuează simultan investigarea carotidiană bilaterală, cu scopul de a se evidenția clar colecția interemisferică.

Tomografia computerizată este superioară, în privința datelor furnizate, tuturor celorlalte investigații efectuate (Claveria și colab., 1976) în aceste afecțiuni. Alți autori, cum sînt Kaufman și Leeds (1977) și Baerlocher și colab. (1979), consideră că arteriografia și CT-*scan* sînt investigațiile cele mai fidele, părere la care se raliază Luken și Wheilan (1980). Un rol deosebit are CT-*scan* în diagnosticarea formelor rare de ESA, situate la nivelul bazei,

Fig. 96 — Angiografie carotidiană dreaptă; se observă o zonă avasculară, dispusă pe convexitatea emisferului cerebral, cu deplasarea axului median.

în fosa cerebrală posterioară sau chiar interemisferic.

Amintim, pentru bizareria sa, un caz raportat de Wortzman și colab. (1980), în care CT-*scan* nu a reușit să releve colecția purulentă, altfel foarte evidentă pe imaginile angiografice.

Pentru a ilustra valoarea investigațiilor paraclinice în această afecțiune, prezentăm un caz de ESA la sugar.

Obs. clinică (fișa nr. 29 243). Sugarul P.L., de sex feminin, în vîrstă de 11 luni, se internează în Clinica de neurochirurgie din București în iulie 1976, pentru: creșterea de volum a capului, cu bombarea fontanelei anterioare și regresiunea funcțiilor psihomotorii. Copilul provine din a doua sarcină, eutocică, este născut la termen, cu constanta APGAR 10. Din antecedente reținem: dispepsie acută la vîrsta de 3 luni, bronhopneumonie la 4 luni, rujeolă la 8 luni, pneumonie la 10 luni. Pentru ultima afecțiune, fetița este internată într-un serviciu de pediatrie, unde se remarcă creșterea progresivă a perimetrului cranian, bombarea fontanelei și

Scanned with OKEN Scanner

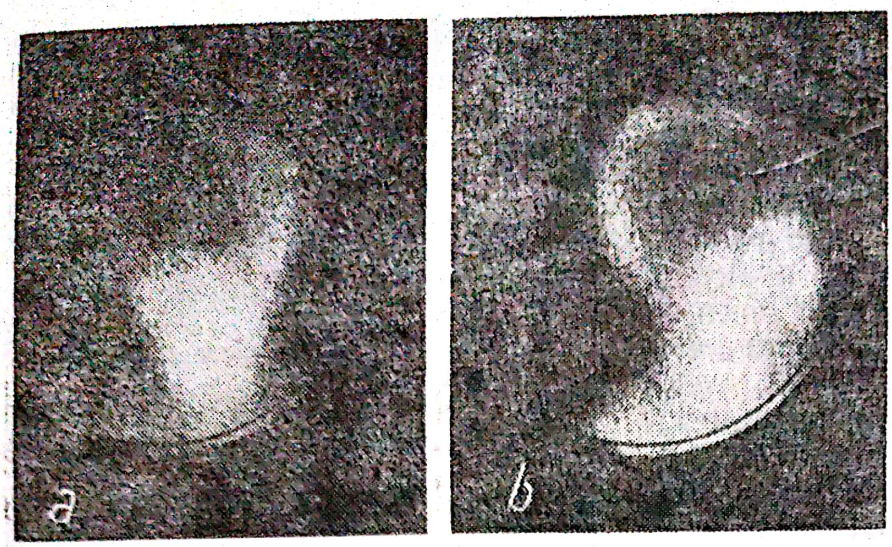

Fig. 97 — Scintigrafie cerebrală cu ^{99}Tc; se constată hiperactivitate corticalizată, întinsă, de emisfer stîng; *a* — imagine de față; *b* — imagine de profil.

regresul dezvoltării psihomotorii. Aceste fenomene determină transferarea în serviciul de neurochirurgie; la internare, pacienta prezenta: paloare accentuată, hipertermie, distrofie de gradul II, deficit motor de tipul hemiparezei drepte, agitație psihomotorie marcată. Perimetrul cranian este 48 cm și fontanela, bombată, măsoară 4/4 cm. Se decide efectuarea următoarelor investigații neurochirurgicale: EEG — traseu mediu voltat, cu unde lente înscrise difuz, fără asimetrie; USEG — deplasarea formațiunilor liniei mediane de la stînga la dreapta cu 3—4 mm; examenul fundului de ochi — normal; scintigrafia cerebrală relevă hiperactivitate întinsă, corticalizată, de emisfer stîng (fig. 97); pneumoencefalografia arată o deplasare spre dreapta a sistemului ventricular (fig. 98); în lichidul cefalospinal, obținut prin puncție suboccipitală, se constată albuminorahie 1,6 g‰ și 5 elemente/mm³; angiografia carotidiană stîngă — proces înlocuitor de spațiu avascular, întins, dispus pe suprafața emisferului stîng (fig. 99). Se efectuează o explorare temporoparietală stîngă prin volet osteoplastic. În spațiul subrarahnoidian se pune în evidență o colecție purulentă bine delimitată, încapsulată, care se evacuează în totalitate (fig. 100). Din colecția purulentă se izolează stafilococ au-

Fig. 98 — Pneumoencefalografie: se observă deplasarea în totalitate, spre dreapta, a sistemului ventricular; imagine de față.

Fig. 99 — Angiografie carotidiană stîngă: se observă un proces înlocuitor de spațiu, avascular, de emisfer stîng; imagine de față.

Scanned with OKEN Scanner

riu. Evoluția postoperatorie este favorabilă.

Considerăm că în cazul prezentat, focarul infecțios primar a fost cel pulmonar, deci colecția purulentă s-a propagat metastatic.

Diagnostic. Diagnostic diferențial

Tabloul clinic prezentat, în care sindromul meningian, sindromul neurologic de localizare — crizele comițiale și deficitul motor — evoluează pe fondul unui sindrom infecțios clinic și biologic deosebit de intens, pledează pentru o afecțiune supurativă intracraniană. Dacă adăugăm existența certă a unui focar infecțios adiacent, reacutizat, putem susține diagnosticul pozitiv de ESA. Aceste date au fost sintetizate încă de Courville (1944), Keith (1949), Le Beau (1949) și List (1955). Efectuarea unei puncții lombare relevă absența meningoencefalitei purulente, principala afecțiune cu care trebuie făcut diagnosticul diferențial.

Investigațiile paraclinice, în primul rînd arteriografia și CT-*scan*, vor transa diagnosticul pozitiv în sensul ESA. Întrucît aceste afecțiuni constituie o urgență și starea de conștiință-conștiență se modifică rapid, investigațiile paraclinice trebuie efectuate cu rapiditate. De aceea, în unele cazuri, pacienților, internați în stare de comă, li s-a efectuat doar angiografia, după care s-a intervenit chirurgical.

Diagnosticul pozitiv preoperator de ESA este greu de precizat în absența investigațiilor paraclinice. Principalele afecțiuni cu care se face diagnosticul diferențial sînt meningoencefalitele purulente sau cu lichid clar, abcesul cerebral cu tromboflebită corticală sau/și a sinusurilor durale, procesele intracraniene înlocuitoare de spațiu.

Fig. 100 — Aspectul microscopic al capsulei empiemului subarahnoidian: se observă colecția purulentă (↑) și capsula empiemului (↑↑).

Evoluție. Complicații

Ca și celelalte supurații intracraniene, ESA netratate nu evoluează spre vindecare spontană. Prognosticul este, și în această afecțiune, deosebit de grav.

După tipul evoluției, ESA se pot clasifica în acute, subacute și cronice. Modalitățile evolutive depind de virulența florei microbiene, reactivitatea organismului, tratamentul cu antibiotice efectuat, asocierea cu alte supurații intracraniene. Deseori, această afecțiune capătă aspect acut sau supraacut, ducînd rapid la instalarea stării de comă, cu prognostic sumbru. Decesele se datorează fie meningoencefalitei purulente, fie hipertensiunii intracraniene, fie altor focare supurative intracelulare. Se ci-

Scanned with OKEN Scanner

tează cazuri cu evoluție supraacută și deces în cîteva ore.

În formele subacute și cronice, evoluția afecțiunii este mult mai lentă, de obicei asemănătoare unui proces intracranian înlocuitor de spațiu. Desigur că în prezent, antibioterapia a mărit numărul formelor subacute și cronice și a îmbunătățit prognosticul.

Oricînd în evoluția ESA pot surveni *complicații grave*, ca meningoencefalita purulentă și sindromul de angajare. Meningoencefalita purulentă este constatată de către toți autorii, ea putînd apărea ca o complicație postoperatorie. Sindromul de angajare se instalează, ca în orice proces intracranian înlocuitor de spațiu, ca o consecință a edemului cerebral și herniei temporale prin fanta Bichat.

Tot o complicație a empiemelor subarahnoidiene trebuie considerate *abcesele cerebrale*, care se formează după un interval de timp de la tratamentul ESA, prin diseminarea infecției în parenchimul cerebral. Apariția simultană a ESA și abcesului cerebral rezultă fie prin dezvoltarea independentă a supurației în două zone intracraniene distincte, fie prin fisurarea abcesului cerebral în spațiul subarahnoidian.

Tratament

Înainte de apariția antibioticelor, ESA era considerat o afecțiune cu letalitate 100%. Tratamentul acestei afecțiuni este numai chirurgical și constituie o importantă urgență operatorie. Odată pus diagnosticul de ESA, intervenția chirurgicală trebuie practicată imediat.

Mortalitatea operatorie s-a ameliorat datorită progreselor tehnicii operatorii, tratamentului cu antibiotice și măsurilor de terapie intensivă.

Tehnica operatorie s-a îmbunătățit evident, înlocuindu-se craniectomiile minime (Keitz, 1949) sau găurile de trepan unice și multiple (Kubik și Adams, 1943) cu voletele largi, osteoplastice (Glass, 1947; Le Beau, 1949).

Abordarea directă a colecției purulente constă în evacuarea ei în totalitate, rezecție durală și îndepărtarea falselor membrane de pe suprafața encefalului. Utilitatea drenajului postoperator a fost susținută, îndeosebi în perioada preantibioterapiei, de toți autorii (Kubik și Adams, 1943; Ray și Parsons, 1943; Keith, 1949). Chiar Glass (1947) susține aplicarea drenajelor spațiului subarahnoidian. Primul care suprimă drenajul, în aceste colecții purulente, este Le Beau (1949). După apariția antibioticelor, drenajul a fost folosit pentru evacuarea puroiului și introducerea antibioticelor în spațiul subarahnoidian. Paillas și Bonnal (1951) folosesc această metodă în primele 4—5 zile după operație.

Tratamentul cu antibiotice trebuie efectuat susținut în funcție de rezultatul antibiogramei. Toți autorii recomandă aplicarea acestui tratament pe cale parenterală, intrarahidian și intraoperator în focarul de ESA. Nu considerăm necesară introducerea antibioticelor intrarahidian și sîntem de părere că administrarea intraoperatorie poate predispune la epilepsie. Valoarea antibioterapiei în ESA, ca dealtfel în toate supurațiile intracraniene, a fost prezentată în capitolul „Considerații generale".

Tratamentul de susținere a funcțiilor vitale se efectuează în serviciul de *terapie intensivă*, aceste cazuri necesitînd reechilibrare hidroelectrolitică, metabolică și acidobazică.

Rezultatele tratamentului chirurgical obținute în seria Clinicii de neurochirurgie din București pe 55 de cazuri sînt următoarele:

Scanned with OKEN Scanner

— au decedat înainte de operație 5 pacienți (9%), diagnosticul stabilindu-se necroptic; mortalitatea, în aceste situații, s-a datorat stării de comă profundă și fenomenelor de angajare pe care le prezentau acești pacienți la internare;

— ceilalți 50 de pacienți au fost operați prin craniectomie simplă (6 cazuri); craniectomie lărgită (12 cazuri) și volet osteoplastic (32 de cazuri). Drenajul postoperator s-a aplicat în 8 cazuri. Din cei 50 de pacienți operați, au decedat postoperator 13 (26%).

Marea mortalitate postoperatorie este remarcată de toți autorii. Astfel, Medot (1963) adună 86 de cazuri, operate în perioada antibioterapiei și constată 59 de vindecări (mortalitate 31%); Arseni și colab. (1970) — 41%; Bhandardi și Sarkari (1970) — 34%; Torres și colab. (1970) — 23%; Farmer și Wise (1973) — 30%; Le Beau și colab. (1973) — 40%. Van Alphen și Dreissen (1976) exprimă rezultatele tratamentului chirurgical în funcție de aspectul evoluției; astfel, în 11 cazuri, ESA acute se soldează cu 4 decese (36,3%), iar în 7 cazuri ESA subacute, cu 2 decese (28,5%).

Dacă prezentăm numai mortalitatea din ultimul deceniu (30 de cazuri — 2 decese preoperator și 4 decese postoperator, adică 14,2%), aceasta rivalizează cu cele mai optimiste statistici din literatura medicală. În perioada anterioară (pînă în 1970), mortalitatea operatorie, în aceste afecțiuni, a fost de 41%.

Tratamentul focarului primar constituie unul dintre obiectivele importante ale tratamentului chirurgical, după rezolvarea totală a ESA. De menționat că, la primele intervenții chirurgicale asupra ESA, abordul acestor supurații s-a făcut concomitent cu asanarea focarului supurativ primar (Kubik și Adams, 1943; Ray și Parsons, 1943). Încercările temerare ale acestor autori, de a rezolva bilateral focarele supurative, au avut rezultate dezastruoase. De aceea, s-a stabilit, drept conduită în ESA, rezolvarea în primul timp a colecției purulente intracraniene și apoi, în timpul următor, asanarea focarului infecțios primar.

Prognostic

Prognosticul acestor afecțiuni depinde de numeroși factori, dintre care menționăm: alterarea stării de conștiință-conștiență, condițiile anatomice ale colecției purulente (aspectul acut neîncapsulat, difuziunea pe întregul emisfer, situația la nivelul fosei cerebrale posterioare, existența formelor interemisferice), virulența florei microbiene, existența complicațiilor postoperatorii. Sînt considerați factori de prognostic favorabil evoluția subacută și cronică și sindromul infecțios local și general moderat.

Prognosticul vital depinde, în primul rînd, de diagnosticarea precoce a ESA, deziderat care nu poate fi realizat decît într-un serviciu de specialitate. Odată suspectat sau stabilit diagnosticul de ESA, indicația operatorie comportă maximă urgență, căci pacientul poate deceda oricînd, prin meningoencefalită purulentă sau sindrom de angajare. Dealtfel, am amintit că modificările stării de conștiință-conștiență sînt precoce și constante.

Sechele neuropsihice. Condițiile de lucru, în Clinica de neurochirurgie din București, ne-au dat posibilitatea să urmărim timp îndelungat pacienții operați. Reamintim că mortalitatea totală, preoperatorie și postoperatorie, a fost de 32,7% (adică 8

Scanned with OKEN Scanner

cazuri). În lotul de supraviețuitori au rămas 37 de pacienți, care au fost urmăriți între 6 luni și 11 ani, cu o medie de 3 ani. La cele 37 de cazuri am constatat:

— în 17 cazuri (45,9%) — vindecare fără sechele;

— în 20 de cazuri (54%) — vindecare cu sechele minore de tipul deficitului motor (10 cazuri), tulburărilor de vorbire (4 cazuri), hemianopsiei (1 caz), crizelor comițiale (7 cazuri). În nici o situație clinică nu am observat sechele neuropsihice majore care să condamne pacienții operați la inactivitate completă.

În literatura de specialitate se atrage atenția asupra incidenței mari a epilepsiei, ca sechelă postoperatorie (List, 1955; Dereymaker și colab., 1961). Aceasta trebuie să ne determine, o dată în plus, să urmărim atent, clinic și EEG, pacienții operați, pentru a le institui tratamentul anticonvulsivant de obicei în cure îndelungate.

În concluzie, prognosticul funcțional al acestor afecțiuni este bun, și poate fi ameliorat în cazul în care ESA sînt diagnosticate corect și precoce iar tratamentul, aplicat în timp util.

Scanned with OKEN Scanner

Bibliografie

ABBOTT M. E., LEWIS D. S., BEATTIE W. W. — *Amer. J. med. Sci.*, 1923, *165*, 636—659.

ABERCROMBIE J. — Pathological and practical researches on diseases of the brain and the spinal cord, ed. a 3-a, Ed. Waugh and Innes, Edinburg, 1836.

ABOULKER H. — *Rev. Laryng. (Paris)*, 1922, 43, 98—105.

ACHSLOGK J., PIETTE Y. — *Acta neurol. belg.*, 1954, *54*, 11, 849—863.

ACQUAVIVA R. şi colab. — *J. Méd. Maroc*, 1967, *3*, 4, 343—371.

ADSON A. W. — *J. Amer, med. Ass.*, 1920, 75, 532—536.

ADSON A. W., CRAIG W. MCK. — *Ann. Surg.*, 1935, 101, 7—26.

ALAJOUANINE A., PETIT-DUTAILLIS M. — *Bull. Soc. méd. Hôp. Paris*, 1926, 36, 1630—1634.

ALCALDE S. O. — *Rev. clin. esp.*, 1956, *63*, 1, 34—38.

ALEXANDER E., REYNOLDS C. — *Arch. Otolaryng.*, 1949, 50, 450—452.

ALEXANDER E. Jr., DAVIS C. H. Jr. — *J. Neurosurg.*, 1964, 21, 288—291.

ALEXIANU D., IANCOVICI F., POBORAN C., CIUREA A. V. — *Chirurgia (Buc.)*, 1971, *20*, 2, 177—183.

ALIMURUNG N. N., GUSTILO E. H., ALIMURUNG M. M. — *J. Philipp. med. Ass.*, 1957, *33*, 5, 375—382.

ALPENS B. J., FORSTER F. M. — *Arch. Neurol. Psychiat. (Chic.)*, 1947, 57, 307—320.

AMBROSE J., GOODING M. R., RICHARDSON A. E. — *Lancet*, 1975, 2, 669—674.

ANDRIEVS I., DZENITIS H., KALBER J. E. — *J. Neurosurg.*, 1965, 22, 169—172.

ANGELESCU M. — Folosirea raţională a antibioticelor, Ed. medicală, Bucureşti, 1976.

ARANA-INIGUEZ R., BARRIOS R. R., BELLO R. D., AZAMBUJA N. — *Pren. med. argent.*, 1950, 37, 24, 1318—1322.

ARNOLD G. G. — *J. Pediat.*, 1951, 39, 191—196.

ARNOLD G. G. — *J. Pediat.*, 1952, 40, 757—760.

ARSENI C. şi colab. — *Zbl. Neurochir.*, 1981, 42, 2—3, 77—86.

ARSENI C., CONSTANTINESCU AL. I. — *Seara méd. (Sao Paulo)*, 1977, *6*, 2, 179—185.

ARSENI C., GHIŢESCU M. — *Acta Neurochir. (Wien)*, 1967, *16*, 3—4, 201—217.

ARSENI C., OPRESCU I. — *Presse méd.*, 1960, *68*, 4, 112—116.

ARSENI C., MOHAN D. — Epilepsia, simptom în abcesele cerebrale. Comunicare la simpozionul cu tema „Epilepsiile", Cluj-Napoca, 1980.

ARSENI C., GHIŢESCU M. — *Stud. Cercet. Neurol. (Buc.)*, 1970, *15*, 6, 393—398.

ARSENI C., HORVATH LENKE — Afecţiunile neurochirurgicale ale sugarului şi copilului mic (0—3 ani), Ed. medicală, Bucureşti, 1979.

ARSENI C., HORVATH LENKE — Patologie neurochirurgicală infantilă, Ed. Acad. R.S.R., Bucureşti, 1980.

ARSENI C., HORVATH LENKE, DUMITRESCU L. — *Acta neurochir. (Wien)*, 1966, *14*, 3—4, 197—224.

ARSENI C., MARINESCU V., GONŢEA L. — *Otorinolaringologia (Buc.)*, 1967, 12, 317—326.

ARSENI C., GHIŢESCU M., CONSTANTINESCU A. — *Neurologia (Buc.)*, 1972, *17*, 3, 201—207.

ARSENI C., GONŢEA AURELIA, OPRESCU I., STOICA E. — Stările normale şi patologice de conştienţă şi conştiinţă. În: Tratat de neurologie (sub. red. C. Arseni), vol. II, partea I, Ed. medicală, Bucureşti, 1980.

ARSENI C., HORVATH LENKE, MARETSIS M., CRISTIAN K., ROMAN I. — *Electroenceph. clin. Neurophysiol.*, 1964, 17, 5.

ARSENI C., CONSTANTINESCU A. I., MARETSIS M., STANCIU M., VOINESCU I. — Procesele expansive intracraniene, vol. I. Ed. Acad. R.S.R., Bucureşti, 1973.

Scanned with OKEN Scanner

TUTTON G. K. — *Ann. Roy. Coll. Surg. England*, 1953, *13*, 5, 281—311.
TUTTON G. K., SHEPHERD W. H. T. — *Brit. J. Surg.*, 1949, *36*, 143, 240—256.
TYLER H. R., CLARK D. B. — *Arch. Neurol. Psychiat. (Chic.)*, 1958, 79, 506—512.
URECHIA C. I. — *Paris méd.*, 1933, *23*, 12, 274—279.
VALLADARES A., FIERRO J. — *Arch. Soc. Cir. Hosp.*, 1947, 17, 422—428.
VALLÉE B. şi colab. — *Neuro-chirurgie (Paris)*, 1980, 26, 401—403.
VAMMEN V. — *Acta otolaryng.*, 1952, 30, 217—223.
VAN ALPHEN H. A. M., DREISSEN J. J. R. — *J. Neurol. Neurosurg. Psychiat.*, 1976, 39, 481—490.
VAN DER WERF A.-J. M., LIE TJE A. N., NOORDENBOS W. — *Neuro-chirurgie (Paris)*, 1960, 6, 4, 325—331.
VAN GILDER J. C., ALLEN W. E., LESSER R. A. — *J. Neurosurg.*, 1974, 40, 386—390.
VERDURA J., WHITE R. J., RESNIKOFF S., BROWN H. — *Surg. Neurol.*, 1975, 3, 89—92.
VIETE H. — *Albany Med. Amm.*, 1920, *61*, 1, 14—19.
VIGNAENDRA V., GHEE L. T., CHAWLA J. — *Electroenceph. clin. Neurophysiol.*, 1975, 38, 611—622.
VIGOUROUX R. P. — Suppurations encéphaliques. In: Nouveau traité de technique chirurgicale (sub red. J. E. Paillas, J. Lecuire), vol. VI. Ed. Masson et Cie, Paris, 1975.
WILLIERS HAMANN de H. — *J. Neurosurg.*, 1956, 13, 208—210.
VINCENT C. — *Gaz. méd. Fr.*, 1936, 43, 93—96.
VINCENT C. C., DAVID M., ASKENASY H. — *J. Chir. (Paris)*, 1937, *49*, 1, 1—46.
WAGA S., MOROOKA V., YAMAMOTO Y., KOJIMA T. — *Surg. Neurol.*, 1979, 11, 175—177.
WALLENFANG T., BOHL J., SCHURMANN K. — *Neuro-chirurgie (Paris)*, 1980, *26*, 2, 145—153.
WALKER A. E., JOHNSON H. C., KOLLROS J. J. — *Surg. Gynec. Obstet.*, 1945, 81, 692—701.
WALTER W. G. — *Pract. oto-rhino-laryng. (Basel)*, 1940, 3, 17—26.
WAVER T. A., FRISHMAN A. J. — *J. Neurosurg.*, 1946, 3, 148—156.
WAYOFF M., MONTAUT J., RENARD V., MEDOT A. — *Rev. Oto-neuro-ophtal.*, 1965, 37, 46—50.
WEBER G. — *Schweiz. med. Wschr.*, 1950, 80, 1349—1352.
WEBER G. — Der Hirnabszess. Georg Thieme Verlag, Stuttgart, 1957.
WEBER G. — *Neuro-chirurgie (Paris)*, 1960, 6, 317—324.
WEBER G. — *Schweiz. med. Wschr.*, 1962, 92, 1571—1576.
WEBSTER J. E., GURDJIAN E. S. — *Int. Abstr. Surg.*, 1950, 90, 209—235.
WEED L. H., WEGEFORTH P., FELTON J. B., FELTON C. D. — *Monogr. Rockfeller Inst. med. Res.*, 1920, 12, 57—112.
WEEDS J. F. — *J. Med. Surg.*, 1872, 9, 156—171.
WEICKHARDT G. D., DAVIS R. L. — *Neurology (Minneap.)*, 1964, 14, 918—925.
WEISBERG L. A., CHUTORIAN A. M. — *Amer. J. Dis. Child.*, 1977, 131, 1243—1248.
WEISS M. H., JANE J. A. — *J. Neurosurg.*, 1969, 30, 83—86.
WERTHEIMER P., LECUIRE J., LAPRAS C., TUSINI C. — *Neurochirurgie (Paris)*, 1960, 6, 373—375.
WHALLEY N. — *J. Neurol. Neurosurg. Psychiat.*, 1952, 15, 66—67.
WHITENER D. R. — *Arch. Neurol.*, 1978, 35, 148—155.
WIENER A. — *Med. Rec.*, 1910, 78, 715—720.
WIESMAN R. — *Acta neurochir. (Wien)*, 1969, 20, 153—193.
WILKINS R. H., GOREE J. A. — *J. Neurosurg.*, 1970, 32, 459.
WILMOT L. — *J. Laryng. Otol.*, 1949, 63, 682—684.
WINN R. H. şi colab. — *J. Neurosurg.*, 1979, *51*, 5, 685—690.
WISE B. L., CHATER N. — *J. Neurosurg.*, 1962, 19, 1038—1043.
WISE G. R., FARMER T. W. — Subdural empyema in infants. In: Modern neurology. Papers in tribute to D. Denny-Brown (sub red. S. Locke), Ed. Little, Brown and Company, Boston, 1969, p. 515.
WISHINGRAD L., ROSENTHAL J. M., CASCINO J. P. — *J. Amer. med. Ass.*, 1957, *164*, 13, 1465—1466.
WOLTMAN H. W. — *J. Amer. med. Ass.*, 1933, 10, 720—725.
WOOD J. H. şi colab. — *J. Neurosurg.*, 1978, *48*, 2, 264—273.
WOOD P. H. — *J. Laryng.*, 1952, 66, 496—515.
WORTZMAN D. J. şi colab. — *J. Canad. Sci. neurol.*, 1980, 7, 1, 67—69.
WRIGHT R. L., BALLANTINE H. T. — *Amer. J. Dis. Child.*, 1967, 114, 113—122.

Scanned with OKEN Scanner

WRIGHT J. W. L., GRIMALDI P. M. G. B. — *J. Laryng.*, 1973, 87, 1085—1096.

YAMAGUCHI M., SHIRAKATA S., TAOMOTO K., MATSUMOTO S. — *Surg. Neurol.*, 1975, 4, 1, 5—8.

YOSHIKAWA T. T., CHOW A. V., GUZE L. B. — *Amer. J. Med.*, 1975, 58, 99—104.

ZEITLIN H., LICHTENSTEIN B. W. — *Arch. Path.*, 1937, 23, 58—66.

ZIEGLER D. K., HOFFER P. F. A. — *Electroenceph. clin. Neurophysiol.*, 1952, 4, 41—44.

ZIMMERMAN R. A. şi colab. — *Neurology (Minneap.)*, 1977, 27, 1, 14—19.

Scanned with OKEN Scanner

REDACTOR – dr. MARIANA BERBECARU
TEHNOREDACTOR – N. PANAITIDE

COLI DE TIPAR – 20
BUN DE TIPAR LA 24.01.1983.

IMPRIMAT LA I. P. „CRIȘANA"
ORADEA, STR. MOSCOVEI, NR. 5,
SUB COMANDA NR. 65/1982.
REPUBLICA SOCIALISTĂ ROMÂNIA

Scanned with OKEN Scanner